Case report. Sindrome di Stickler: diagnosi di una collagenopatia

Dott. S. Ciavatti, medico oftalmologo libero professionista
A. Di Giacobbe, M. Ilari, F. Bracci, M. Ciavatti

Riassunto
Già da qualche tempo seguiamo una famiglia con alta incidenza di patologie oculari quali: miopia degenerativa, cataratta e distacco di retina presenti anche tra i membri più giovani. Diversi componenti della famiglia presentano pure una facies particolare, assieme a una grande incidenza di patologie osteoarticolari e problemi di fonazione. Partendo dall'analisi del pedigree e dallo studio della letteratura scientifica abbiamo ipotizzato che nella famiglia potesse essere presente una alterazione a livello della composizione delle fibrille di collagene. Il quadro clinico era suggestivo di sindrome di Stickler, una artroftalmopatia rara dovuta alla mutazione del gene COL2A1 a trasmissione autosomica dominante. Dopo aver sottoposto la nostra paziente di riferimento a consulenza genetica e successiva analisi mediante sequenziamento del gene COL2A1 è venuta alla luce la presenza di una mutazione non ancora inclusa nel database delle mutazioni umane ma compatibile con la sintomatologia espressa dalla paziente e dai membri della sua famiglia.

Introduzione
Sono anni che abbiamo in cura alcuni membri di una famiglia con alta incidenza di patologie oculari quali: miopia degenerativa, cataratta e distacco di retina presenti anche tra i membri più giovani. Nel corso degli interventi per distacco di retina abbiamo notato una aderenza eccessiva, "quasi collosa", fra il corpo vitreo e la retina. La paziente III-5 (50 anni) nostra iniziale referente presentava elevato grado di miopia con astigmatismo, anomalie vitreali e distacco della retina all'età di 44 anni recidivato dopo 6 anni. Nel 2013 è stata sottoposta a intervento con impianto di cristallino artificiale in seguito al peggioramento della cataratta congenita. Mostrava inoltre ipoplasia medio-facciale.
La signora ha una gemella omozigote anch'essa nostra paziente e anch'essa affetta da elevato grado di miopia, cataratta congenita, distacco di retina.
Entrambe le pazienti riferivano coxartrosi ingravescente. Dall'anamnesi familiare è risultato che le stesse problematiche oculari fossero ampiamente diffuse tra i vari membri della famiglia. Lo stesso dicasi per problemi di artrosi, in particolare a livello delle anche.
Queste osservazioni ci hanno portato a pensare che potesse esservi una correlazione fra le degenerazioni oculari e articolari.
La corretta funzionalità visiva dipende in larga misura dalla perfetta organizzazione del tessuto connettivo oculare. I connettivi sono formati da relativamente poche cellule e da un'abbondante matrice extracellulare (ECM) formata da collagene, proteoglicani e glicoproteine che si associano in strutture altamente regolate e tessuto specifiche (Engel et al., 1994; Rubin et al., 1998).
Le diverse proprietà fisiologiche dei connettivi presenti nei vari organi sono determinate dalle differenti combinazioni fra queste molecole. Ad esempio il vitreo e la cornea partecipano alla trasmissione della luce grazie alla presenza di fibrille di collagene spesse la metà della lunghezza d'onda della radiazione visibile e a spazi interfibrillari riempiti da proteoglicani in modo tale da

ridurre gli effetti di diffrazione del sistema (Forrester et al., 1996), mentre nella sclera il collagene è strutturato per garantire solidità all'occhio (Ihanamaki T. et al., 2004). L'importante ruolo dell'ECM per la normale funzione visiva diventa evidente nelle patologie collegate a mutazioni a livello di specifici componenti della matrice oculare. Ad esempio alterazioni vitreali accompagnano varie patologie retiniche come il distacco di retina regmatogeno, la fibrosi preretinica, la vitroretinopatia proliferativa (Seery and Davison, 1991; Bishop, 2000). Sebbene la patogenesi molecolare delle vitreoretinopatie ereditarie sia ancora poco compresa, sono state individuate alcune mutazioni a carico dei geni che codificano per il collagene oculare.

Il collagene appartiene ad una famiglia di glicoproteine fibrose, caratteristiche per la loro alta resistenza alla trazione, che svolgono la loro funzione esclusivamente nella matrice extracellulare. Sono stati identificati più di 40 tipi distinti di collagene. Ogni tipo ha una sua particolare localizzazione nel corpo, ma nella stessa ECM sono presenti spesso 2 o più tipi di collagene diversi. E' probabile che le diverse proprietà strutturali e meccaniche dipendano dalle differenti miscele di collagene nelle fibre. Tutte le molecole di collagene sono dei trimeri formati da tre catene polipeptidiche, α. Per almeno una parte delle loro lunghezza, le catene polipeptidiche sono avvolte l'una intorno all'altra in una caratteristica tripla elica. La formazione di queste strutture è resa possibile dalla particolare composizione aminoacidica del collagene ricco di glicina, l'unico aminoacido sufficientemente piccolo da trovar spazio all'interno della tripla elica, e di aminoacidi rari quali l'idrossiprolina e l'idrossilisina i cui ossidrili sono impegnati in ponti a idrogeno che stabilizzano sia la singola elica che le fibrille (Prockop and Kivirikko,1995).

Nell'occhio sono stati identificati almeno 22 tipi di collagene (Marshall et al., 1993; Lai and Chu, 1996; Gordon et al., 1997; Bishop, 2000; Koch et al., 2001; Hashimoto et al., 2002; Banyard et al., 2003; Koch et al., 2003; Pace et al., 2003). Sei di essi sembrano essere specifici di occhio e cartilagine, mentre risultano assenti negli altri connettivi: sono i tipi II, VI, IX, V/XI e XXVII (Wright and Mayne, 1988; Ren et al., 1991; Seery and Davison, 1991; Bishop et al., 1994,1996; Boot-Handford et al., 2003;Pace et al., 2003).

Nel vitreo il collagene di tipo II rappresenta il 70-80% del collagene totale (Seery and Davison, 1991; Bishop et al., 1994), nella cartilagine ialina dell'adulto il 90% (Hunziker and Herrmann, 1990). Il tessuto connettivo articolare è infatti formato da cartilagine ialina costituita da un unico tipo di cellule, i condroblasti/condrociti organizzati in gruppi detti condroni e da matrice amorfa formata per il 25% da acqua, per il 50% da proteoglicani e glicoproteine e per il 25% da collagene di tipo II.

E' probabile perciò che questo tipo di collagene sia essenziale per il mantenimento della solidità strutturale sia del vitreo che della cartilagine.

Analizzando le mutazioni a carico del gene che codifica per il collagene tipo II, COL2A1, ci siamo accorti della sovrapponibilità fra il quadro clinico descritto nella sindrome di Stickler e quello riportato dalla nostra paziente e dalla sua famiglia.

La Sindrome di Stickler è una collagenopatia causata da mutazioni nei geni codificanti il collagene fibrillare espresso nel vitreo e nella cartilagine: tipo II, tipo IX e tipo XI. Nel vitreo le fibrille sono formate principalmente da collagene di tipo II organizzate attorno ad un core di collagene XI e sono collegate alle altre componenti dell'ECM attraverso il collagene IX (MP Snead et al., 2011). I pazienti presentano un fenotipo molto variabile con osteoartrite precoce, elevato grado di miopia congenita, perdita dell'udito, anormalità craniofacciali con sottosviluppo osseo degli zigomi, del ponte del naso, palatoschisi e palatispondilia. Si riscontra poi un' elevata frequenza di distacco della retina che può portare a cecità precoce. Le mutazioni coinvolte sono a carico dei geni COL2A1, COL11A1, COL11A2. Il primo gene codifica per la catena α1 del collagene tipo II, un omotrimero, mentre i 2 geni COL11A1 e COL11A2 codificano per le catene α1 e α2 del collagene 11, un eterotrimero formato da una catena α1, una α2 e una catena α1 codificata da COL2A1 (Ahmad et al 1991, Vikkula et al 1995, Richards et al 1996). A seconda del gene interessato si distingue tipo 1, tipo 2 o tipo 3 della sindrome di Stickler. Mutazioni a livello di COL2A1 spesso comportano anomalie congenite della membrane vitreale (Snead and Yates 1999), mutazioni a livello di COL11A1 risultano in un diverso fenotipo vitreale in cui il gel che riempie la camera posteriore mostra fasci irregolari, evidenziando così il ruolo del collagene di tipo XI nella regolazione della fibrillogenesi del collagene (Blaschke 2000, Richards et al 2000). Il gene COL11A2 non è espresso nell'occhio per cui le mutazioni a suo carico causano una forma non oculare della sindrome di Stickler (Brunner et al 1994). Esistono infine altre 2 forme di sindrome di Stickler che coinvolgono il collagene IX. Si tratta di mutazioni ad ereditarietà autosomica recessiva a carico dei geni COL9A1 e COL9A2.

Intervento

A questo punto abbiamo raccolto i dati necessari per l'analisi del pedigree (figura 1) dal quale sono emersi

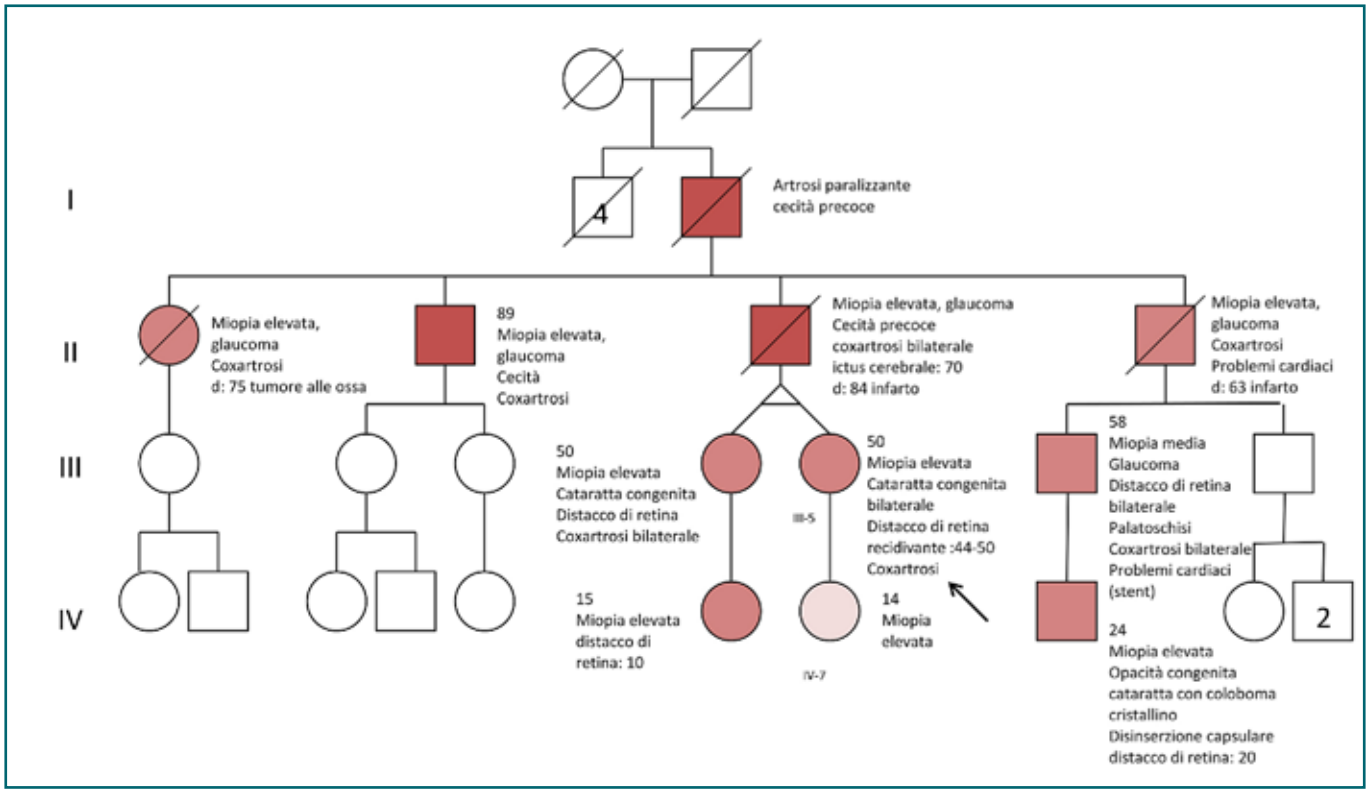

Fig. 1 - Pedigree

altri casi di artrosi, distacco di retina e un caso di palatoschisi. Il padre della nostra paziente di riferimento e i suoi 4 fratelli mostravano tutti un quadro sovrapponibile alla III-1, mentre fra i cugini, solo il figlio di uno zio, nato con palatoschisi, e suo figlio risultavano affetti.

L'esame del pedigree ha suggerito un'ereditarietà di tipo autosomico dominante, compatibile con la sindrome di Stickler di tipo I e II. Dopo consulenza genetica è stato effettuato sulla nostra paziente III-1 un test genetico per l'analisi del gene più frequentemente coinvolto nella sindrome: COL2A1.

E' stato effettuato il sequenziamento degli esoni codificanti e delle regioni introniche fiancheggianti del gene COL2A1 mediante next generation sequencing con piattaforma junior 454 Roche. L'analisi ha evidenziato la presenza di una mutazione non ancora presente nel database delle mutazioni HGMD (Human gene mutation database) che non è stata finora riportata in letteratura scientifica. La variante c.2625+5G>A potrebbe determinare, secondo le predizioni dei programmi bioinformatici, un'alterazione del processo di splicing del'esone 39 modificando la sequenza dell'mRNA e di conseguenza l'attività della proteina. Tale mutazione, presente in eterozigosi, era quindi da considerarsi parzialmente responsabile del quadro clinico della paziente. La stessa analisi è stata effettuata anche sulla paziente IV-7; la variante allelica è stata riscontrata anche in questa paziente di 15 anni che ad oggi presenta un elevato grado di miopia, riscontrato già all'età di 1 anno e corioretinosi miopica con aree distrofiche periferiche.

Discussione

La sindrome di Stickler tipo 1 è artroftalmopatia rara dovuta alla mutazione del gene COL2A1 che causa la produzione di una catena aminoacidica più corta che non può essere incorporata nelle fibrille di tipo II. La maggior parte delle mutazioni identificate nella sindrome alterano il dominio globulare C-terminale portando alla produzione di catene incapaci di associarsi in tripla elica e causando aploinsufficienza, ossia la riduzione del 50% della quantità di trimeri normali rispetto al wild type. Sebbene le mutazioni abbiano una espressività variabile e una penetranza incompleta, il fenotipo presente a livello oculare è chiaramente correlato alla debolezza strutturale del connettivo (Bonaventure et al., 1992; Langmann et al., 1993). Questa scarsa produzione di collagene II si ripercuote sulle cartilagini causando eccessiva mobilità articolare, una facies peculiare caratterizzata dal sottosviluppo osseo degli zigomi, perdita dell'udito, una severa miopia, generalmente associata ad anomalie strutturali del vitreo, e altre problematiche a livello oculare (COL2A1 collagen type II alpha 1 chain [Homo sapiens (human)] Gene ID: 1280, updated on 22-Oct-2017).

Il tasso di incidenza è circa 1 ogni 7.500 neonati ma,

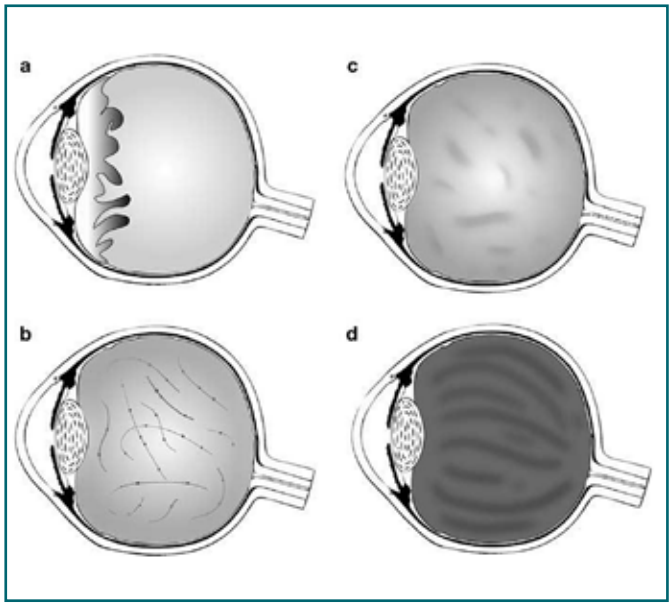

Fig. 2 - Fenotipi vitreali associati alla sindrome di Stickler. a) individuo sano; b) fenotipo membranoso caratterizzato dalla presenza di di vitreo primitivo di origine fetale; c) fenotipo perlato con gruppi di fibre di diverso spessore sparse all'interno della cavità vitrea; d) fenotipo ipoplastico. (Richards A.J. et al. Stickler Syndrome and the Vitreous Phenotype: Mutations in COL2A1 and COL11A1, HUMAN MUTATION Mutation in Brief 31: E1461-E1471 (2010) Online)

a causa della variabilità clinica della sindrome, è ragionevole credere che questa sia di fatto una sottostima. Nuove mutazioni vengono alla luce continuamente allargando anche lo spettro dei segni e sintomi clinici dei pazienti interessati. I diversi fenotipi coinvolgono comunque uno o più di questi 4 distretti: occhio, orecchio, apparato muscoloscheletrico e cranio-facciale.

A nostro avviso è pertanto lecito pensare a questa collagenopatia quando riscontriamo nel paziente alcuni di questi segni clinici:

- Miopia: la maggior parte dei pazienti affetti dalla sindrome di Stickler presentano un elevato grado di miopia associata ad una forte componente astigmatica. Sembra si tratti di una condizione congenita mentre in genere la miopia si sviluppa nei primi anni dell'adolescenza (Snead MP., 2005; Stickler GB et al., 2001).
- Sataratta: esiste un'associazione ormai confermata tra la sindrome di Stickler e la cataratta congenita (Scott JD et al. , 1989; Seery CM et al. , 1990).
- Anomalie vitreali (figura 2). Possono essere riconosciuti distinti fenotipi: il primo, caratteristico della sindrome di Stickler tipo 1, prevede la presenza di vitreo primitivo di origine fetale situato subito dietro al cristallino, il secondo fenotipo è caratterizzato invece da gruppi di fibre di diverso spessore sparse all'interno della cavità vitrea. La particolare composizione del corpo vitreo è inoltre responsabile dell'aderenza di quest'ultimo sulla retina, rendendo così il paziente particolarmente predisposto a ripetuti episodi di distacco di retina. L'aderenza del corpo vitreo deve essere tenuta presente durante l'operazione per trattare il distacco di retina. Negli ultimi anni è stato poi identificato un ulteriore fenotipo caratterizzato da un vitreo meno denso con una architettura molto meno sviluppata rispetto a quella lamellare compatta che può essere evidenziata nei giovani sani. Questo fenotipo detto ipoplastico è stato associato a mutazioni atipiche a carico di COL2A1 (Richards et al. 2000).
- Distacco di retina: Il rischio di distacco della retina nella sindrome di Stickler è ben noto e evidenziato nella descrizione originale della patologia (Stickler GB et al. 1965). Nel tipo 1 la frequenza è oltre il 70% (di cui la metà bilaterale!) (Ang A. et al. 2008), nel tipo 2 l'incidenza è minore ma si attesta comunque intorno al 40–50% (Poulson et al. 2004).
- Alterazioni cranio-facciale: La facies di un paziente affetto dalla sindrome di Stickler è caratterizzata da un sottosviluppo osseo degli zigomi e del ponte del naso, facendo si che il volto risulti appiattito. È possibile riscontrare anche micrognatia. Queste caratteristiche sono di solito più evidenti nell'infanzia ma tendono ad essere meno marcate con la crescita. Possono essere presenti spaccature del palato duro o molle e ugola bifida (MP Snead et al. 2011).
- Perdita dell'udito progressiva, prima trasmissiva poi neurosensoriale. Il coinvolgimento auricolare è comunque più severo nella sindrome di Stickler non oculare.
- Alterazioni muscolo-scheltriche: più dell'80% dei pazienti con sindrome di Stickler hanno sintomi muscoloscheletrici con un notevole impatto sulla qualità di vita. Anche qui c'è una grande variabilità: vertebre appiattite, scoliosi, cifosi, displasia epifisale, ipermobilità articolare, osteoartrite precoce spesso sintomatica dalla terza/quarta decade. Dolori articolari si riscontrano in più del 90% dei casi dopo i 50 anni (Rai A. et al. 1994).

E' importante sottolineare, infine, che i soggetti che presentano una mutazione del gene COL2A1 hanno una probabilità del 50% ad ogni gravidanza di trasmetterla ai propri figli, indipendentemente dal sesso del nascituro. Ad ogni modo è possibile effettuare la diagnosi prenatale per ricercare la mutazione familiare nel DNA del nascituro.

BIBLIOGRAFIA

- Ahmad NN, Ala-Kokko L, Knowlton RG, Jimenez SA, Weaver EJ, Maguire JI, Tasman W, Prockop DJ. 1991. Stop codon in the procollagen II gene (COL2A1) in a family with the Stickler syndrome (arthro-ophthalmopathy). Proc Natl Acad Sci USA 88:6624-6627.
- Ang A, Poulson AV, Goodburn SF, Richards AJ, Scott JD, Snead MP. Retinal detachment and prophylaxis in type 1 Stickler syndrome. Ophthalmology 2008; 115: 164–168.
- Banyard, J., Bao, L., Zetter, B.R., 2003. Type XXIII collagen, a new transmembrane collagen identified in metastatic tumor cells. J. Biol. Chem. 278, 20989–20994.
- Bishop, P.N., Crossman, M.V., McLeod, D., Ayad, S., 1994. Extraction and characterization of tissue forms of collagen types II and IX from bovine vitreous. Biochem. J. 299, 497–505.
- Bishop, P., 1996. The biochemical structure of mammalian vitreous. Eye 10, 664–670.
- Bishop, P.N., 2000. Structural macromolecules and supramolecular organisation of the vitreous gel. Prog. Retin. Eye Res. 19, 323–344.
- Blaschke UK, Eikenberry EF, Hulmes DJ, Galla HJ, Bruckner P. 2000. Collagen XI nucleates self-assembly and limits lateral growth of cartilage fibrils. J Biol Chem 275:10370-10378.
- Bonaventure, J., Philippe, C., Plessis, G., Vigneron, J., Lasselin, C., Maroteaux, P., Gilgenkrantz, S., 1992. Linkage study in a large pedigree with Stickler syndrome: exclusion of COL2A1 as the mutant gene. Hum. Genet. 90, 164–168.
- Boot-Handford, R.P., Tuckwell, D.S., Plumb, D.A., Rock, C.F., Poulsom, R., 2003. A novel and highly conserved collagen (proa1(XXVII)) with a unique expression pattern and unusual molecular characteristics establishes a new clade within the vertebrate fibrillar collagen family. J. Biol. Chem. 278, 31067–31077.
- Brunner HG, van Beersum SEC, Warman ML, Olsen BR, Ropers H-H, Mariman ECM. 1994. A Stickler syndrome gene is linked to chromosome 6 near the COL11A2 gene. Hum Mol Genet 3:1561-1564.
- Engel, J., Efimov, V.P., Maurer, P., 1994. Domain organizations of extracellular matrix proteins and their evolution. Development Supplement, 35–42.
- Forrester, J.V., Dick, A.D., McMenamin, P., Lee, W.R., 1996. The Eye. Basic Sciences in Practice. W. B. Saunders Company Ltd., London.
- Gordon, M.K., Fitch, J.M., Foley, J.W., Gerecke, D.R., Linsenmayer, C., Birk, D.E., Linsenmayer, T.F., 1997. Type XVII collagen (BP 180) in the developing avian cornea. Invest. Ophthalmol. Vis. Sci. 38, 153–166.
- Hashimoto, T., Wakabayashi, T., Watanabe, A., Kowa, H., Hosoda, R., Nakamura, A., Kanazawa, I., Arai, T., Takio, K., Mann, D.M.A., Iwatsubo, T., 2002. CALC: a novel Alzheimer amyloid plaque component derived from a transmembrane precursor, CALC-P/collagen type XXV. EMBO J. 21, 1524–1534.
- Hunziker, E.B., Herrmann, W., 1990. Ultrastructure of cartilage. In: Bonucci, E., Motta, P.M. (Eds.), Ultrastructure of Skeletal Tissues. Kluwer Academic Publishers, Norwell, pp. 79–109.
- Ihanamaki T., Pelliniemi L.J., Vuorio E. Collagens and collagen-related matrix components in the human and mouse eye. Progress in Retinal and Eye Research 23 (2004) 403–434
- Koch, M., Foley, J.E., Hahn, R., Zhou, P., Burgeson, R.E., Gerecke, D.R., Gordon, M.K., 2001. a1(XX) Collagen, a new member of the collagen subfamily, fibril-associated collagens with interrupted triple helices. J. Biol. Chem. 276, 23120–23126
- Koch, M., Laub, F., Zhou, P., Hahn, R.A., Tanaka, S., Burgeson, R.E., Gerecke D, R., Ramirez, F., Gordon, M.K., 2003. Collagen XXIV, a vertebrate fibrillar collagen with structural features of invertebrate collagens. J. Biol. Chem. 278, 43236–43244.
- Lai, C.-H., Chu, M.-L., 1996. Tissue distribution and developmental expression of type XVIcollagen in the mouse. Tissue Cell 28, 155–164
- Langmann, A., Langmann, G., Kainer, U., Faulborn, J., 1993. Vitreoretinale Ver.anderungen bei den Geschwistern 2er Patienten mit Stickler-Syndrom. Untersuchung 2er Familien. Ophthalmologe 5, 506–509.
- Marshall, G.E., Konstans, A.G.P., Lee, W.R., 1993. Collagens in ocular tissues. Br. J. Ophthalmol. 77, 515–524.
- Pace, J.M., Corrado, M., Missero, C., Byers, B.H., 2003. Identification, characterization and expression analysis of a new fibrillar collagen gene, COL27A1. Matrix Biol. 22, 3–14.
- Poulson AV, Hooymans J, Richards AJ, Bearcroft P, Murthy R, Baguley D et al. Clinical features of Type 2
- Stickler syndrome. J Med Genet 2004; 41: e107, (http:// www.jmedgenet.com/cgi/content/full/41/8/e107.).
- Prockop, D.J., Kivirikko, K.I., 1995. Collagens: molecular biology, diseases, and potentials for therapy. Annu. Rev. Biochem. 64, 403–434.
- Rai A, Wordsworth P, Coppock JS, Zaphiropoulos GC, Struthers GR. Hereditary arthro-ophthalmopathy (Stickler syndrome): a diagnosis to consider in familial premature osteoarthritis. Br J Rheumatol 1994; 33: 1175–1180.
- Ren, Z.X., Brewton, R.G., Mayne, R., 1991. An analysis by rotary shadowing of the structure of the mammalian vitreous humor and zonular apparatus. J. Struct. Biol. 106, 57–63.
- Richards AJ, Yates JRW, Williams R, Payne SJ, Pope FM, Scott JD, Snead MP. 1996. A family with Stickler syndrome type 2 has a mutation in the COL11A1 gene resulting in the substitution of glycine 97 by valine in α1(XI) collagen. Hum Mol Genet 5:1339-1343.
- Richards AJ, Baguley DM, Yates JR, Lane C, Nicol M, Harper PS, Scott JD, Snead MP. 2000. Variation in the vitreous phenotype of Stickler syndrome can be caused by different amino acid substitutions in the X position of the type II collagen Gly-X-Y triple helix. Am J Hum Genet 67:1083-1094
- Richards A.J., McNinch A., Martin H., Oakhill K., Rai H., Waller S., Treacy B., Whittaker J., Meredith S., Poulson A., Snead M.P. Stickler Syndrome and the Vitreous Phenotype: Mutations in COL2A1 and COL11A1, HUMAN MUTATION Mutation in Brief 31: E1461-E1471 (2010) Online
- Rubin, K., A(hlen, K., Reed, R.K., 1998. Dynamic interactions between cells and the extracellular matrix. In: Reed, R.K., Rubin, K. (Eds.), Connective Tissue Biology: Integration and Reductionism. Portland Press, London, pp. 17–25.
- Scott JD. Prevention and perspective in retinal detachment. Duke Elder lecture. Eye 1989; 3: 491–515.

Seery CM, Pruett RC, Liberfarb RM, Cohen BZ. Distinctive cataract in Stickler syndrome. Am J Ophthalmol 1990; 110:

- Seery, C.M., Davison, P.F., 1991. Collagens of the bovine vitreous. Invest. Ophthalmol. Vis. Sci. 32, 1540–1550.
- Snead MP, Yates JRW. 1999. Clinical and Molecular Genetics of Stickler syndrome. J Med Genet 36:353-9.
- Snead MP. Retinal detachment in childhood. In: Taylor D, Hoyt C (eds). Paediatric Ophthalmology and Strabismus. Blackwell Scientific Publications: Oxford, 2005, pp 595–605.
- Snead MP., McNinch AM., Poulson AV., Bearcroft P., Silverman B., Gomersall P., Parfect V., Richards AJ Stickler syndrome, ocular-only variants and a key diagnostic role for the ophthalmologist Eye (2011) 25, 1389–140
- Stickler GB, Belau PG, Farrell FJ, Jones JD, Pugh DG, Steinberg AG et al. Hereditary progressive arthroophthalmopathy. Mayo Clin Proc 1965; 40: 433–455.
- Stickler GB, Hughes W, Houchin P. Clinical features of hereditary progressive arthro-ophthalmopathy (Stickler syndrome): a survey. Genet Med 2001; 3: 192–196.
- Vikkula M, Mariman ECM, Lui VCH, Zhidkova NI, Tiller GE, Goldring MB, van Beersum SEC, de Waal Malefijt MC, Vandenhoogen FHJ, Ropers HH, Mayne R, Cheah KSE, Olsen BR, Warman ML, Brunner HG. 1995. Autosomal dominant and recessive osteochondrodysplasias associated with the COL11A2 locus. Cell 80:431-437
- Wright, D.W., Mayne, R., 1988. Vitreous humor of chicken contains two fibrillar systems: an analysis of their structure. J. Ultrastruct. Mol. Struct. Res. 100, 224–234.