# Cellule retiniche della glia & membrana limitante interna

Amedeo Lucente

***Abstract:*** *L'articolo prende spunto dalla lettura di alcuni lavori recentemente pubblicati sul ruolo crescente delle cellule gliali nelle patologie vitreoretiniche. Dopo un rapido excursus sui tempi e modi della loro scoperta, si passa a descriverne il ruolo fisiopatologico, con particolare focus sulla membrana limitante interna. Oltre la discussione dei dati innovativi emerge nel corso della lettura l'auspicio per la nascita e sviluppo di un imaging retinico cellulare "in live" ancora non disponibile ma sicuramente auspicabile, come alcune innovazioni tecnologiche, con ragionato ottimismo, prospettano in tempi ragionevoli, facendone intravedere una possibile attuazione.*

***Keywords and abbreviations:*** *APC Antigen-Presenting Cell, BM Basement Membrane, BRVO Branch Retinal Vein Occlusion, CME Cystoid Macular Edema, CNS Central Nervous System, CRVO Central Retinal Vein Occlusion, DME Diabetic Macular Edema, DOA Dominant Optic Atrophy, ILM Inner Limiting Membrane, IML Idiopatic Macular Hole, IPL Inner Plexiform Layer, LHON Leber's Hereditary Optic Neuropathy, MGCs Muller Glial Cells, MLI Membrane Limiting Internal, NFL Nerve Fibre Layer, OLM Outer Limiting Membrane, OPL Outer Plexiform Layer, ONL Outer Nuclear Layer, OPCs Oligodendrocyte Progenitor Cells, PNS Peripheral Nervous System, PVD Posterior Vitreous Detachment, PVR Proliferative Vitreo-Retinopathy, RGCs Retinal Ganglion Cells, RPCs Retinal Progenitor Cells, TEM Transmission Electron Microscopy, TMH Traumatic Macular Hole.*

## Introduzione

Nello studio e ricerca dei più significativi biomarkers retinici in oftalmologia, oltre lo spessore già trattato nella precedente edizione di questa Rivista, la membrana limitante interna e quella esterna sono due reperi strutturali evidenziabili all'imaging tomografico, sicuramente influenti, di crescente importanza funzionale [1].

L'utilità di una ricerca sulle caratteristiche fisiologiche oltre che strutturali in live delle singole cellule retiniche, è un nuovo aspetto, una nuova strada che la tomografia ottica e dell'angio-tomografia oggi permettono, un incipit di assoluta utilità, un completamento diagnostico, un aiuto efficace ed innovativo per una corretta e più mirata terapia nella maggior parte delle patologie corioretiniche.

Le due membrane retiniche di pertinenza e origine gliare apparentemente non significative dal punto di vista funzionale risultano, in recenti indagini tomografiche, determinanti e sensibili biomarkers per monitorare molte patologie al polo posteriore [1].

Per fare il punto sulle cellule gliari retiniche collegate alle membrane limitanti, per lungo tempo poco studiate, ritenute elementi strutturali secondari *"non nobili"*, sarà utile ripercorrere velocemente le tappe più significative della loro scoperta e, nel contempo, stabilire le principali caratteristiche isto-fisiologiche loro attribuite.

Si rinvia ad altra occasione lo studio riguardante la OLM Outer Limiting Membrane.

**Brevi note storiche**

L'individuazione delle cellule gliari nel sistema nervoso risale all'inizio del Ventesimo Secolo.

La loro predominanza numerica rispetto ai neuroni, confutata dalle ultime ricerche, alimentò nel tempo la falsa credenza che il cervello utilizzasse solo il 10% della sua massa complessiva.

Il ruolo attivo delle cellule gliali nel determinare la velocità degli scambi sinaptici è solo uno degli aspetti fisiologici che è stato loro attribuito, a partire dal 2004 [2].

Le cellule gliari sono state descritte originariamente nel 1892 dal medico, istologo e patologo spagnolo *Santiago Ramón y Cajal (1852-1934)* che con *Camillo Golgi (1843-1926)* condivise nel 1906 il premio Nobel per la Medicina [3→6].

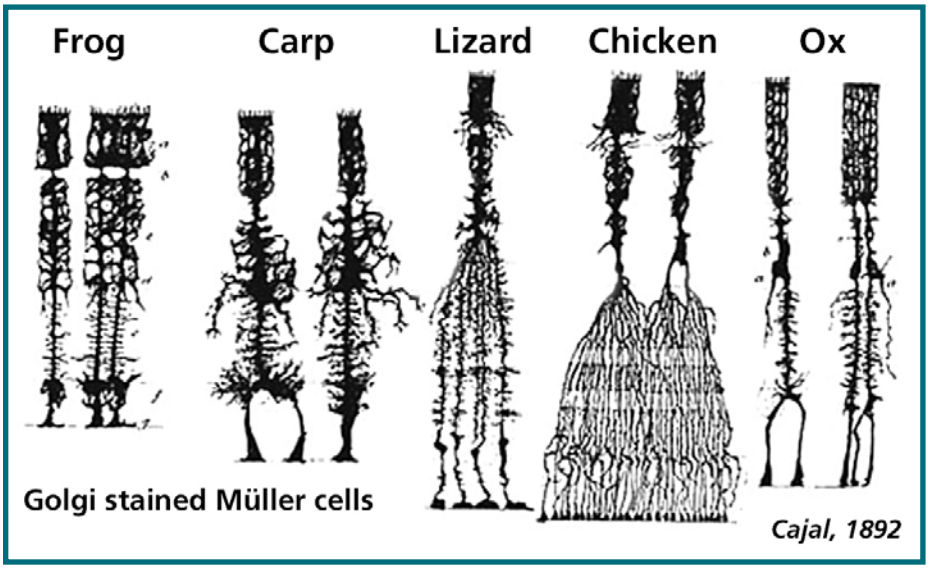


*Fig. 1a - Cellule del Müller di differenti specie con colorazione di Golgi secondo Cajal. Notare che Cajal utilizzava la colorazione del Golgi!*

Le loro capacità funzionali sono state il naturale terreno per lo sviluppo delle teorie sostenute e proposte da questi due scienziati.

I due illustri e celebri ricercatori avevano, oltre che le idee, anche personalità del tutto contrastanti: rigorosamente accademica il Golgi, con accenti tempestosi e sanguigni il Cajal (Fig. 1a, Fig. 1b).

*Bartolomeo Camillo Emilio Golgi,* originario della Val Camonica, nelle Alpi lombarde, sosteneva l'idea della *"rete diffusa",* secondo la quale la trasmissione nervosa non era *"isolata",* ma avveniva per contiguità in tutto il sistema nervoso.

Dopo qualche anno emerse che anche questo tessuto era composto da un insieme di singole cellule: la teoria della rete diffusa venne superata dalla *"teoria del neurone".*

Anche se pensata inizialmente dagli svizzeri *Wilhelm His (1831-1904)* e *August Henri Forel (1848-1931),* e così battezzata nel 1891 da *Wilhelm Waldeyer (1836-1921),* furono tuttavia le straordinarie indagini di *Santiago Ramón y Cajal* a permettere alla teoria del neurone di affermarsi scientificamente, di diventare il *"paradigma"* della neurologia e della neurobiologia moderna, la base concettuale delle neuroscienze contemporanee [4→6].

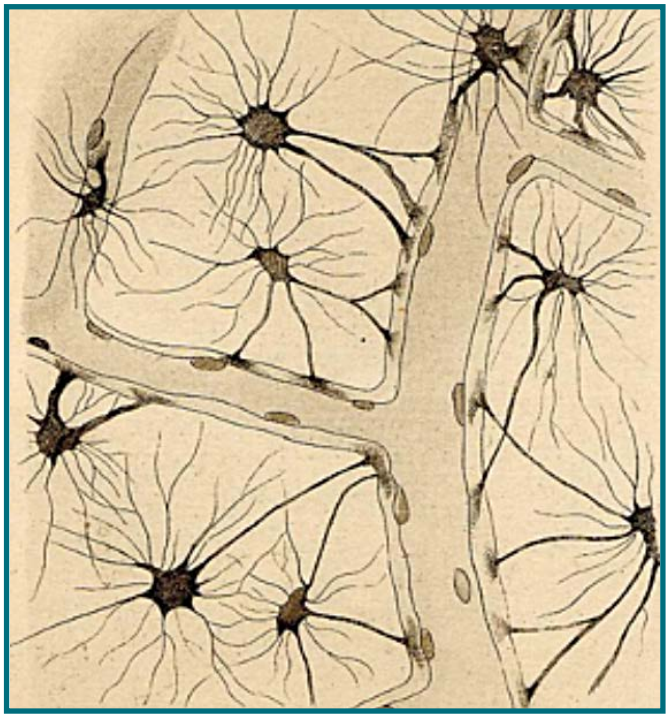

*Fig. 1b - Cellule della neuroglia disegnate da Camillo Golgi, colorate utilizzando la tecnica del cromato d'argento. I singoli astrociti, a forma di stella, formano una rete; contraggono con le loro estremità citoplasmatiche numerosi contatti con i capillari cerebrali. (riprodotta dal Prof. Paolo Mozzarello)*

La neuroglia (nevroglia o semplicemente glia) era concepita come il *"connettivo"* del sistema nervoso centrale. Il termine fu adoperato nel 1858 da *Rudolf Virchow (1821/1902).*

Lo scienziato tedesco coniò il termine *"nervenkitt"* o *"nerve glue",* in seguito cambiato in glia (dal greco antico clèa, colla) [4→6].

Le cellule del Müller o cellule gliari radiali radial glial sono state correttamente identificate dall'anatomista tedesco *Heinrich Müller (1820/1864)* (Fig. 2a, Fig. 2b) [7,8].

Successivamente, nel 1919, sono stati descritti gli oligodendrociti (dal greco cellula con pochi rami).

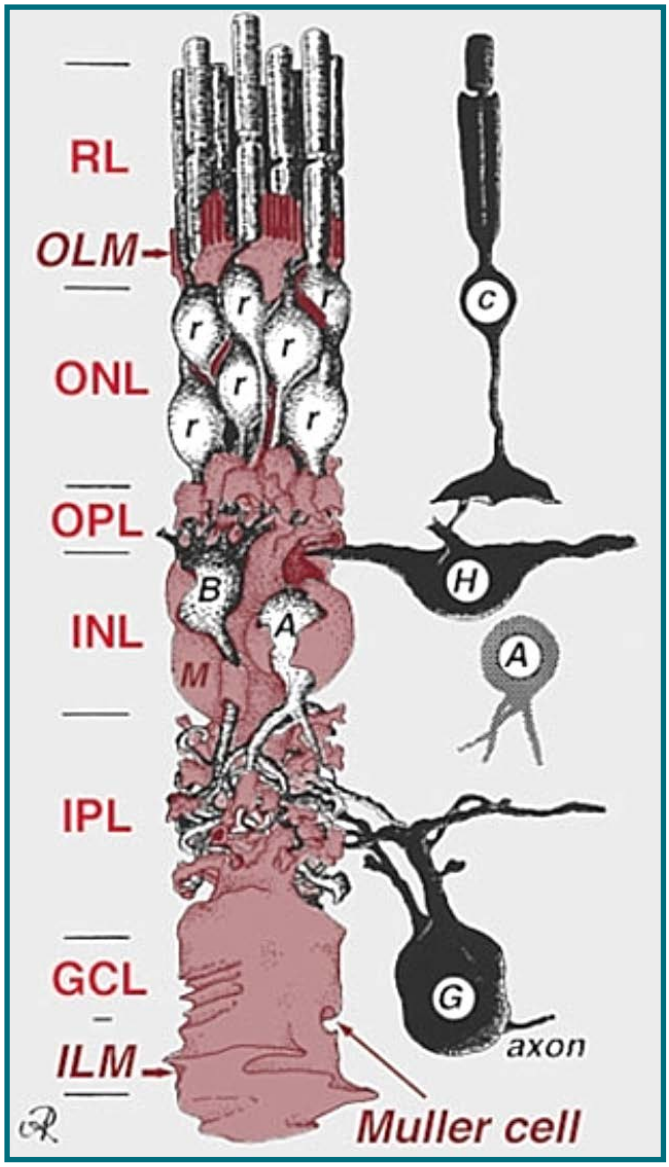


*Fig. 2a - Immagine schematica che mostra la relazione tra le cellule del Müller e gli altri neuroni retinici. (by Kolb H, Fernandez E, Nelson R, editors. Salt Lake City (UT): University of Utah Health Sciences Center)*

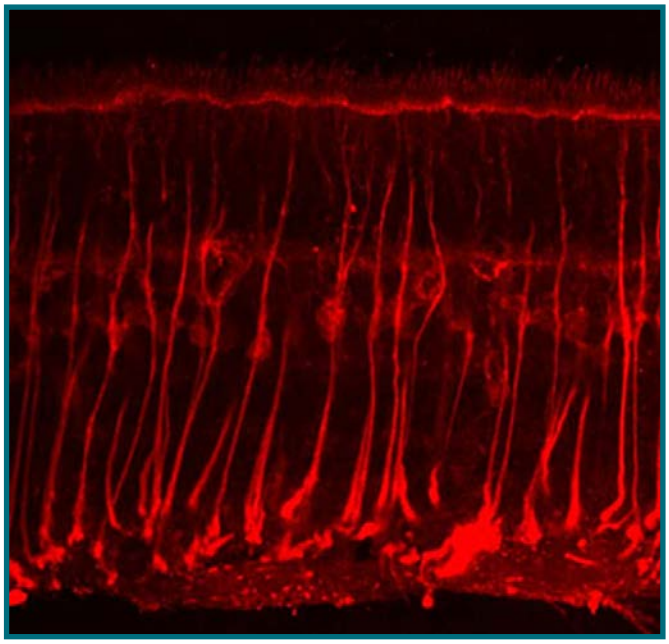

*Fig. 2b - Immagine al microscopio confocale di cellule del Müller nella retina di scoiattolo di terra colorata con anticorpi anti-vimentina (by Steve Fisher).*

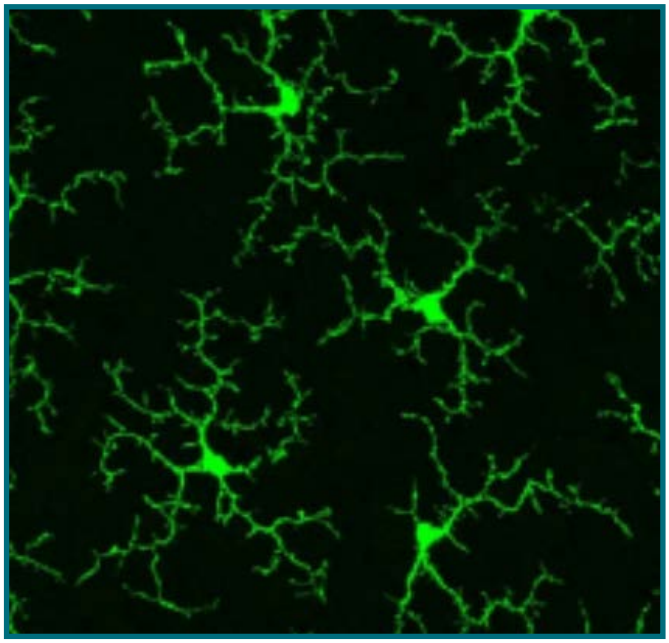

*Fig. 3 - Cellule di microglia retiniche di topo sano adulto. (By: Wai T. Wong, National Eye Institute)*

*Pio del Rio-Hortega (1852/1934),* medico, istologo e patologo spagnolo, premio Nobel per la medicina nel 1906, allievo del Cajal, utilizzò, intorno al 1920, il termine di *"microglia"* per denominare alcune cellule della retina di origine mesoteliale con funzione fagocitaria (Fig. 3, Fig. 4) [7,9].

I primi ad identificarle, quaranta anni prima nel 1880, furono *Franz Nissl (1860-1919)* e *William Ford Robertson (1867-1923)* durante esperimenti nel loro laboratorio, utilizzando una specifica colorazione istologica, il metodo di Nissl. Evidenziarono, tra l'altro, le molte similitudini funzionali tra queste cellule e i macrofagi.

La loro capacità migratoria dipende dalle apofisi citoplasmatiche (dal greco apo fuori e physis crescita) messe in risalto, qualche anno più tardi nel 1897, dall'anatomopatologo rumeno *Victor Babes (1854-1926)* nei noduli nella sostanza grigia cerebrale in casi di rabbia: l'esame istologico rivelò che i noduli erano costituiti da un ammasso di cellule della microglia [7,9,12].

**Retina & Glia**

Si riteneva, come è stato riferito, che le cellule della glia fornissero essenzialmente un supporto strutturale, con

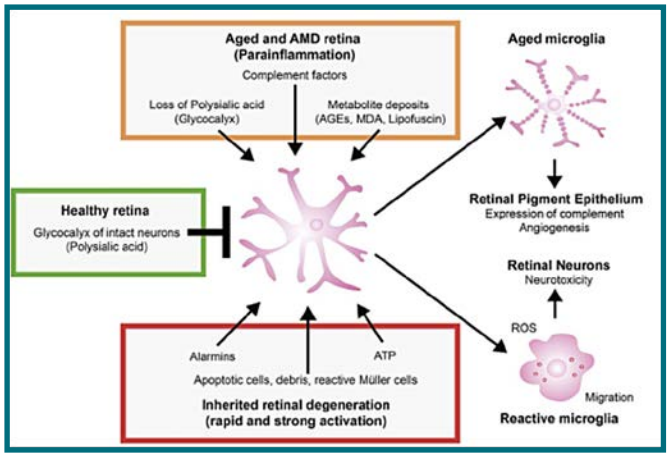


*Fig. 4 - Funzioni delle cellule delle microglia.*
*(by Thomas Langmann)*

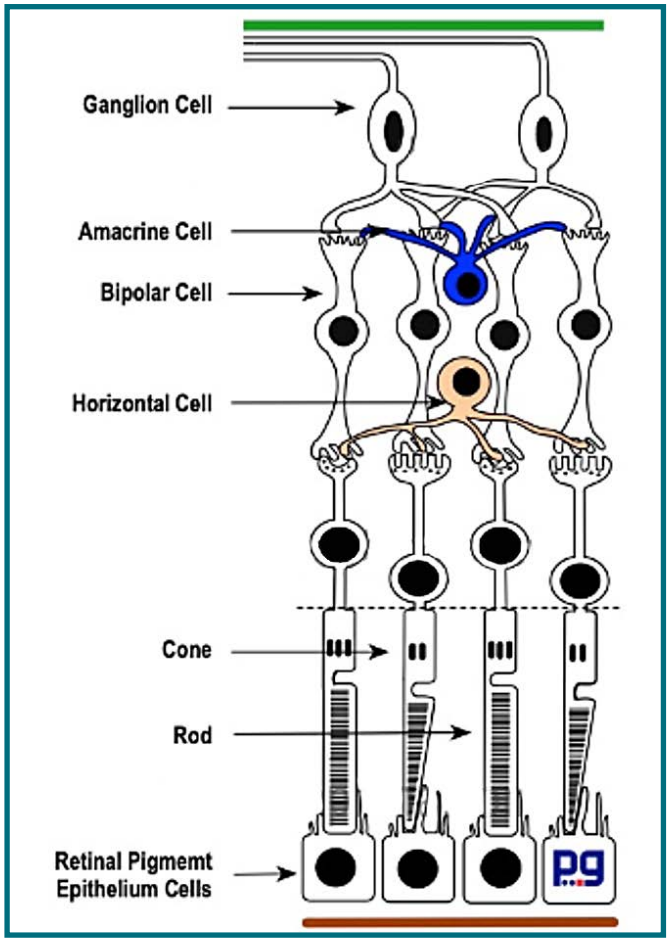


*Fig. 6 - Schema delle cellule retiniche.*
*(by www.eophtha.com)*

un ruolo metabolico e funzionale del tutto passivo.
Recenti lavori hanno dimostrato che le cellule gliali, nella retina come nel cervello, interagiscono attivamente con le altre cellule nervose, con capacità di modulare la conduzione sinaptica.
L'idea di *"cemento del tessuto nervoso"* associato a tali cellule venne così mano a mano abbandonato.

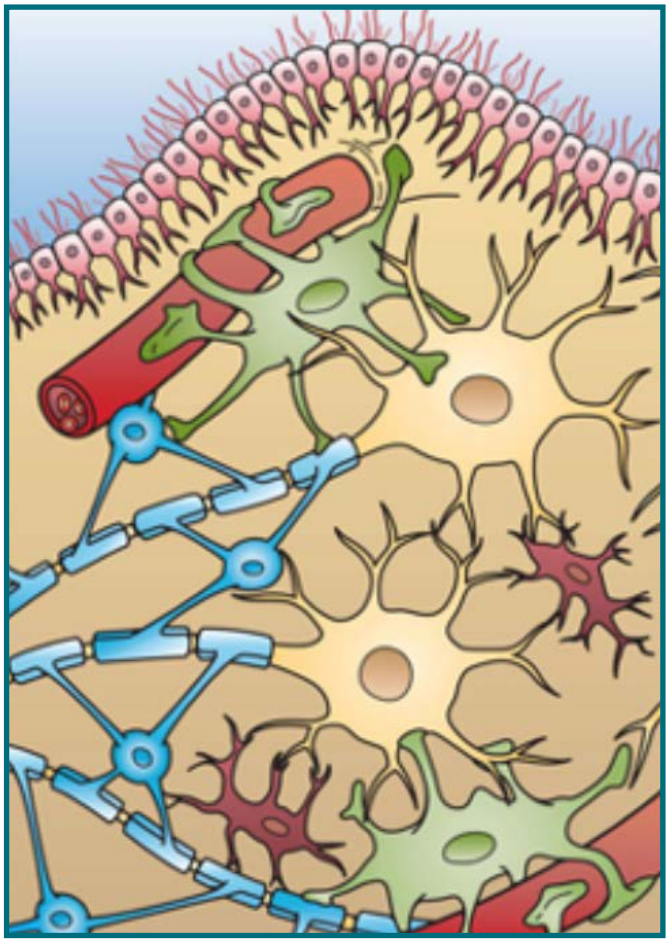

*Fig. 5 - Immagine schematica delle cellule gliali nel sistema nervoso centrale. Cellule Ependimali in rosa chiaro, Astrociti in verde, Microglia in rosso scuro, Oligodendrociti in blu (simili alle Schwann nel nervoso periferico).*
*(by Wikipedia)*

Esistono nella retina dei mammiferi almeno tre tipi di cellule gliali: quelle del Müller e gli astrociti accomunate nel termine di macroglia, e le cellule della microglia (Fig. 5, Fig. 6).
Le ricerche che correlano la membrana limitante interna MLI Membrane Limiting Internal all'acuità visiva sono state svolte quasi sempre con finalità chirurgiche, prima e/o dopo vitrectomia [16,17].
La MLI è dipendente dalle cellule del Müller, principali costituenti gliali strutturali della retina [8,11].
La funzione delle strutture acellulari denominate *"limitanti"*, la MLI e l'OLM, è da tempo sottoposta a studi di crescente valore scientifico.
Il loro ruolo come possibili biomarkers nell'imaging tomografico genera motivate riflessioni sostenute da argomentazioni fisiopatologiche nel tempo più credibili [10,13→15].
La rivalutazione della glia è iniziata dalla constatazione che nell'encefalo le unità cellulari nervose e connettivali sono numericamente sovrapponibili.

| Cell type | Estimated number /Each Eye |
|---|---|
| Rod | approximately 110 to 125 million |
| Cones | approximately 6.3 to 6.8 million |
| Bipolar cells | approximately 35.7 million |
| Ganglion cells | approximately 1.2 million |
| RPE cells | approximately 3.5 million |
| Müller cells | approximately 10 million |

*Tab. 1 - Stima delle cellule retiniche umane.*
*(by Parthopratim Dutta Majumder et al.)*

| Macula | Fovea | Foveola |
|---|---|---|
| Diameter: 5.5mm<br>Represents $15^0$ of the visual field | Diameter: 1.5mm<br>Thickness: 0.25mm<br>Represents $5^0$ of the visual field | Diameter: 0.35 mm<br>Thickness: 0.13 mm<br>Represents $1^0$ of the visual field |

*Tab. 2 - Dimensione delle aree retiniche al polo posteriore.*
*(by Parthopratim Dutta Majumderet al.)*

I dati numerici degli elementi cellulari retinici sono riportati nella tabella uno; la tabella due riassume alcune dimensioni come il diametro, gli spessori e le aperture angolari retiniche esistenti in macula, sempre utili [3,7].
Le proporzioni tra neuroni e neuroglia variano, d'altra parte, in base alle diverse aree del Central Nervous System CNS, materia grigia, materia bianca, stadio di sviluppo, specie di appartenenza.
Nel cervello umano ci sono in genere il 20% di astrociti, 3-10% di OPCs Oligodendrocyte Progenitor Cells, (NG2-glia), 25% di oligodendrociti, 5-15% di cellule della microglia [7,10].
Inoltre, si è scoperto che cellule radiali della glia sono progenitrici comuni neuroepiteliali del sistema nervoso centrale, e generano la maggior parte dei neuroni e glia, direttamente per i neuroni, o tramite linee cellulari intermedie per le OPCs [10] (Fig. 7).

*Gli astrociti,* il più abbondante tipo di cellule gliali nel sistema nervoso, sono così denominati per la forma stellata, con processi che interagiscono con le altre cellule [10].
Esistono astrociti fibrosi nella sostanza bianca, dotati di pochi prolungamenti di grande lunghezza associati agli assoni, e astrociti protoplasmatici nella sostanza grigia, con molti prolungamenti relativamente corti e ramificati.
Queste cellule sopraintendono alla regolazione dell'ambiente chimico extracellulare rimuovendo ioni, in particolare il potassio, e i neurotrasmettitori rilasciati durante la trasmissione sinaptica; sono considerati i *"blocchi di costruzione"* delle barriere emato-encefalica ed emato-retinica.
Inoltre, giocano un ruolo nella vasocostrizione/vasodilatazione, producendo acido arachidonico i cui metaboliti sono vasoattivi (Fig. 8) [10].
Nella retina gli astrociti sono assenti nelle aree prive di vasi [8]. Queste cellule sono in contatto, infatti, con il plesso vascolare superficiale retinico tramite i loro processi cellulari, avvolgono i vasi, e si estendono verso la MLI e nello strato delle fibre nervose; a volte i loro processi seguono i vasi retinici fino agli strati retinici più profondi. Le loro propaggini si uniscono e consolidano infine le terminazioni delle cellule del Müller, rinforzando la MLI. Le funzioni di queste cellule sono complesse, valorizzate dalle ultime ricerche, con una distribuzione condizionata dalla *"contact-spacing"*, distanza di contatto tra elementi cellulari (Fig. 9) [8→10].
*Gli OPC,* le più proliferative cellule del CNS, generano oligodendrociti maturi che producono fibre mieliniche durante tutto il corso della vita, con ruoli aggiuntivi ancora da identificare pienamente; tali cellule non sono presenti nella retina (Fig. 10) [11].
*Gli oligodendrociti* e le cellule di Schwann, con proprietà mielinizzanti, sono dislocate rispettivamente nel CNS e nel Peripheral Nervous System PNS.
Una recente Review ha assegnato a queste cellule una più integrata e completa funzione plastica, oltre che di supporto e metabolica verso i neuroni [11,13].
È probabile che la regolazione dinamica della mielinizzazione possa incidere anche sulla propagazione e

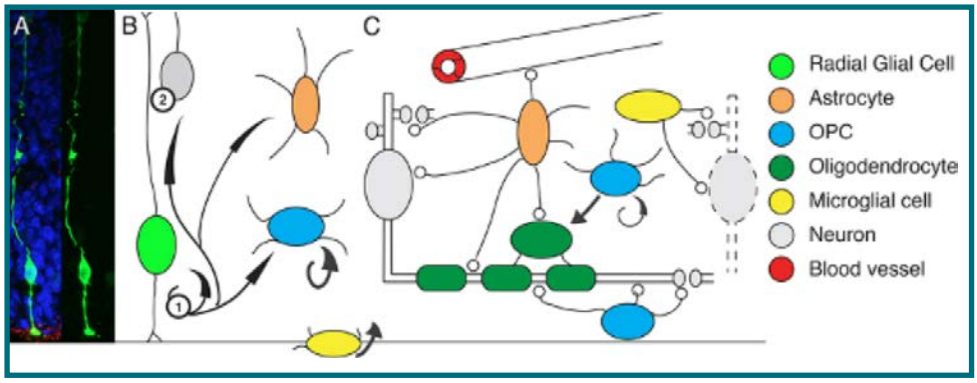


*Fig. 7*
*A: Cellule del Müller di topo visualizzate in utero.*
*(by Sven Falk and Magdalena Goetz, Helmholtz Centre, Munich)*
*B: Cellule radiali gliali progenitrici delle cellule neuroepiteliali del SNC, neuroni e glia, direttamente (e.g. neuroni) o indirettamente, tramite progenitori intermedi (e.g. OPCs, descritte nel testo). Microglia in giallo e sua evoluzione embriologica.*
*C: Neuroni e glia in contatto (cerchietti) tra loro*
*(B e C by Nicola J. Allen, and David A. Lyons)*

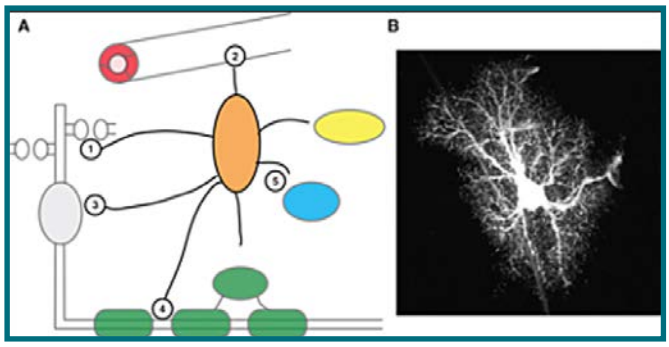


*Fig. 8*
*A: Astrociti in contatto con i vasi tramite le loro terminazioni.*
*B: Immagine di astrociti.*
*(by: Nicola J. Allen, and David A. Lyons.)*

comunicazione delle informazioni nei circuiti funzionali. Un singolo oligodendrocita può mielinizzare anche 50 assoni [11].
Nella retina gli oligodendrociti sono assenti. Il nervo ottico, ricoperto da mielina, dopo la sclera viene avvolto anche dalla dura madre, aracnoide, pia madre e, come il nervo olfattivo, è considerato diretta continuazione del sistema nervoso centrale.
*La microglia* appare come un elemento cellulare ospite nel CNS e nella retina, simile ai macrofagi, con ruoli evidenti durante le fasi di sviluppo e nell'attività di trasmissione sinaptica [11] (Fig. 11).
Così denominate per la minore dimensione citoplasmatica rispetto alla macroglia, astrociti e Müller, svolgono nella retina attività immunitaria, innescando processi infiammatori e di riparazione [11].

Derivano dall'ectoderma; sono tuttavia accomunate alle cellule della macroglia per il loro ruolo di supporto ai neuroni [3,9].
Esiste una microglia parenchimale, popolazione cellulare permanente, e una perivascolare, coesa alla membrana basale dei capillari encefalici e retinici, soggetta a turnover, con forme citoplasmatiche diversificate.
Presenti, come riferito, in piccolo numero, 0,2% di tutte le cellule retiniche, le cellule della microglia si moltiplicano in caso di danni al cervello e/o retina, e possiedono capacità migratoria [9,12].
La loro morfologia ameboide muta con gradualità fino ad assumere un aspetto ramificato, caratterizzato da un piccolo corpo cellulare e lunghi processi filamentosi [3,8,9].
Questa forma è tipica della microglia quiescente o resting; le interazioni microglia-astrociti e microglia-neuroni contribuiscono a questo stato; la loro presenza aiuta a completare la barriera ematoencefalica ed ematoretinica, con l'esclusione dal parenchima cerebrale e retinico delle sostanze di diretta origine ematica [9,11].
Le cellule della microglia sono la principale linea di difesa immunitaria cerebrale e retinica; presentano l'antigene ai linfociti T attivandoli, similmente alle APC Antigen-Presenting Cell.
Sono situate negli strati più interni della retina tra le fibre assonali, cellule gangliari, e strato plessiforme interno [12,13].

**Neuroni & cellule del Müller**

I neuroni retinici derivano da un pool di cellule progenitrici, le Retinal Progenitor Cells RPCs.
Le RPCs si dividono in cinque tipologie principali: fotorecettori, bipolari, amacrine, orizzontali e gangliari, ordinate in tre strati e due plessi sinaptici (Fig. 12) [14].
I fotorecettori sono dislocati con i loro nuclei nello strato nucleare esterno Outer Nuclear Layer ONL e con le loro sinapsi nello strato plessiforme esterno Outer Plexiform Layer OPL, in collegamento con orizzontali, bipolari e amacrine.
Le sinapsi delle cellule bipolari e amacrine, a loro volta, sono dislocate nello strato plessiforme interno IPL Inner Plexiform Layer in rapporto con le gangliari

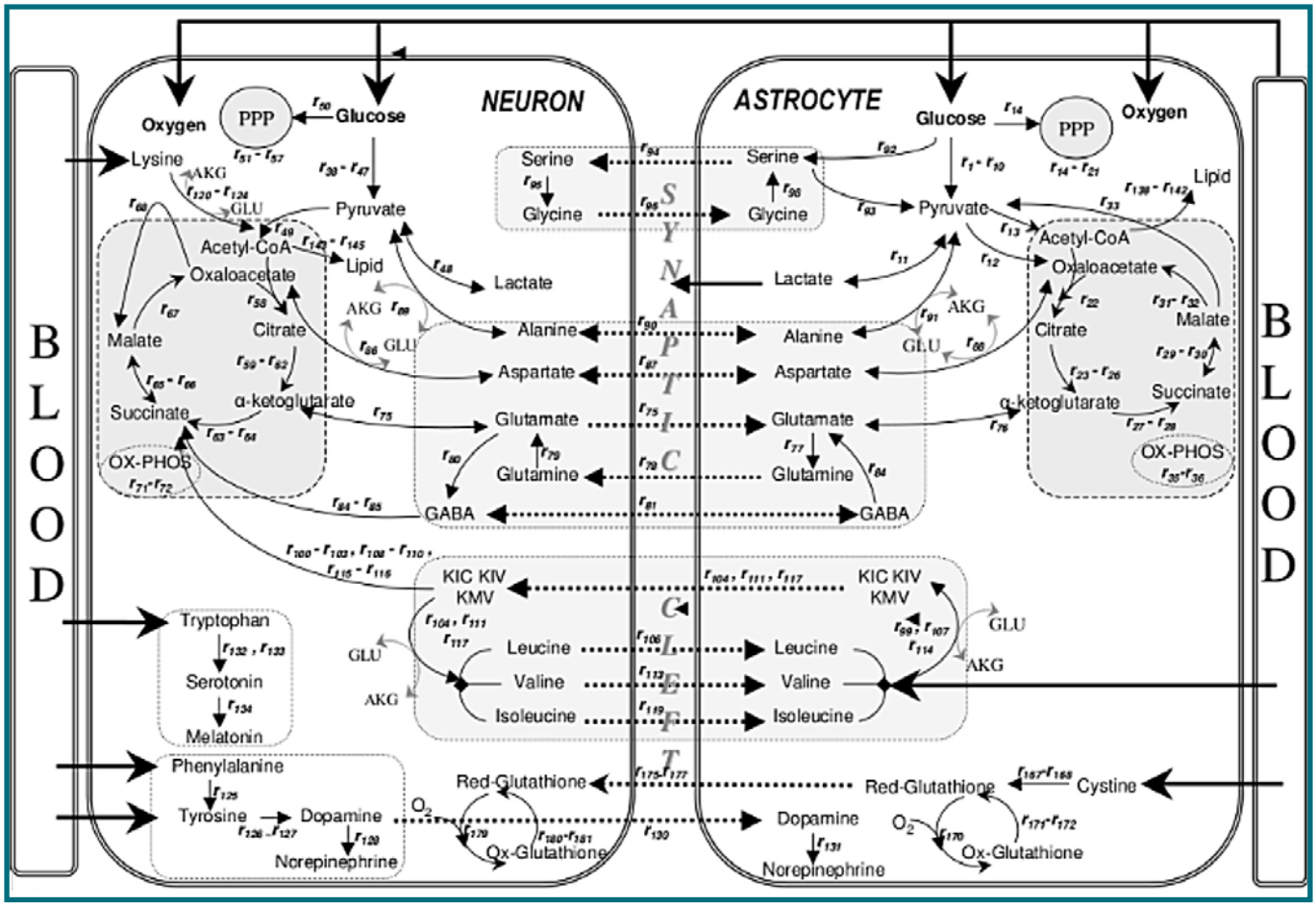


*Fig. 9 - Rapporti metabolici principali tra astrociti e neuroni. Le frecce spesse mostrano le reazioni di assorbimento e rilascio. Le frecce tratteggiate indicano lo scambio dei metaboliti tra due cellule. Le reazioni del glutammato sono indicate con GLU, le reazioni del α-chetoglutarico con AKG.*
*(by: Tunahan Çakır et al.).*

retiniche [14] (Fig. 2a, Fig. 2b).
La cellula di Müller, come riferito, è il principale elemento gliale retinico dei vertebrati.
Sono cellule radiali specializzate che coprono l'intero spessore della retina.
Prendono contatto e/o inguaiano i corpi di tutti i neuroni retinici o i loro processi.
Ciascuna di queste cellule può essere considerata il *"core"* di un'unità anatomica colonnare, una "*micro-unit*" strutturale e funzionale [15].
Le Müller glial cells MGCs sono dotate, infatti, nella loro membrana citoplasmatica di diversi canali ionici, recettori, ligandi, molecole trasportatrici trans-membrana ed enzimi ad elevata conduttanza di ioni potassio.
Le MGCs formano stretti contatti con i neuroni retinici e penetrano tra le sinapsi delle cellule gangliali e bipolari [15].
La loro funzione sta subendo una continua revisione e valorizzazione.
La fovea, il sito della visione nitida, è priva di astrociti e microglia. La componente gliale è rappresentata da due popolazioni diverse di cellule del Müller: un gruppo con cellule a forma conica presenti nell'area foveolare, e un altro con cellule allungate a Z nelle aree extrafoveolari.
Entrambe queste popolazioni hanno differenze oltre che morfologiche anche funzionali. Le Müller nella foveola in particolare forniscono stabilità strutturale e migliorano la trasmissione dell'impulso luminoso dei fotorecettori [58].
Studi intensivi su animali adulti ne stanno evidenziando le loro molteplici capacità, come l'eliminazione dei rifiuti metabolici, la regolazione della vasocostrizione dei capillari retinici, la modulazione dell'attività dei neuroni e del passaggio dell'impulso luminoso [15].
Rinnovato interesse si è concentrato negli ultimi tempi sui mitocondri di queste cellule e sul loro ruolo in differenti patologie retiniche.
Più di una evidenza scientifica rileva, infatti, la relazione tra la disfunzione con l'età di questi organuli citoplasmatici e le alterazioni neurodegenerative a carico

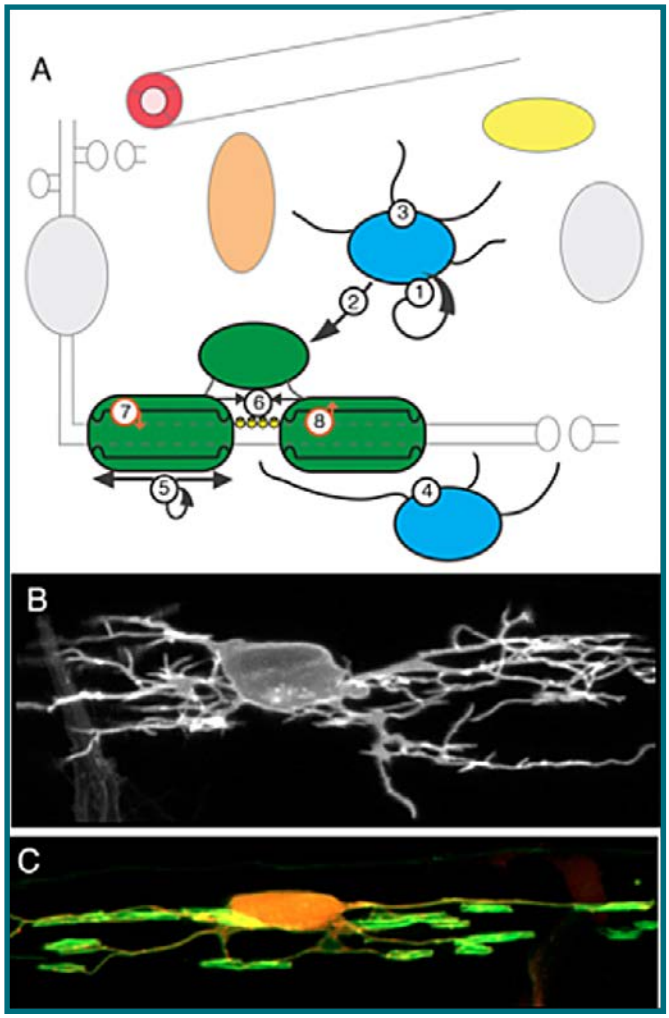


*Fig. 10 - OPCs, oligodendrociti progenitori.*
*A: OPCs in blu sono le cellule più proliferative del SNC (1); generano oligodendrociti mielinizzanti (2) e sono in contatto con molte cellule (3), come i noduli di Ranvier (4). Sono distinti in tre sottotipi le cui funzioni rimangono non chiarite. Gli oligodendrociti in verde producono mielina e regolano la velocità di conduzione dell'impulso nervoso (5). La mielinizzazione determina la dominanza assonale (6) nei noduli di Ranvier, il supporto metabolico assonale (7) e la regolazione del potenziale d'azione attraverso la regolarizzazione degli ioni $K^+$.*
*B: Cellula OPC di larva di zebrafish che esprime la componente proteica fluorescente.*
*C: Oligodendrocita in larva di zebrafish.*
*(by.Dr. Marion Baraban, Lyons lab.)*

dello strato retinico interno, come riscontrato in corso di retinopatia diabetica e nel glaucoma [44].
Altre numerose ricerche saranno tuttavia necessarie perché si verifichi il passaggio definitivo da un'imaging strutturale e segmentale di *"strato"* o *"slab"*, ad un'imaging *"high definition in live"*, per approdare infine al *"live cell imaging"*, efficacemente funzionale, evoluzione qualitativa diagnostica preconizzata già nel 2010, tra gli altri, da *M. Baker* e *H. Landecker* (Fig. 13) [47, 48].

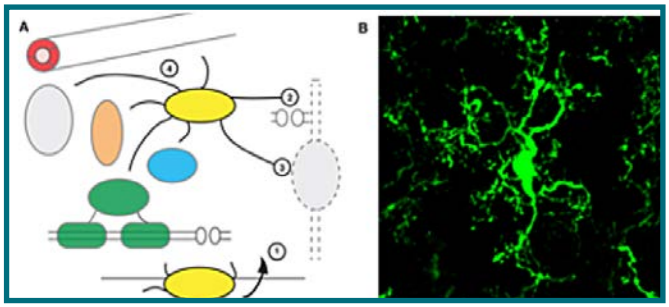


*Fig. 11*
*A: Cellule di microglia, con compiti immunologici nel sistema nervoso, e loro sviluppo (1), in funzione delle sinapsi (2), del clearing dei neuroni apoptotici (3) e di relazione con altre cellule (4).*
*B: Microglia nel topo che esprime la GFP green fluorescent protein.*
*(by: of Youtong Huang and Greg Lemke, Salk Institute)*

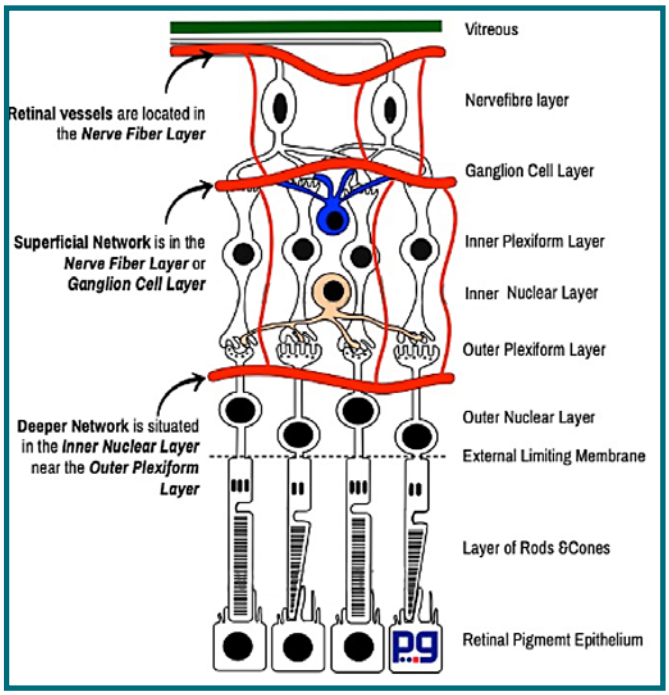


*Fig. 12 - Schema della struttura retinica con sistemi vascolari.*
*(by www.eophtha.com)*

**Membrana limitante interna**

La ILM è una struttura acellulare molto sottile e trasparente, aderente alla superficie interna della retina.
Svolge un ruolo importante nelle prime fasi dello sviluppo embrionale; tuttavia la sua funzione negli adulti non è ancora pienamente compresa (Fig. 14) [16].
È una struttura istologica PAS positiva (Periodic acid-Schiff) con uno spessore medio di 1-2 µm.
Secondo misurazioni effettuate con la microscopia a forza atomica AFM Atomic Force Microscopy, come riportato in ricerche di *J. Candiello et al.*, il suo spessore varia da 100 nm/0,1 µm (1nm nanometro = 0.001

µm micron) in area foveale a 3 µm circa in area parafoveale [17,21].
L'utilizzo dell'AFM ha portato più precise informazioni rispetto alla microscopia elettronica TEM Transmission Electron Microscopy, che necessita di fissazione chimica e deidratazione dei tessuti, con possibilità di artefatti.
Il sottile spessore della ILM in fovea e vicino ai grandi vasi sanguigni, nello strato delle fibre nervose, predispone queste aree alla migrazione e/o proliferazione di elementi cellulari/vascolari retinici, e all'ingresso dal vitreo di macromolecole e virus nella retina [17,21,30].
La ILM deriva dalle terminazioni delle membrane basali delle cellule di Müller. Queste si combinano con pacchetti di fibrille collagene della ialoide vitreale insieme alle terminazioni degli astrociti [17,18].
Tutti i componenti descritti sono immersi in una matrice extracellulare di connessione, da *S. Heegaard et al.* definita come *"regione di confine vitreoretinica"* [17,19].
Fu *Salzmann* a dare a questa struttura il nome di membrana limitante interna per la sua similitudine con le altre membrane basali Basement Membrane BM [17,18,20].
Nel bulbo oculare incontriamo ben sei BM del tutto simili:

*a) BM della capsula del cristallino, la più spessa dell'organismo;*
*b) BM della Ialoide vitreale;*
*c) BM della cornea;*
*d) BM della ILM;*
*e) BM dell'epitelio pigmentato;*
*f) BM della Bruch.*

Sempre *S. Heegaard* ha descritto che l'ILM umana aumenta notevolmente di spessore durante i primi mesi/anni di vita nelle regioni equatoriali e in macula; in seguito, dal secondo decennio, resta pressoché stabile, invariata negli anni successivi.
Negli occhi umani adulti l'ILM è più spessa nella regione maculare extrafoveale [17,19].
Tutte le proteine che compongono la MLI sono molecole multidominio, polimerizzate (laminine, collagene tipo IV), cross-linkate (tipo collagene IV), o che si legano tra loro (laminina, agrina, nidogeno/entactina, perlecan, collagene tipo IV) [17].

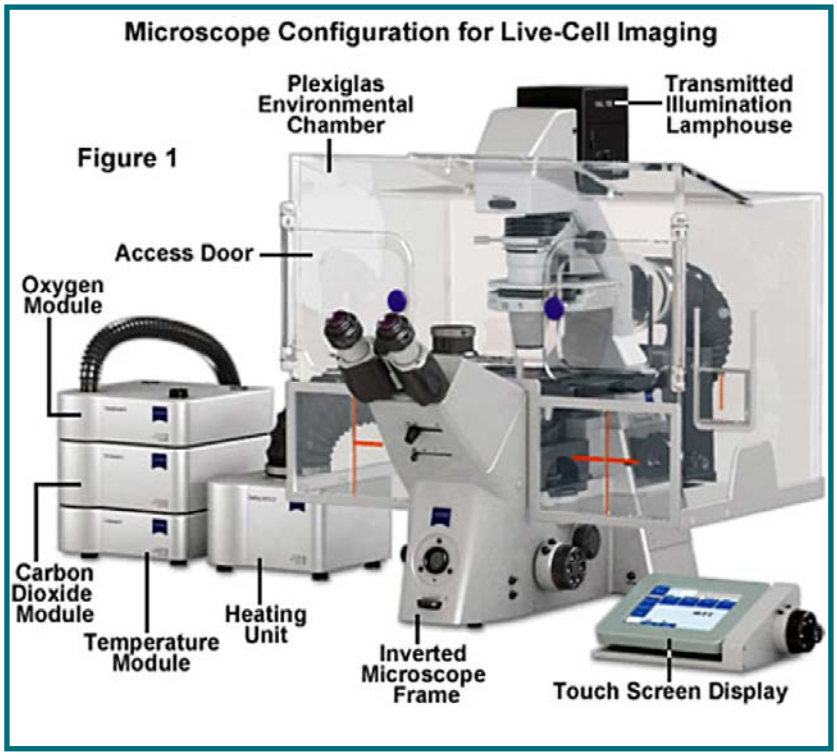


*Fig. 13 - Microscopio Live-Cell imaging della Zeiss.*

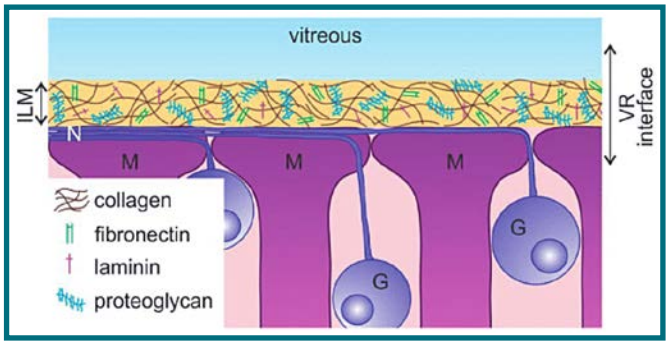


*Fig. 14 - Disegno schematico dell'interfaccia vitreoretinica. G: Ganglion cell; ILM: Inner Limiting Membrane; M: Müller cell; N: nerve fiber; VR: VitreoRetinal. (by Karen Peynshaert)*

Delle circa 20 proteine identificate predominano il collagene tipo IV, la laminina 521, il perlecano, l'agrina e il collagene XVIII [17,28].

**Aspetti fisiopatologici della ILM**

Il peeling della ILM è un'efficace procedura chirurgica da tempo adottata nella chirurgia del foro maculare idiopatico Idiopatic Macular Hole IMH [20,45], nell'edema maculare diabetico diffuso Diabetic Macular Edema DME [22], nell'edema maculare in corso di occlusione della vena centrale della retina Central Retinal Vein Occlusion CRVO [23], nell'occlusione venosa di branca Branch Retinal Vein Occlusion BRVO [24], così come nei casi di persistente

*Fig. 15 - Interfaccia vitreoretinica umana. Nella parte superiore si evidenziano le fibrille collagene addensate nella corticale posteriore del vitreo (PVC) che ricopre la ILM. Tra queste due strutture è interposta la matrice extracellulare ECM, denominata da Heergaard "vitreoretinal border region".*
*(by Willi Halfter, J. Sebag , and Emmett T. Cunningham Jr.)*

edema cistoide dopo chirurgia della cataratta Cystoid Macular Edema CME o per uveiti croniche recidivanti [25].
Numerosi studi rilevano un ruolo attivo dell'ILM nel decorso di differenti patologie al polo posteriore.
Tra queste patologie, le trazioni vitreo-maculari e l'edema intraretinico sono sicuramente legate all'ispessimento di questa struttura [26,27].
Tranne nei casi di CRVO, nelle ILM studiate con TEM in corso di DME, di CME e in occhi con foro maculare traumatico Traumatic Macular Hole TMH si sono trovati elementi cellulari commisti alla più abbondante componente amorfa [17].
La presenza di membrane epiretiniche prive di cellule presenti nelle maculopatie da CRVO potrebbe essere dovuta alle sequele dell'ischemia acuta degli strati retinici; il reperto di ILM ispessite con elevata cellularità in corso di diabete potrebbe essere invece correlato alla cronica attivazione delle MGCs [17,18].
Con l'aumento dell'età, oltre ad un lento aumento di spessore, la ILM diventa anche più rigida [21].
È probabile che il progressivo cambiamento nella composizione proteica, con più elevati contenuti di collagene IV e diminuzione di laminina, possa essere responsabile dell'aumento di spessore e rigidità della ILM [21].
Ulteriore prova del cambiamento istochimico della ILM con l'età è l'evidenza, nelle fasi fetali, di una struttura strettamente trilaminare, simile ad altre BM, con uno spessore di circa 100 nm [21,29].
Con il tempo questa struttura diventa più amorfa; si sviluppano, sul lato retinico, evidenti e pronunciate rientranze (Fig. 15) [21,29].

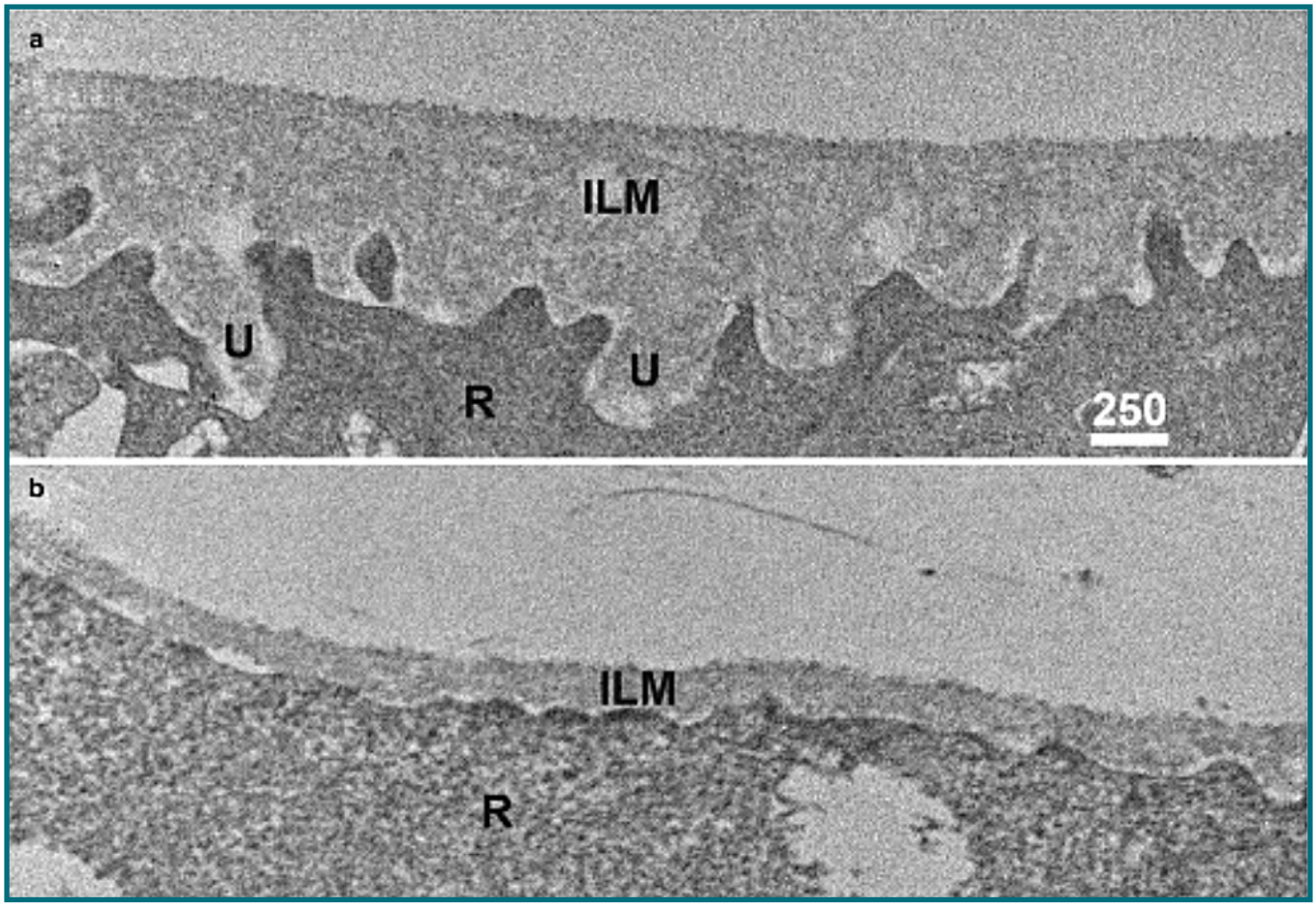


*Fig. 16 - Variazioni della ILM.*
*(a) Immagine al microscopio elettronico della ILM al polo posteriore di uomo di 27 anni con ondulazioni a U della ILM che riempie le fessure tra le cellule retiniche R sottostanti (Bar = 250 nm).*
*(b) immagine con microscopio elettronico della ILM nella periferia retinica nello stesso occhio in (a), con l'aspetto simile continuo della ILM al polo posteriore ma con minime ondulazioni (Bar = 250 nm).*
*(by Willi Halfter , J. Sebag , and Emmett T. Cunningham Jr.)*

Inoltre, l'aumento di spessore, propria negli esseri umani longevi, non è presente in altri primati con minore speranza di vita (Fig. 16) [29].
Tutte le BM aumentano di spessore in corso di diabete cronico. Questo vale anche per la ILM nei pazienti con diabete di tipo 1 e di tipo 2 [30,31].
Come questo dato istologico possa predisporre o agevolare le alterazioni vascolari retiniche nel diabete non è ancora stabilito.
D'altra parte, la proliferazione cellulare sull'interfaccia vitreoretinica gioca un ruolo importante nella progressione della retinopatia diabetica proliferativa, in diverse Vitreo-Retinopathy PVR e nella formazione di pucker maculare [32]. In condizioni normali la superficie vitreale è priva di cellule [16].
Il termine membrane epiretiniche venne attribuito nel 1972 da *RY Foos* a quelle proliferazioni che superavano il limite della MLI.
Questo ricercatore individuò e descrisse la migrazione cellulare dalla retina attraverso l'ILM [33,34].
Questo meccanismo fisiopatologico è presente nella retinopatia diabetica proliferante dove è presente la migrazione e neoformazione di cellule endoteliali dei vasi retinici e nella PVR, in cui le giunzioni serrate tra le cellule dell'epitelio pigmentato contrastano la proliferazione verso gli strati retinici interni [35].
Nel pucker maculare, invece, patologia dove è più frequente la presenza di membrane, la proliferazione è secondaria ad un distacco del vitreo posteriore anomalo con vitreoschisi [36→38].
Le membrane che formano il pucker, adeso alla corteccia vitreale posteriore attaccata alla retina, incorporano ialociti. La migrazione di monociti dai vasi retinici e di cellule gliali retiniche favoriscono il consolidamento di tali neomembrane; i fenomeni di trazione e contrazione sono tuttavia da attribuire principalmente ai ialociti presenti nel loro contesto [17,39].
In tutto questo l'ILM gioca il suo ruolo in diversi modi non pienamente stabiliti.
La formazione e la proliferazione delle membrane

cellulari sulla superficie retinica richiede comunque sempre la migrazione di cellule e la loro adesione a un substrato [17,39].
Anche la migrazione dei monociti, importanti nella formazione del pucker, sarebbe agevolata da alterazioni della ILM, anche se non ci sono prove certe della sua destrutturazione [17,39].
L'adesione cellulare alle superfici normali o patologiche è mediata dalla laminina [40]. È stato dimostrato che la laminina ha un ruolo critico anche nello sviluppo vascolare retinico; sembrerebbe ragionevole estrapolare ruoli simili anche per la neovascolarizzazione retinica patologica [41].
Utilizzando specifici anticorpi si è riscontrato che la laminina è più abbondante sul lato retinico della ILM, e che il collagene IV manca sul lato vitreale. Queste caratteristiche istochimiche, in corso di patologie proliferative, faciliterebbero l'adesione cellulare sul lato vitreale della ILM.
La presenza di corteccia vitreale posteriore residua sulla ILM, come si riscontra nel distacco posteriore anomalo del vitreo Posterior Vitreous Detachment PVD associato a vitreoschisi, potrebbe funzionare come substrato favorente l'adesione cellulare, e innescare la loro proliferazione [41,42].
La cosiddetta regione di confine vitreoretinica, descritta come matrice extracellulare di connessione da *S. Heergaard,* già citata, agevolerebbe ulteriormente questa condizione patologica [17,42].
L'ILM è il sito di transizione patologica a livello dell'interfaccia vitreoretinica.
Le forze di trazione epiretiniche inizialmente sono state individuate e descritte essenzialmente come assiali, con secondaria deformazione retinica antero-posteriore.
Mutuando dalla biomeccanica possiamo definire queste forze di carico sulla struttura come *"stress di struttura"*. Allorché queste forze (stress) determinano un aumento degli spessori retinici facilmente rilevati dall'OCT, avvengono deformazioni tissutali che possiamo definire *"strain di struttura"* (strain = deformazione). *JDM Gass* fu il primo a proporre nel 1987 l'esistenza di forze trazionali non solo assiali ma anche tangenziali. Sempre in ambito biomeccanico lo stress in definitiva è la forza applicata sui tessuti; lo strain è la deformazione che il tessuto subisce a causa dello stress. Nel pucker e nel foro maculare, sulla struttura retinica possono agire forze assiali e/o tangenziali [43,46,49].

**Ultimate Goal**

Le ricerche sulle capacità funzionali delle cellule retiniche della glia non cessano di offrirci interessanti dati, confermando e ampliando i campi di loro competenza.
Ad esempio il danno e l'eventuale perdita delle cellule ganglionari retiniche RGCs Retinal Ganglion Cells in corso di Atrofia Ottica Dominante Dominant Optic Atrophy DOA [50] e nella Neuropatia Ottica Ereditaria di Leber Leber's Hereditary Optic Neuropathy LHON [51] sono causate dalla progressiva compromissione della catena ossidativa mitocondriale, con mancanza di produzione di energia sotto forma di ATP.
Le mutazioni individuate nella LHON colpiscono, infatti, i geni che codificano l'enzima NADH mitocondriale, in specifico l'ubichinone ossidoreduttasi (MT-ND1, MT-ND4, MT-ND5 e MT-ND6) [52].
La disfunzione mitocondriale in entrambe le malattie porta all'apoptosi delle RGCs e perdita progressiva della vista [53].
Le cellule del Müller forniscono un supporto trofico ed energetico alle RGCs [54,55].
Uno dei loro ruoli più importanti è l'assorbimento del neurotrasmettitore glutammato, prevenendo eventuali tossicità alle RGCs [56].
La capacità protettiva delle Müller nei confronti delle RGCs è in queste patologie chiamata in causa, evidenziata altresì da studi di laboratorio con cellule in coltura. Le ricerche hanno accertato una maggiore sopravvivenza delle RGCs se coltivate insieme alle Müller [57].
Più di un risultato scientifico correla alcune malattie neurodegenerative retiniche caratterizzate dal depauperamento delle RGCs alla disfunzione metabolica delle cellule del Müller.
Se queste ipotesi saranno ulteriormente verificate, si renderà necessario approntare nuove strategie terapeutiche indirizzate alla tutela delle cellule gliali retiniche, in particolare delle Müller, per rallentare e prevenire più efficacemente la perdita delle RGCs [55→58].
La riprova che l'imaging retinico sia incamminato verso la risoluzione cellulare in live è testimoniata, tra l'altro, da un recente lavoro di *Daniel X. Hammer et al.* del novembre 2020 [59].
Questi autori, utilizzando le ottiche adattive associate ad un SD-OCT AO-OCT, hanno ottenuto un'alta risoluzione dell'imaging tagliando le aberrazioni ottiche del percorso intrabulbare del raggio di scannerizzazione.
L'Ottica Adattiva o Adattativa AO è una tecnologia che consente di migliorare la qualità di un sistema ottico agendo attivamente sul fronte d'onda del fascio luminoso.
La correzione dei disturbi indotti come i disallineamenti, le microvibrazioni del device, le aberrazioni, gli effetti del calore e le turbolenze atmosferiche con l'utilizzo delle AO vengono in modo significativo attutiti [60].

Gli autori hanno inoltre rivolto la loro attenzione sulle cellule della microglia con sorprendenti ed importanti risultati in vivo. Queste cellule retiniche, del tutto simili ai macrofagi, erano particolarmente visibili in live a livello della ILM, mentre lo studio non è riuscito a dimostrarne la presenza negli strati IPL e OPL, normalmente popolati da queste cellule. Queste ricerche seguono le iniziali osservazioni di *Liu et al.* che con l'utilizzo di AO-OCT, riuscirono a visualizzare macrofagi nella ILM [61].
A queste osservazioni sono seguite altre, delineando le caratteristiche biologiche delle cellule microgliali in condizioni fisiologiche e in corso di patologie retiniche.
Tra i risultati emerge che i macrofagi retinici hanno una distribuzione non omogenea nel contesto retinico, invecchiano in modo differente, e che la loro densità nella ILM diminuisce con età (~2% di cellule all'anno).
Inoltre si è visto che negli occhi glaucomatosi i macrofagi nel contesto della ILM, in caso di danno ganglionare o assonale, svolgono fagocitosi precoce sulle strutture biologiche in apoptosi avanzata[59].
Gli autori al termine del loro lavoro si interessano degli ialociti, cellule vitreali anch'esse con funzioni macrofagiche.
Riferiscono che tali cellule sono distinte in sottogruppi morfologici in relazione alla loro posizione: nel vitreo anteriore, vicino al corpo ciliare, assumono forma ovoidale, con microvilli e brevi protrusioni citoplasmatiche; nel vitreo posteriore, vicino all'ILM, hanno maggiore dimensione, forma allungata, e sono dotati di spessi processi citoplasmatici. Queste differenze morfologiche fanno pensare a diversi ruoli non ancora pienamente compresi.
Indipendentemente dalla forma assunta, gli autori sottolineano il loro ruolo nella formazione delle membrane epiretiniche [59].
Queste e altre ricerche fanno emergere con forza l'importanza delle cellule della glia nel trofismo e funzionalità delle cellule retiniche con attività visive, oltre che nelle condizioni patologiche descritte.
Penso che l'indagine della componente gliale diventerà nel tempo sempre più necessaria, obbligatoriamente opportuna. In condizioni fisiologiche, e maggiormente nelle disfunzioni retiniche, uno studio di tutte le componenti cellulari retiniche sarà necessariamente da perseguire. Individuare in live con mezzi non invasivi i prodromi delle alterazioni cellulari retiniche sarà il vero obbiettivo per l'imaging del futuro, la vera svolta per migliorarne la capacità diagnostica, il decisivo passo avanti per il management da adottare nel variegato mondo delle maculopatie.

## REFERENCES


1) Lucente A. Biomarkers & Spessore Retinico. www.oftalmologiadomani, Anno XI – 2020.
2) del Rio-Hortega P. Microglia, in Cytology and Cellular Pathology of the Nervous System, 1937, pp. 481–534.
3) Cajal S.R. (1894). The Croonian lecture: la fine structure des centres nerveux. Proceedings of the Royal Society of London, 55: 444-468.
4) Somjen GG, Nervenkitt: notes on the history of the concept of neuroglia. Glia. 1, 2–9 (1988). [PubMed: 2976736].
5) A Newman. Retinal Glia. 2009 Elsevier Ltd. Encyclopedia of Neuroscience (2009), vol. 8, pp. 225-232.
6) Mitch Glickstein. Golgi and Cajal:The neuron doctrine and the 100th anniversary of the 1906 Nobel Prize. Current Biology Vol 16 No 5.
7) von Bartheld CS, Bahney J, Herculano S Houzel. The search for true numbers of neurons and glial cells in the human brain: A review of 150 years of cell counting. J. Comp. Neurol 524, 3865–3895 (2016). [PubMed: 27187682].
8) Franze, K., Grosche, J., Skatchkov, S.N., Schinkinger, S., Foja, C., Schild, D., Uckermann, O., Travis, K., Reichenbach, A., Guck, J. (2007). Muller cells are living optical fibers in the vertebrate retina. Proc. Natl. Acad. Sci. USA 104, 8287–8292.
9) Fenge Li, Danye Jiang and Melanie A. Samuel. Microglia in the developing retina. Neural Development (2019) 14:12 https://doi.org/10.1186/s13064-019-0137-x.
10) E A Newman. Retinal Glia. Encyclopedia of Neuroscience (2009), vol. 8, pp. 225-232.
11) Nicola J. Allen, David A. Lyons. Glia as Architects of Central Nervous System Formation and Function. Science. 2018 October 12; 362(6411): 181–185. doi:10.1126/science.aat0473.
12) Andreas Bringmann, Thomas Pannicke, Jens Grosche, Mike Francke, Peter Wiedemann, Serguei N. Skatchkov, Neville N. Osborne, Andreas Reichenbach. Müller cells in the healthy and diseased retina. Progress in Retinal and Eye Research 25 (2006) 397–424.
13) Boycott BB, Hopkins JM. Microglia in the retina of monkey and other mammals; its distinction from other types of glia and horizontal cells. Neuroscience.1981;6:679–688.
14) Fenge Li, Danye Jiang, Melanie A. Samuel. Microglia in the developing retina. Neural Development volume 14, Article number: 12 (2019).
15) Andreas Bringmann, Thomas Pannicke, Jens Grosche, Mike Francke, Peter Wiedemann, Serguei N. Skatchkov, Neville N. Osborne, Andreas Reichenbach. Müller cells in the healthy and diseased retina. Progress in Retinal and Eye Research 25 (2006) 397–424.
16) Chai L, Morris JE. Heparans sulfate in the inner limiting membrane of embryonic chicken retina binds basic fibroblast growth factor to promote axonal outgrowth. Exp Neurol. 1999;1601:175-185.

## REFERENCES


17) Willi Halfter, J. Sebag, and Emmett T. Cunningham Jr. Vitreoretinal Interface and Inner Limiting Membrane. Vitreous: in Health and Disease, DOI 10.1007/978-1-4939-1086-1_11, ©Springer Science+Business Media New York 2014.
18) Mozhgan Rezaei Kanavi, Masoud Soheilian. Histopathologic and Electron Microscopic Features of Internal Limiting Membranes in Maculopathies of Various Etiologies. J Ophthalmic Vis Res 2014; 9 (2): 215-222.
19) Heegaard S. Morphology of the vitreoretinal border region. Acta Ophthalmol Scand Suppl. 1997;222:1–31.
20) Salzmann as cited by Hogan MJ, Alvarado JA, Weddel JE. Histology of the human eye: an atlas and textbook. Philadelphia: WB Saunders; 1971. 488 p.
21) Candiello J, Cole GJ, Halfter W. Age-dependent changes in the structure, composition and biophysical properties of a human basement membrane. Matrix Biol. 2010;29:402–10. PMID: 20362054.
22) Da Mata AP, Burk SE, Foster RE, Riemann CD, Petersen MR, Nehemy Má, et al. Long-term follow-up of indocyanine green-assistaed peeling of the retinal internal limiting membrane during vitrectomy surgery for idiopathic macular hole repair. Ophthalmology 2004;11:2246-2253.
23) Stefaniotou M, Aspiotis M, Kalogeropoulos C, Christodoulou A, Psylla M, Ioachim E, et al.Vitrectomy results for diffuse diabetic macular edema with and without inner limiting membrane removal. Eur J Ophthalmol 2004;14:137-143.
24) Mandelcorn MS, Mandelcorn E, Guan K, Adatia FA. Surgical macular decompression for macular edema in retinal vein occlusion. Can J Ophthalmol 2007;42:116-122.
25) Krásnik V, Strmen P, Stefanicková J, Krajcová P. [Arteriovenous decompression for branch retinal vein occlusion with internal membrane peeling for macular edema]. Cesk Slov Oftalmol 2008;64:57-61. [Article in Slovak].
26) Radetzky S, Walter P, Fauser S, Koizumi K, Kirchhof B, Joussen AM. Visual outcome of patients with macular edema after pars plana vitrectomy and indocyanine green-assisted peeling of the internal limiting membrane. Graefes Arch Clin Exp Ophthalmol 2004;242:273-278.
27) Matsunaga N, Ozeki H, Hirabayashi Y, Shimada S, Ogura Y. Histopathologic evaluation of the internal limiting membrane surgically excised from eyes with diabetic maculopathy. Retina 2005;25:311-316.
28) Uechi G, Sun Z, Schreiber E, Halfter W, Balasubramani M. A proteomic view of basement membranes from human retinal blood vessels, inner limiting membranes and lens capsules. J Proteomic Res. 2014 Aug 1;13(8):3693-3705.
29) Matsumoto B, Blanks JC, Ryan SJ. Topographic variations in the rabbit and primate internal limiting membrane. Invest Ophthalmol Vis Sci. 1984;1:71–82.
30) Matsunaga N, Ozeki H, Hirabayashi Y, Shimada S, Ogura Y. Histopathological evaluation of the inner limiting membrane surgically excised from eyes with diabetic maculopathy. Retina.2005;25:311–6. PMID: 15805908.
31) To M, Goz M, Camenzind L, Oertle P, Candiello J, Sullivan M, Henrich PB, Loparic M, Safi F, Eller A, Halfter W. Diabetes-induced morphological, biomechanical and compositional changes of ocular basement membranes. Exp Eye Res. 2013;116:298–307.
32) Sonia Mehta, Rui Zhang Hans, E. Grossniklaus. III.J. Cell Proliferation at the Vitreoretinal Interface in Proliferative Vitreoretinopathy and Related Disorders. Vitreous in Health and Disease; by J. Sebag. pp 395-405. Springer, New York, NY. First Online: 13 September 2014.
33) Foos RY. Posterior vitreous detachment. Trans Am Acad Ophthalmol Otolaryngol. 1972;76:480.
34) Foos RY. Vitreoretinal juncture over retinal vessels. Albrecht Von Graefes Arch Klin Exp Ophthalmol. 1977;204:223–34. PMID:304681.
35) Foos RY. Vitreoretinal juncture over retinal vessels. Albrecht Von Graefes Arch Klin Exp Ophthalmol. 1977;204:223–34. PMID:304681.
36) Sebag J. Vitreous anatomy, aging, and anomalous posterior vitreous detachment. In: Dartt DA, Besharse JC, Dana R, editors. Encyclopedia of the eye, vol. 4. Oxford: Elsevier; 2010. p. 307–15.
37) Sebag J, Gupta P, Rosen R, Garcia P, Sadun AA. Macular holes and macular pucker: the role of vitreoschisis as imaged by optical coherence tomography/scanning laser ophthalmoscopy. Trans Am Ophthalmol Soc. 2007;105:121–31.
38) Sebag J. Vitreoschisis. Graefes Arch Clin Exp Ophthalmol. 2008;246:329–32.
39) Takeshi Kita, Taiji Sakamoto, Tatsuro Ishibash. II.D. Hyalocytes: Essential Vitreous Cells in Vitreoretinal Health and Disease. Vitreous pp 151-164. First Online: 13 September 2014. by J. Sebag. pp 395-405. Springer, New York, NY. First Online: 13 September 2014.
40) Yurchenco PD. Basement membranes: cell scaffoldings and signaling platforms. Cold Spring Harb Perspect Biol. 2011;3.
41) Edwards MM, Lefebvre O. Laminins and retinal vascular development. Cell Adh Migr. 2013;7(1):82–9.
42) Loparic M, Henrich PB. The bi-functional organization of human basement membranes. PLoS One. 2013; 8:e67660. PMID: 23844050.
43) Gass JDM. Vitreous maculopathies. In:Stereoscopic atlas of macular diseases. St Louis: Mosby; 1987. p. 676–713.
44) Anne Katrine Toft-Kehlerab, Dorte Marie Skytt, Alicia Svare, Evy Lefevere, Inge Van Hove, Lieve Moons,Helle S. Waagepetersen, Miriam Kolko. Mitochondrial function in Müller cells - Does it matter? Mitochondrion Vol 36, September 2017, Pages 43-5, Elsevier B.V. and Mitochondria Research Society.
45) Schumann RG, Schaumberger MM, Rohleder M, Haritoglou CH, Kampik A, Gandorfer A. Ultrastructure of the vitreomacular interface in fullthickness idiopathic macular holes: a consecutive analysis of 100 cases. Am J Ophthalmol 2006;141:1112-1119.
46) Mun Y. Faria, David C. Sousa, Bruna C. Almeida, Andreia L. Pinto, and Nuno P. Ferreira. Morphology of Peeled Internal Limiting Membrane in Macular Hole Surgery. Hindawi Journal of Ophthalmology Vol 2019, Article ID 1345683, 6 pages https://doi.org/10.1155/2019/1345683.

## REFERENCES


47) Baker M. "Cellular imaging: Taking a long, hard look". Nature. 466 (7310): 1137–40. August 2010.
48) Landecker H (October 2009). "Seeing things: from microcinematography to live cell imaging". Nature Methods.
49) Lucente A. La tonometria biomeccanica. oftalmologiadomani - N. 1 - Anno 2015. A.
50) Yu-Wai-Man P, Bailie M, Atawan A, Chinnery PF, Griffiths PG. Pattern of retinal ganglion cell loss in dominant optic atrophy due to OPA1 mutations. Eye (Lond) 2011; 25: 596-602.
51) Majander A, Robson AG, João C, Holder GE, Chinnery PF, Moore AT, Votruba M, Stockman A, Yu-WaiMan P. The pattern of retinal ganglion cell dysfunction in Leber hereditary optic neuropathy. Mitochondrion. 2017; 36: 138-149.
52) Dai Y, Wang C, Nie Z, Han J, Chen T, Zhao X, Ai C, Ji Y, Gao T, Jiang P. Mutation analysis of Leber's hereditary optic neuropathy using a multi-gene panel. Biomed Rep 2018; 8: 51-58.
53) Chun BY, Rizzo JF 3rd. Dominant Optic Atrophy and Leber's Hereditary Optic Neuropathy: Update on Clinical Features and Current Therapeutic Approaches. Semin Pediatr Neurol 2017; 24: 129-134.
54) Bringmann A, Iandiev I, Pannicke T, Wurm A, Hollborn M, Wiedemann P, Osborne NN, Reichenbach A. Cellular signaling and factors involved in Müller cell gliosis: neuroprotective and detrimental effects. Prog Retin Eye Res 2009; 28: 423-451.
55) Vecino E, Rodriguez FD, Ruzafa N, Pereiro X, Sharma SC. Glia-neuron interactions in the mammalian retina. Prog Retin Eye Res 2016; 51: 1-40.
56) Bringmann A, Grosche A, Pannicke T, Reichenbach A. GABA and Glutamate Uptake and Metabolism in Retinal Glial (Müller) Cells. Front Endocrinol (Lausanne) 2013; 4:48.
57) Skytt DM, Toft-Kehler AK, Brændstrup CT, Cejvanovic S, Gurubaran IS, Bergersen LH, Kolko M. GliaNeuron Interactions in the Retina Can Be Studied in Cocultures of Müller Cells and Retinal Ganglion Cells. Biomed Res Int 2016; 2016: 1087647.
58) Reichenbach A, Bringmann A. Glia of the human retina. Glia 2020 Apr;68(4):768-796-. doi: 10.1002/glia.23727. Epub 2019 Dec 3.
59) Daniel X. Hammera, Anant Agrawal, Ricardo Villanueva, Osamah Saeedi, and Zhuolin Liu. Label-free adaptive optics imaging of human retinal macrophage distribution and dynamics. Article in Proceedings of the National Academy of Sciences. November 2020.
60) A. Lucente. L' evoluzione degli OCT. Oftalmologia domani - N. 3 - Anno 2010.
61) Z. Liu, K. Kurokawa, F. Zhang, J. J. Lee, D. T. Miller, Imaging and quantifying ganglion cells and other transparent neurons in the living human retina. Proc. Natl. Acad. Sci. U.S.A. 114, 12803–12808 (2017).