Ida Lalicata, Antonio Longo, Teresio Avitabile

A.O.U. "Policlinico - Vittorio Emanuele" P.O. G. Rodolico
Clinica Oculistica, Università di Catania

Cellulite orbitaria. Eziologia, manifestazioni cliniche e trattamento: a case series

Abstract: *In questo articolo esamineremo le caratteristiche della cellulite orbitaria, i fattori predisponenti, le cause eziologiche e l'attuale gestione della malattia, prendendo spunto da casi clinici emblematici di pazienti ricoverati presso il nostro istituto, ognuno dei quali presentava differenti livelli di gravità.*

Keywords: *cellulite orbitaria; ascesso orbitario; complicanze; antibiotici; diagnosi; gestione*

Abbreviations: *Tomografia Computerizzata (TC), Risonanza magnetica per immagini (RMI), CA-MRSA (Community-Associated Staphylococcus Aureus Resistente alla Meticillina)*

Introduzione

La cellulite orbitaria è un processo infiammatorio che coinvolge i tessuti situati posteriormente al setto orbitario. Tuttavia il termine generalmente è usato per descriverne l'origine infettiva.

Può insorgere ad ogni età ma tende ad essere più frequente nella popolazione pediatrica.

La classificazione di Chandler delle complicanze orbitarie secondarie a rinosinusite acuta è stata introdotta all'inizio degli anni '70, ha una base clinica ed è la classificazione più utilizzata[1]. Questa classificazione viene utilizzata per suddividere la cellulite periorbitaria e orbitaria in cinque stadi, in base alla posizione anatomica e alla gravità dell'infezione (Fig. 1), che non sempre progrediscono da uno stadio all'altro. Le forme sono:

- Stadio I: cellulite presettale
- Stadio II: cellulite orbitaria
- Stadio III: ascesso sottoperiostale
- Stadio IV: ascesso orbitario
- Stadio V: trombosi del seno cavernoso[2]

Fattori predipsonenti e agenti patogeni

Il principale fattore predisponente in tutte le fasce di età è la sinusite. La diffusione del processo infettivo dai seni paranasali (soprattutto l'etmoidale) all'orbita è favorita da specifiche condizione anatomiche come la sottile parte

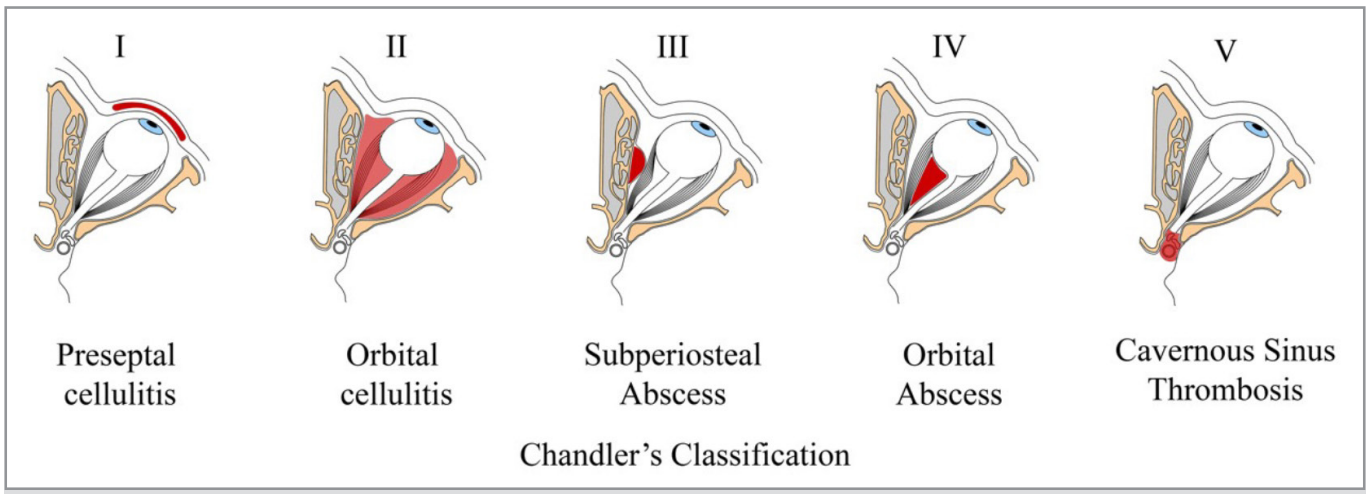

Figura 1

orbitale mediale[3]. L'affinità della cellulite orbitaria con l'insorgenza di infezioni dai seni paranasali e dalle prime vie respiratorie riflette la stagionalità della distribuzione della malattia, con picchi di incidenza tra l'inverno e l'inizio della primavera[4]. Altri fattori di rischio includono dacriocistite, disseminazione a partenza da una cellulite presettale non trattata, infezioni dentali (con diffusione del processo infettivo attraverso il seno mascellare)[5], traumi (inclusa qualsiasi forma di chirurgia oculare) e diffusione ematogena nel contesto di batteriemie da infezioni originate in altre parti del corpo. I patogeni più comuni sono Streptococcus[6,7,8] e Staphylococcus[6,9,10,11], insieme ad anaerobi come Peptostreptococcus (comunemente riscontrato nelle infezioni dentali), Fusobacterium e specie Bacteroides. Le infezioni da H.Influenzae di tipo B (Hib) sono notevolmente diminuite dall'inizio degli anni '90 grazie alla diffusione del vaccino polisaccaridico capsulare[12]. Pseudomonas aeruginosa e organismi fungini (Aspergillosi invasiva o Mucormicosi) si verificano più comunemente negli ospiti immunocompromessi. Lo streptococco di gruppo A può raramente causare infezioni necrotizzanti che coinvolgono la regione periorbitaria e, come con la mucormicosi, queste infezioni possono mostrare un rapido deterioramento clinico. Sono stati riportati anche infezioni da S. Aureus meticillino-resistenti (MRSA)[5,13], che possono determinare conseguenze visive devastanti.

Manifestazioni cliniche

La cellulite orbitaria inizia con marcata iperemia ed edema palpebrale (71,5%-100%), ptosi (10,6%-33%), chemosi congiuntivale (32%-45,3%), secrezione (16,7%), eritema di tessuti periorbitali e dolore perioculare o dolore con il movimento degli occhi (39,2-63%) (Fig. 2)[14,15]. Considerando che la causa più comune è la rinosinusite acuta, il paziente può lamentare ostruzione nasale, dolore e secrezione nasale. Con il progredire dell'infezione, ci sono segni che possono aiutare a distinguere tra infezioni più superficiali e cellulite orbitaria, come la

Figura 2. Foto di un paziente con cellulite orbitaria dell'occhio sinistro. L'edema palpebrale e il rossore sono evidenti. Ulteriori segni sono ptosi, lieve proptosi, arrossamento e chemosi della congiuntiva

proptosi (46,9-100%), diminuzione dell'acuità visiva (12,5-37%), difetto pupillare afferente relativo (5,5-16,7%), alterata visione dei colori (16,7%) limitata motilità oculare[3,9,16,17].
Inoltre, spesso si sviluppano segni e sintomi generali, come febbre (32-81,2%), leucocitosi (47%), cefalea (10,1%), malessere generale[18,19].

Complicanze

La cellulite orbitaria può essere associata a gravi complicanze visive tra cui neuropatia ottica e formazione di un ascesso orbitario ma può determinare complicanze anche fatali per l'estensione del processo infettivo a livello intracranico con insorgenza di meningoencefalite, ascessi intracranici, trombosi del seno cavernoso e sepsi[13,20,21]. Il nervo ottico può essere colpito da infiltrazione infiammatoria con conseguente compressione meccanica, o compressione dell'arteria centrale della retina con conseguente ischemia[22].I segni di compromissione del nervo ottico possono includere una diminuzione dell'acuità visiva, un difetto pupillare afferente relativo, alterazionidel campo visivo, alterazione del senso cromatico.
Il monitoraggio della funzionalità del nervo ottico dovrebbe essere eseguito in tutti i pazienti con sospetta cellulite orbitaria almeno ogni 4 h con valutazione dei riflessi alla luce e delle reazioni pupillari, dell'acuita visiva e il test dei colori. Le tavole di Ishihara sono utili per la valutazione della discromatopsia poichè la perdita della discriminazione dell'asse rosso-verde è uno dei primi difetti visivi che diventano evidenti.
Le cause vascolari di solito portano a perdita visiva permanente; la neuropatia ottica compressiva può rispondere al trattamento con antibiotici o al drenaggio chirurgico[9]. Altre complicanze oculari includono la cheratopatia da esposizione con ulcera corneale, e l'aumento della pressione intraoculare con insorgenza di glaucoma[9,23].
Le complicanze intracraniche sono rare, ma rappresentano un grave pericolo di vita. Esse includono meningite, empiema o ascesso epidurale o subdurale, ascesso cerebrale, trombosi del seno cavernoso e infarto ischemico cerebrale. Le due complicanze intracraniche più comuni della cellulite orbitaria correlata alla sinusite sono l'empiema epidurale e subdurale. La trombosi del seno cavernoso è la complicanza più grave ed è associata ad un alto tasso di mortalità. Si manifesta con cefalea, malessere, nausea, vomito, proptosi unilaterale o bilaterale, chemosi, congestione venosa delle vene facciali, retiniche e congiuntivali, riduzione della vista e deficit della normale funzione del III, IV, V, e VI nervo cranico. Dovrebbe essere sospettata clinicamente quando c'è una grave perdita dell'acuità visiva. La trombosi del seno cavernoso viene diagnosticata mediante risonanza magnetica e angio-RM e l'assenza di un trattamento tempestivo, può essere fatale[24,25].

Diagnosi ed imaging

La diagnosi precoce e il trattamento tempestivo sono necessari per il possibile instaurarsi di quadri clinici complessi.
Per il rischio delle importanti complicanze sopra riportate il paziente va ricoverato, occorre una valutazione complessiva all'ingresso, allo scopo, non di diagnosticare la cellulite (diagnosi già fatta), ma per ricercare la possibile evoluzione verso tali complicanze al fine di un trattamento mirato ed energico.
Occorre rilevare la presenza di infiltrati infiammatori o raccolte ascessuali intraorbitarie, nei seni frontali e l'eventuale coinvolgimento neurologico; quindi vanno eseguiti TAC encefalo e massiccio facciale, consulenza otorino, neurologica. L'intervento del chirurgo maxillo fac-

ciale o del neurochirurgo sarà eventualmente richiesto in rapporto al quadro clinico.
Gli esami ematochimici e una consulenza internistica serviranno a valutare le condizioni immunitarie, perché immunodepressioni (da patologie o da farmaci), patologie croniche (diabete) o recenti patologie sistemiche possono favorire la progressione della cellulite in forme più gravi. Vanno accuratamente indagati anche i trattamenti farmacologici effettuati all'esordio della patologia, in quanto in genere sono già stati effettuati trattamenti antibiotici, con farmaci ad ampio spettro, per via orale, e con dosaggi e per periodi di tempo che non sono stati sufficienti ad arginare il decorso clinico. Così pure farmaci corticosteroidi, possono essere stati utilizzati per ridurre la componente infiammatoria, con miglioramento del quadro clinico iniziale, ma se protratti possono avere causato una riduzione delle difese immunitarie.
In rapporto alle condizioni generali, una consulenza infettivologica può essere indicata.
L'oculista dovrà inoltre valutare la presenza di segni di ipertensione orbitaria (misurazione della pressione oculare, valutazione della consistenza delle palpebre e dei tessuti superficiali), l'entità e la progressione dell'esoftalmo, la presenza e l'entità dalla motilità oculare (nei casi più avanzati esoftalmo fisso), ed i segni di coinvolgimento del nervo ottico (calo del visus).
La diagnosi clinica, basata sui sintomi e segni dell'esame obiettivo, va integrata con le tecniche di imaging come la tomografia computerizzata (TC) e la risonanza magnetica (MRI). La tomografia computerizzata (TC) è la modalità di imaging d'elezione per la diagnosi e per il follow up dei pazienti[9,26].
I mezzi di contrasto possono essere utilizzati per la differenziazione tra un ascesso e un processo infiammatorio dell'orbita. Quando i risultati della TC non sono chiari, viene utilizzata la risonanza magnetica. L'indicazione principale della risonanza magnetica è la sospetta diffusione intracranica. Inoltre, la risonanza magnetica è la scelta migliore per il follow-up poiché non espone il paziente a radiazioni. L'ecografia dell'orbita può essere utilizzata per la localizzazione dell'ascesso orbitario, sebbene un ascesso acuto non è chiaramente delineato. I limiti degli ultrasuoni includono la disponibilità e l'esperienza operatore dipendente, oltre all'incapacità di visualizzare la parte posteriore dell'orbita[27].
Se c'è il sospetto di meningite, di solito si raccomanda la puntura lombare.
Vengono spesso eseguiti esami del sangue che includono l'emocromo completo, la proteina C-reattiva (PCR) e la velocità di eritrosedimentazione (VES) e, sebbene possano avere un valore diagnostico limitato, possono essere utili per monitorare i progressi dei pazienti. Inoltre, si possono eseguire emocolture e tamponi oculari, ma raramente danno risultati microbiologicamente diagnostici[25,27].

Trattamento

I regimi di trattamento della cellulite orbitaria si basano sulla copertura empirica con antibiotici ad ampio spettro contro i patogeni più comuni; ciò dipende dall'incidenza degli agenti patogeni che determinano cellulite orbitaria in ciascuna area geografica e dall'età del paziente. Senza una diagnosi tempestiva e un trattamento adeguato, l'infezione dell'orbita può progredire ed estendersi alle sedi anatomiche adiacenti determinando gravi complicanze.
I segni clinici devono essere valutati almeno due volte al giorno insieme a frequenti indagini di laboratorio e di imaging. Va raccomandata una adeguata rappresentazione dei dati clini-

ci e degli esami effettuati nella cartella clinica del paziente, per riportate l'evoluzione clinica e la risposta ai trattamenti, anche perché viene richiesta la gestione da parte di più figure cliniche in consulenza, oltre al medico che segue direttamente il paziente.

Il trattamento medico va iniziato tempestivamente e va concordato con internista, infettivologo, e ripetutamente rivalutato ed eventualmente rivisto.

La durata del trattamento antibiotico varia da 1 a 2 settimane per via endovenosa, seguito da un trattamento orale per completare un regime di 4 settimane (Fig. 8). Per i pazienti con cellulite orbitaria non complicata, si suggerisce di continuare gli antibiotici fino alla risoluzione di tutti i segni e i sintomi. Al fine di fornire una copertura più ampia contro organismi gram-negativi, positivi e anaerobi, uno schema di trattamento proposto e ben accettato prevede l'utilizzo di cefalosporine ad ampio spettro come il cefotaxime (50 mg/kg ogni 6 ore nei bambini sotto i 12 anni o 1-2 g EV ogni 6 ore negli adulti) e metronidazolo (100 ml EV ogni 8 ore negli adulti per 7 giorni o 20-30 mg/kg/die ogni 8 ore per 7 giorni nei bambini di età inferiore a 12 anni) o clindamicina. Inoltre si raccomanda l'uso empirico della vancomicina, sulla base della maggiore incidenza di infezioni da CA-MRSA.

Altre possibili scelte antibiotiche includono piperacillina-tazobactam, ticarcillina-clavulanato e ceftriaxone.

La copertura per i batteri anaerobi viene avviata nei casi in cui non vi sia alcun miglioramento clinico o in caso di piressia dopo 24-36 ore dall'inizio del trattamento[5]. Nei casi di compli-

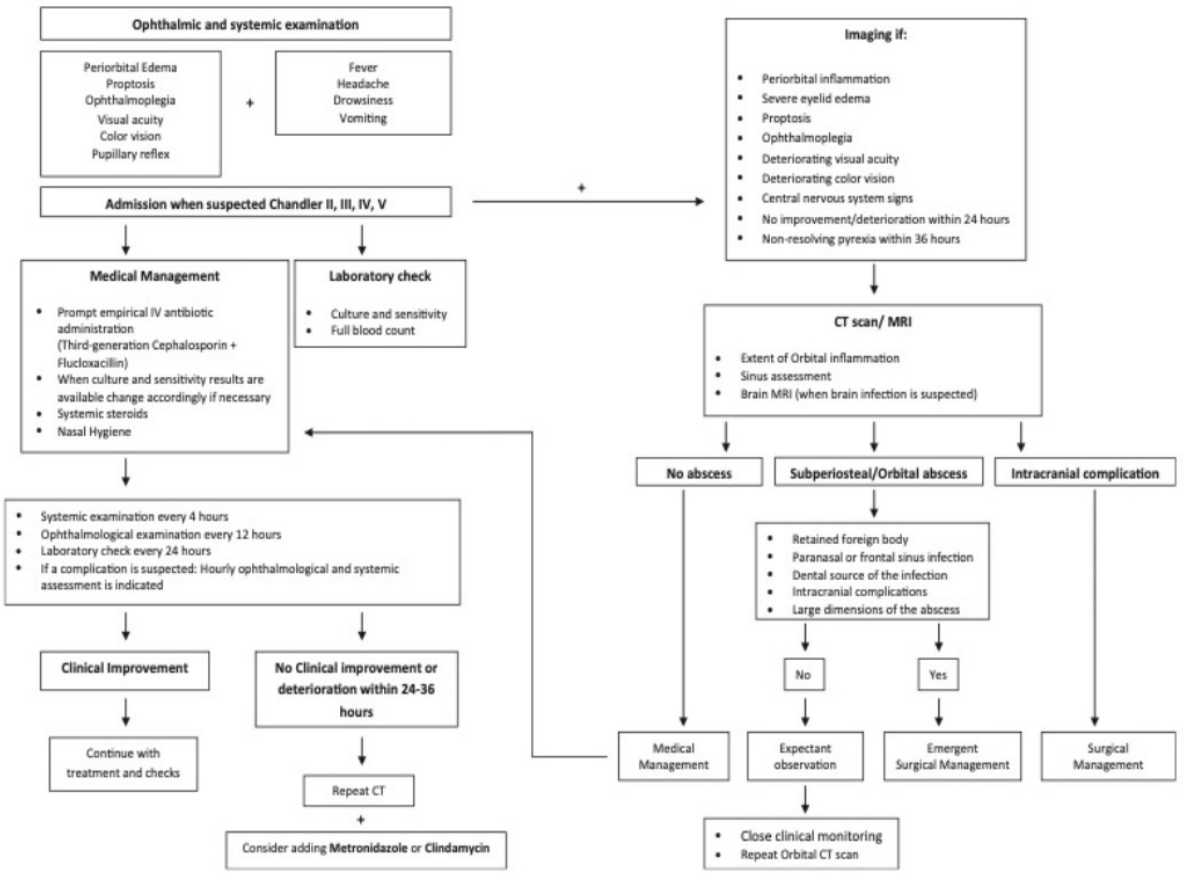

General guidelines for the management of orbital cellulitis. Laboratory check, indications for imaging, medical and surgical treatment plan, ophthalmological, and systemic examinations are presented. CT, computed tomography; MRI, medical resonance imaging.

canze intracraniche è necessario un intervento aggressivo, con un approccio multidisciplinare con oculisti, otorinolaringoiatri, neurochirurghi ed esperti di malattie infettive.
La trombosi del seno cavernoso viene trattata con vancomicina, cefalosporine e metronidazolo. L'edema e il processo infiammatorio sono trattati con steroidi.
I corticosteroidi sono importanti per diminuire i livelli di citochine infiammatorie e controllare il processo infiammatorio.
D'altra parte, questa classe di farmaci è controindicata in caso di cellulite orbitaria di origine fungina o in soggetti immunocompromessi.
Nelle popolazioni ad alto rischio devono essere presi in considerazione gli antimicotici nei casi che non rispondono alla terapia di prima linea.
Nei casi di infezioni fungine che non rispondono, potrebbe essere necessario eseguire un'exenteratio orbitae per evitare complicanze fatali.
È fondamentale che anche la sinusite venga curata con un'igiene nasale aggressiva, con decongestionanti, irrigazione nasale salina e corticosteroidi intranasali[5,24,25].
Sebbene la maggior parte delle infezioni periorbitali risponda adeguatamente alla terapia medica, è indicato il drenaggio chirurgico in urgenza nel caso di ascesso orbitario.
La presenza di una grave compressione del nervo ottico può giustificare una cantotomia/cantolisi di emergenza[25].
Inoltre il drenaggio chirurgico precoce del seno coinvolto può essere indicato se i segni orbitali progrediscono nonostante la terapia antibiotica per via endovenosa[9].
I fattori che richiedono un trattamento chirurgico sono la presenza di segni gravi come visione compromessa, alterazioni pupillari, aumento della pressione intraoculare, proptosi di oltre 5 mm, mancata risposta alla terapia medica e una concomitante infezione paranasale o del seno frontale.

La nostra esperienza

In base alla nostra esperienza, sono stati ricoverati 16 pazienti con diagnosi di cellulite orbitaria. L'età media era di 66 ± 20 anni (range 36-92 anni); 7 erano maschi e 9 femmine.
I sintomi e i segni comuni erano edema palpebrale e iperemia, esoftalmo, iperemia congiuntivale, riduzione del movimento oculare con dolore.
Tutti sono stata sottoposti a TC in pronto soccorso e a consulenza otorinolaringoiatrica; se richiesto sono state effettuate anche valutazioni maxillo-facciali e neurochirurgiche. Nei giorni successivi è stato eseguito un emocromo completo e una risonanza magnetica.
Tutti sono stati trattati con antibiotici sistemici; un paziente è stato sottoposto a drenaggio dell'ascesso orbitario; una paziente 92enne con bulbo senza funzionalità per ripetute pregresse patologie oculari ha subito una evisceraziione. I pazienti sono stati dimessi con terapia sistemica e topica.

Paziente 1

Maschio, 39 anni.

Anamnesi oculare: 1 anno prima infiammazione non meglio precisata dell'occhio destro, trattata con terapia topica, senza completa risoluzione. Da 3 giorni riportava in occhio destro iperemia, prurito e lieve ptosi.
All'esame obiettivo oculare si riscontrava in occhio destro lieve esoftalmo, ptosi palpebrale superiore con iperemia ed edema, iperemia congiuntivale e chemosi. La motilità oculare era normale.
L'acuità visiva in entrambi gli occhi era di 10/10.
La TC orbite senza mezzo di contrasto (Fig. 3) ha mostrato iperdensità del tessuto adiposo

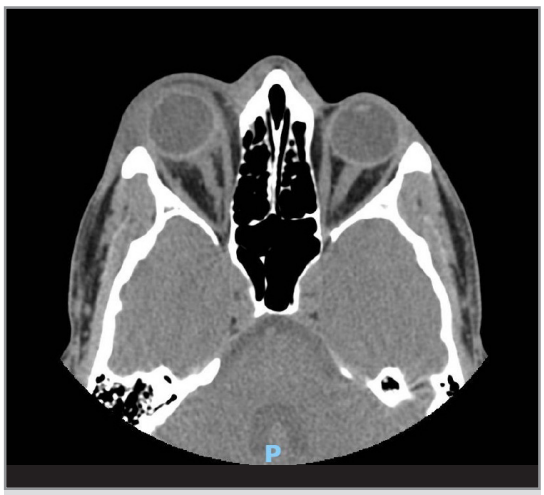

Figura 3 - TC orbite

destro; piccola raccolta di liquidi in posizione retrorbitaria destra, edema dei tessuti molli periorbitali.

È stato trattato con Ciprofloxacina 200 mg e.v., Teicoplanina 400 mg e.v. e per via topica con desametasone+tobramicina collirio, tobramicina collirio.

Il giorno successivo l'infettivologo ha prescritto Linezolid 600 mg 1 fl, Meropenem 1 flaconcino tre volte al giorno ev in 100 ml di soluzione fisiologica, Betametasone 1,5 mg 1 fiala i.m, ed è stata richiesta risonanza magnetica orbitale e cerebrale.

La valutazione ORL con rinofibroscopia ha riportato seni paranasali normali e assenza di secrezioni patologiche.

Dopo cinque giorni, miglioramento dei sintomi, gli esami del sangue erano nella norma e gli esami colturali negativi.

Dopo 13 giorni il paziente è stato dimesso con linezolid 600 mg 2 volte al giorno, betametasone+cloramfenicolo collirio tre volte al giorno ed è stato seguito in regime ambulatoriale presso il reparto di malattie infettive.

Il paziente è migliorato con una buona acuità visiva.

Visus OD: con correzione 10/10. Visus OS: senza correzione 10/10.

Paziente 2

Femmina, 92 anni.

Anamnesi oculare: glaucoma bilaterale in trattamento topico da 5 anni; nell'ottobre 2018 intervento di cataratta in entrambi gli occhi. Sei mesi prima era stata ricoverata per ulcera corneale con ipopion in occhio destro, ed era residuato scompenso corneale cronico. Da 7 giorni in occhio destro erano comparsi edema palpebrale, chemosi congiuntivale e ulcera corneale su cornea scompensata.

All'ingresso presentava: edema palpebrale, chemosi congiuntivale, vasta ulcera corneale su cornea scompensata con ipopion. La motilità oculare di entrambi gli occhi era nella norma.

Visus OD: percezione della luce; OS 10/10.

Apiretica.

La TC orbite senza mezzo di contrasto (Fig. 4) ha mostrato aspetto irregolare dei tessuti molli periorbitali di destra e del tessuto adiposo periorbitale destro. Proptosi dell'occhio destro. Aspetto irregolare del muscolo retto superiore destro. Seni paranasali normali. Lamella verticale pneumatizzata del turbinato mediale bilateralmente. Lieve edema del tessuto adiposo sinistro.

Figura 4 - TC orbita

È stato eseguito un prelievo di campione sottocongiuntivale per test microbiologici.
È stata eseguita una iniezione sottocongiuntivale e sottotenoniana con steroidi e antibiotici.
In seguito, alla risonanza magnetica encefalo e orbite con e senza mezzo di contrasto si riscontrava riduzione dell'edema del tessuto adiposo retrobulbare, esoftalmo dell'occhio destro e moderato enhancement di queste strutture dopo somministrazione del mezzo di contrasto.
La valutazione ORL è risultata negativa per sinusite.
La valutazione degli infettivologi richiedeva emocromo, procalcitonina e PCR.
Il test colturale è risultato positivo per Pseudomonas aeruginosa ed è stato iniziato trattamento con Meropenem e.v. 1 g tre volte al giorno per 3 giorni.
Trattata con piperacillina+tazobactam 2,25 due volte al giorno in 100 cc di soluzione fisiologica, Levofloxacina 500 mg, Teicoplanina 400 mg due volte al giorno, Meropenem e.v. 1 g tre volte al giorno, fosfomicina 4g quattro volte al giorno; iniezioni sottocongiuntivali di betametasone, lincomicina e tobramicina; per via topica atropina collirio sei volte al giorno., tobramicina collirio 1 gtt/ora, ceftriaxone collirio 1 gtt/ora, levofloxacina collirio 1 gtt/ora.
Dimissione dopo 30 giorni con amoxicillina 1 g/8h, levofloxacina 1 cp/die, terapia topica cloramfenicolo+betametasone gel.
In seguito al mancato miglioramento del quadro clinico, la paziente è stata sottoposta a evisceazione dell'occhio destro.

Paziente 3

Maschio, 78 anni.

Anamnesi oculare: miopia in entrambi gli occhi, intervento chirurgico di asportazione cataratta in entrambi gli occhi circa 10 anni fa. A febbraio 2021 insorgenza di edema palpebrale in occhio sinistro, trattato con antibiotici e steroidi con risoluzione del quadro clinico. In seguito recidivato e risolto con lo stesso trattamento; a marzo 2021 insorgenza di edema palpebrale in occhio sinistro, viene ricovero per cellulite orbitaria.

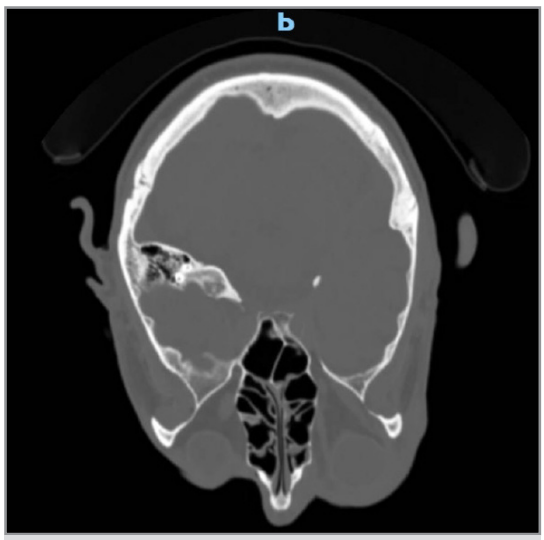

Figura 5 - TC

L'esame obiettivo dell'occhio sinistro mostrava edema palpebrale, grave iperemia e chemosi congiuntivale.
Il Visus in OD era di 10/10, in OS: 7/10
La Motilità oculare dell'occhio sinistro era ridotta in tutte le posizioni di sguardo
La consulenza ORL è risultata negativa per sinusite
La TC massiccio facciale (Fig.5) ha evidenziato in occhio sinistro grave edema dei tessuti molli; gonfiore della ghiandola lacrimale e del muscolo retto superiore; iperdensità del tessuto adiposo retrobulbare.
L'ECO bulbare dell'occhio sinistro ha riscontrato una regione superonasale e nasale ipoecogena.
Il paziente è stato trattato con Ciprofloxacina 200 mg e.v., Teicoplanina 400 mg e.v., Prednisone 25 mg, Lincomicina tre volte al giorno, Vancomicina collirio 1 gtt/ora, Cefotaxime

collirio 1 gtt/ora, per 20 giorni con conseguente regressione dell'edema palpebrale.
Dimesso dopo 15 giorni con Ciproxin 500 mg; Vancomicina collirio e Cefotaxime collirio con completa risoluzione del quadro clinico
Il Visus alla dimissione era in OD: 10/10, OS: 7/10

Paziente 4

Femmina, 51 anni.

Anamnesi oculare: da 7 giorni edema palpebrale doloroso in occhio destro.
All'ingresso visus OD: 4/10; OS 10/10
All'esame obiettivo dell'occhio destro si evidenziava: esoftalmo dolente con limitazione di tutti i movimenti oculari, grave edema palpebrale.
L'esame del Fundus oculi in occhio destro mostrava papilla ottica a bordi sfumati, angiosclerosi, indentazione nel settore superiore causata da malattia infiammatoria orbitale.
L'ECO bulbare dell'occhio destro (Fig. 6) mostrava essudazione endorbitaria estesa con alterazione del profilo bulbare.
La valutazione ORL con l'esame rinofibroscopico ha riportato rinosinusite etmoidale purulenta destra e deviazione del setto nasale.
Alla RM (Fig. 7) si riscontrava: ascesso infiammatorio endorbitario destro con estensione nello spazio temporale omolaterale e con grave coinvolgimento dei seni omolaterali (che comprendeva il nervo ottico che nel tratto medio non era dissociabile dall'ascesso e la

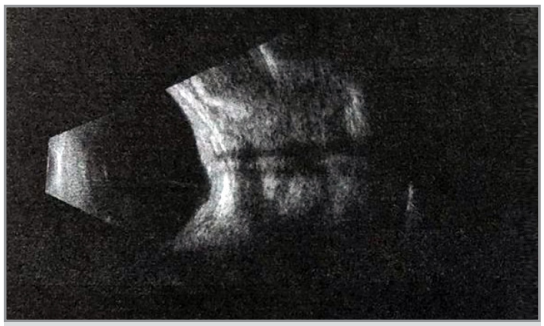

Figura 6 - Eco bulbare

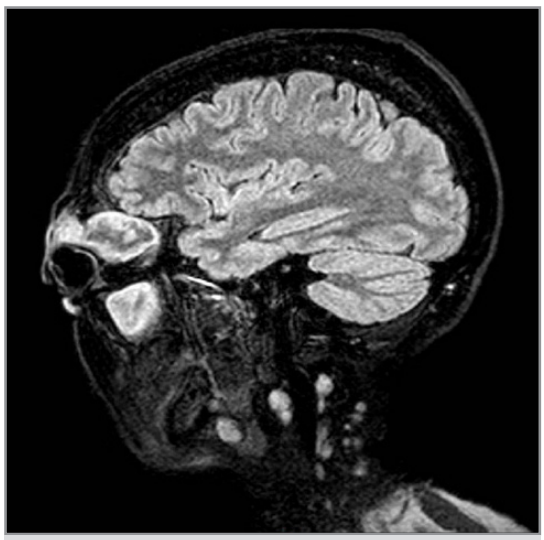

Figura 7 - RMN

ghiandola lacrimale che non era riconoscibile).
In questo caso

- trattamento antibiotico sistemico con Ciprofloxacina 200 mg tre volte al giorno, Teicoplanina 400 mg tre volte al giorno, Betametasone 4 mg tre volte al giorno, Piperacillina+tazobactam 4 mg tre volte al giorno; e topico con collirio Vancomicina 1 gtt/h, Cefotaxime 1 gtt/h
- intervento chirurgico in urgenza di drenaggio dell'ascesso oculare associato a etmoidectomia in chirurgia endoscopica del seno (FESS).

Dopo la dimissione la paziente ha seguito una terapia antibiotica sistemica con levofloxacina 500 mg con completa risoluzione del quadro clinico.
Visus finale dopo un mese era in entrambi gli occhi di 10/10.

Paziente 5

Femmina, 72 anni.

Anamnesi oculare: da due giorni la paziente presentava in occhio destro edema palpebrale doloroso e iperemia congiuntivale.
All'esame oculare si riscontrava in occhio de-

Figura 8 - TC orbite ed encefalo

stro: edema della palpebra superiore, iperemia congiuntivale e ptosi.

Ricoverata, il visus all'ingresso era in OD 6/10, in OS 7/10. La valutazione ORL è risultata negativa per sinusite e ascesso.

La TC orbite ed encefalo (Fig. 8) non ha mostrato alterazioni densitometriche significative del tessuto adiposo retrobulbare destro. Le ghiandole lacrimali erano simmetriche. Si evidenziava una moderata ipertrofia del muscolo retto superiore e laterale destro.

Trattata con Ciprofloxacina 200 mg, Teicoplanina 400 mg, Betametasone 4 mg e per via topica con vancomicina collirio 1 gtt/ora, Cefotaxime collirio 1 gtt/ora.

Dopo 5 giorni, è stata ripetuta la TC cerebrale che ha mostrato una ridotta ipertrofia del retto superiore e del retto laterale di destra.

Dimessa dopo 8 giorni, con Ciprofloxacina 250 mg due volte al giorno, betametasone 1,5 fiala i.m., e terapia topica Desametasone+Levofloxacina collirio tre volte al giorno

La paziente è guarita con buona acuità visiva finale, Visus OD: 9/10, OS: 7/10.

Conclusioni

La cellulite orbitaria è una condizione clinica non comune, che mostra un diverso livello di gravità; Il ricovero ospedaliero, una valutazione completa tempestiva, inclusa l'esecuzione di indagini strumentali come TAC, RMN e consulenze specialistiche sono la chiave per il trattamento. È necessario eseguire una frequente rivalutazione delle condizioni cliniche al fine di prevenire gravi complicanze intracraniche, anche fatali. Eventuali trattamenti in urgenza sono il drenaggio di raccolte ascessuali e la presenza di una grave compressione del nervo ottico che può giustificare una cantotomia/cantolisi di emergenza.

Nella maggior parte dei casi, si hanno comunque buoni risultati con la sola terapia medica.

REFERENCES

1. *Jabarin, B., Eviatar, E., Israel, O., Marom, T. & Gavriel, H. Indicators for imaging in periorbital cellulitis secondary to rhinosinusitis. Eur. Arch. Oto-Rhino-Laryngology 275, 943–948 (2018).*
2. *Chandler JR, Langenbrunner DJ, Stevens ER. The pathogenesis of orbital complications in acute sinusitis.Laryngoscope. 1970;80:1414–28.*
3. *Kloek CE, Rubin PA. Role of inflammation in orbital cellulitis. Int Ophthalmol Clin. 2006;46(2):57-68*
4. *Ferguson MP, McNab AA. Current treatment and outcome in orbital cellulitis. Aust N Z J Ophthalmol.1999;27:375–9.*
5. *de Assis-Costa MD, Santos GS, Maciel J, Sonoda CK, de Melo WM. Odontogenic infection causing orbital cellulitis in a pediatric patient. J Craniofac Surg. 2013;24(5):e526-9.*
6. *Lee S, Yen MT. Management of preseptal and orbital cellulitis. Saudi J Ophthalmol. 2011;25(1):21-9.*

7. *Pandian DG, Babu RK, Chaitra A, et al. Nine years' review on preseptal and orbital cellulitis and emergence of community-acquired methicillin- resistant Staphylococus aureus in a tertiary hospital in India. Indian J Ophthalmol. 2011;59(6):431-5.*
8. *Parvizi N, Choudhury N, Singh A. Complicated periorbital cellulitis: case report and literature review. J Laryngol Otol. 2012;126(1):94-6*
9. *Bagheri A, Tavakoli M, Aletaha M, Salour H, Ghaderpanah M. Orbital and preseptal cellulitis: a 10-year survey of hospitalized patients in a tertiary eye hospital in Iran. Int Ophthalmol. 2012;32(4):361-7.*
10. *Chaudhry IA, Al-Rashed W, Arat YO. The hot orbit: orbital cellulitis. Middle East Afr J Ophthalmol. 2012;19(1):34-42.*
11. *Maniglia AJ, Goodwin WJ, Arnold JE, et al. Intracranial abscesses secondary to nasal, sinus, and orbital infections in adults and children. Arch Otolaryngol Head Neck Surg. 1989;115:1424–9.*
12. *Ambati BK, Ambati J, Azar N, Stratton L, Schmidt EV. Periorbital and orbital cellulitis before and after the advent of Haemophilus influenzae type B vaccination. Ophthalmology. 2000;107(8):1450-3.*
13. *Mathias MT, Horsley MB, Mawn LA, et al. Atypical presentations of orbital cellulitis caused by methicillin-resistant Staphylococcus aureus. Ophthalmology. 2012;119(6):1238-43.*
14. *Schmitt NJ, Beatty RL, Kennerdell JS. Superior ophthalmic vein thrombosis in a patient with dacryocystitis-induced orbital cellulitis. Ophthal Plast Reconstr Surg. 2005;21(5):387-9*
15. *Fearon B, Edmonds B, Bird R. Orbital-facial complication of sinusitis in children. Laryngoscope. 1979; 86: 947–53.*
16. *Friling R, Garty BZ, Kornreich L, et al. Medical and Surgical Management Of Orbital Cellulitis In Children. Folia Med (Plovdiv). 2014;56(4):253-8.*
17. *Gupta S, Goyal R, Gupta RK. Clinical presentation and outcome of the orbital complications due to acute infective rhino sinusitis. Indian J Otolaryngol Head Neck Surg. 2013;65(Suppl 2):431-4.*
18. *Greenberg MF, Pollard ZF. Nonsurgical management of subperiosteal abscess of the orbit. Ophthalmology. 2001;108(7):1167-9.*
19. *Jones DB, Steinkuller PG. Strategies for the initial management of acute preseptal and orbital cellulitis. Trans Am Ophthalmol Soc. 1988;86:94-108; discussion 108-12.*
20. *Lessner A, Stern GA. Preseptal and orbital cellulitis. Infect Dis Clin North Am 1992;6:933–952.*
21. *Yeh CH, Chen WC, Lin MS, et al. Intracranial brain abscess preceded by orbital cellulitis and sinusitis. J Craniofac Surg. 2010;21(3):934-6.*
22. *Abdouramani O, Nguefack S, Dohvoma V, et al. Bilateral intraorbital abscesses with intracranial complications in a young Cameroonian girl: a case report. Clin Ophthalmol. 2012;6:1429-32.*
23. *Cumurcu T, Demirel S, Keser S, et al. Superior ophthalmic vein thrombosis developed after orbital cellulitis. Semin Ophthalmol. 2013;28(2):58-60.*
24. *Tsirouki, T. et al. Orbital cellulitis. Surv. Ophthalmol. 63, 534–553 (2018).*
25. *Kanski Oftalmologia clinica. (Edra, 2017)*
26. *Vairaktaris, E. et al. Orbital cellulitis, orbital subperiosteal and intraorbital abscess. Report of three cases and review of the literature. J. Cranio-Maxillofacial Surg. 37, 132–136 (2009).*
27. *Weiner, G. M. Re: An evidence-based review of periorbital cellulitis. Clin. Otolaryngol. 36, 283 (2011)*