Mario R. Romano, Myrta Lippera

Dipartimento di Scienze Biomediche, Humanitas University, Pieve Emanuele, Milano, Italia

Fori maculari refrattari e ricorrenti: quale trattamento?

Abstract: *Il trattamento dei fori refrattari e ricorrenti non ha ad oggi un consenso generale tra la comunità scientifica: le opzioni terapeutiche suggerite in letteratura sono molteplici e per lo più recenti. Varie tecniche chirurgiche presentate forniscono risultati incoraggianti in termini di tasso di chiusura del foro. Lo scopo di questo articolo è presentare le varie tecniche, descrivendone il razionale, la procedura chirurgica e i risultati, con lo scopo di delineare un quadro chiaro delle diverse opzioni terapeutiche correnti per il management chirurgico dei fori maculari refrattari e ricorrenti.*

Keywords: *Foro maculare, Foro maculare a tutto spessore (FTMH), Foro maculare refrattario, Foro maculare ricorrente, Plasma ricco di piastrine (PRP) autologo, trapianto di retina autologo, membrana amniotica umana (hAM), peeling della limitante interna (ILM), revisione di vitrectomia, iniezione di fluido sottoretinico.*

Introduzione

I fori maculari (MH) a tutto spessore vengono definiti come "refrattari o persistenti" in caso di assenza della chiusura anatomica dopo chirurgia e "ricorrenti" in caso di iniziale chiusura a seguito di chirurgia e successiva riapertura del foro maculare dopo almeno 4 settimane[1,2]. Una incompleta chiusura del foro maculare si registra fino al 10% dei casi operati[1,3].

Tuttavia, percentuali maggiori di insuccesso possono presentarsi in concomitanza di fattori di rischio quali diametro del foro maggiore di 500 microns, presenza da oltre 6 mesi, miopia elevata, pregresse uveiti o traumi, comorbidità retiniche quali drusen, peeling inadeguato e scarsa compliance del paziente nel mantenere la posizione postoperatoria[1,4–6].

Nei casi di fori maculari refrattari o ricorrenti, il primo quesito che l'oculista si potrebbe porre è se riportare nuovamente il paziente in sala operatoria. Da un lato l'esecuzione di multipli interventi può determinare un minor successo postoperatorio finale, inoltre un secondo intervento pone delle difficoltà aggiuntive al chirurgo come una quantità ridotta o assente di membrana limitante interna (ILM) perifoveale da rimuovere in esiti di un precedente peeling, e quindi l'impossibilità di eseguire una tecnica chirurgica come ILM inverted flap[1,7]. Tuttavia, la tendenza evolutiva dei fori maculari a tutto spessore alla progressiva atrofia insieme al peggioramento visivo e i buoni risultati anatomici e funzionali

descritti in letteratura scientifica sembrano giustificare un secondo intervento[8–10]. Infatti non solo è stato riportato che la chiusura anatomica può essere frequentemente ottenuta in seguito a procedure secondarie, ma si è visto anche che al successo anatomico si associa frequentemente un miglioramento significativo dell'acuità visiva[8,10].

Deciso quindi di sottoporre il paziente a una seconda procedura, è importante pianificare l'approccio e il tipo di intervento da effettuare. La scelta può non essere facile perché numerose sono le tecniche chirurgiche descritte per i fori ricorrenti e refrattari ma non esiste un accordo della comunità scientifica su quale tra queste sia la migliore[11]. L'obiettivo di questo articolo è quindi quello di fare chiarezza sulle diverse opzioni chirurgiche per i fori refrattari e ricorrenti e di fornire informazioni utili riguardanti il meccanismo di chiusura del foro, la procedura chirurgica, i vantaggi e fattori prognostici di ogni tecnica.

Meccanismi di chiusura dei fori refrattari e ricorrenti

I diversi meccanismi che inducono la chiusura dei fori refrattari e ricorrenti sono il razionale alla base delle diverse opzioni chirurgiche presenti in letteratura e possono essere riassunti in:

- eliminazione di trazioni tangenziali residue, come avviene in caso di revisione di intervento con o senza estensione del peeling della ILM e introduzione di tamponante in camera vitrea;
- aumento della mobilità e quindi della estensibilità della retina, come in caso di iniezione di fluido sottoretinico;
- modulazione della gliosi intraretinica grazie all'utilizzo di fattori di crescita e neurotrofici, come in caso di utilizzo di plasma ricco di piastrine (PRP) autologo;
- trapianto di tessuti autologhi o omologhi che fungono da impalcatura per la migrazione e proliferazione di cellule di Müller, come nel caso di innesti di flap liberi di ILM o di capsula del cristallino, il trapianto di retina autologo e l'innesto di membrana umana amniotica (hAM)[1].

Altre opzioni chirurgiche comprendono la combinazione di fotocoagulazione laser e lo scambio tra fluido e gas[12], l'utilizzo di retinotomie[13], i massaggi retinici[14], il piombaggio maculare[15].

Revisione con eventuale estensione del peeling della ILM

Un intervento di revisione ha la funzione di promuovere la risposta di guarigione già innescata dalla chirurgia primaria. Infatti, mentre l'allargamento del peeling determina un ulteriore indebolimento delle trazioni tangenziali con conseguente aumento dell'elasticità retinica e attivazione delle cellule di Müller; l'introduzione di un nuovo tamponante in camera vitrea funge da plug favorendo il riassorbimento del fluido sottoretinico e supportando ulteriormente la migrazione e proliferazione delle cellule gliali[16–18]. I tamponanti descritti in letteratura a questo scopo sono molteplici e variano dall'uso di gas, a olio di silicone convenzionale o pesante, in base ai diversi vantaggi che offrono. Da un lato, i gas sono tamponanti ottimali grazie alla loro alta tensione interfaciale e galleggiabilità[16]; dall'altro lato, l'olio di silicone è un'opzione appropriata per i pazienti che non possono mantenere la posizione prona nel periodo postoperatorio, ma richiedono un successivo intervento per la loro rimozione e rischi addizionali come un possibile aumento della pressione o dell'infiammazione intraoculare[19,20].

La tecnica chirurgica prevede l'introduzione dei convenzionali 3 trocars per la vitrectomia e l'i-

niezione di un colorante vitale per evidenziare la ILM residua ed effettuare il peeling fino alle arcate[16,21]. In caso di utilizzo di gas come tamponante, la postura prona può essere raccomandata fino ai 10 giorni postoperatori[16], l'olio di silicone convenzionale non necessita di un posizionamento specifico[19] mentre l'olio di silicone pesante richiede comunemente di mantenere la posizione supina per almeno un giorno[18].

Il successo anatomico di questa tecnica varia dal 45 al 90%, a cui spesso si associa anche un risultato funzionale[1,16]. La riduzione significativa del diametro lineare minimo del foro e l'aumento del MH index (descritto come il rapporto tra l'altezza e il diametro basale del foro) dopo chirurgia primaria sono fra i fattori prognostici positivi per il successo chirurgico[16]. Non è stata trovata alcuna differenza significativa riguardante il tasso di chiusura del foro e acuità visiva postoperatoria tra l'uso di gas, olio di silicone convenzionale o pesante come tamponante in studi retrospettivi[22], mentre uno studio randomizzato prospettico ha evidenziato la superiorità dell'uso di gas C2F6 per tasso di chiusura e acuità visiva postoperatoria rispetto all'olio di silicone pesante[17].

Iniezione di fluido sottoretinico

L'induzione di un distacco retinico a livello perifoveale tramite iniezione di soluzione salina bilanciata nello spazio sottoretinico può determinare la chiusura del foro maculare rilasciando eventuali adesioni anomale tra l'epitelio pigmentato retinico (RPE) e la neuroretina, con conseguente aumento dell'elasticità dei bordi del foro, promuovendone l'apposizione[23]. Un fattore cruciale in questo meccanismo è dato dalla plasticità retinica: se stirata, la retina va incontro a una breve fase elastica a cui segue una più lunga fase plastica con elongazione del tessuto senza ritorno alle dimensioni originali[24].

I candidati ideali per l'utilizzo di questa tecnica chirurgica sono i fori refrattari con una forte adesione tra RPE e neuroretina, come ad esempio fori cronici, di grande diametro, traumatici o associati a drusen o uveiti[23].

La tecnica chirurgica prevede, dopo l'inserimento dei trocars e la conferma di un adeguato peeling tramite colorazione, l'iniezione di una piccola bolla di perfluoro al polo posteriore per evitare il passaggio del fluido, che si andrà ad iniettare sotto la retina, attraverso il foro maculare[23]. A questo punto la pressione di infusione viene abbassata sotto i 20 mmHg per evitare resistenze, e generalmente 2 o 4 retinotomie vengono effettuate intorno al foro con una cannula da 38 o 41 G per creare delle piccole bolle di fluido sottoretinico[23]. È stato consigliato di eseguire le iniezioni a metà distanza tra il foro e le arcate vascolari superiormente ed inferiormente, manualmente oppure tramite iniezione controllata con pedale del vitrectomo[23]. Una volta rimosso il perfluoro, è possibile iniettare ulteriore fluido sottoretinico in modo da far confluire le bolle formate ed espandere il distacco fino al foro maculare[23]. A questo punto multipli scambi tra fluido e aria permettono di mobilizzare ulteriormente la retina maculare, infine i bordi del foro vengono massaggiati per aumentarne la estendibilità e il fluido sottoretinico viene drenato con uno scambio fluido- aria- tamponante[23]. La posizione postoperatoria è raccomandata per un numero di giorni variabili da 1 a 7[23].

Il tasso di chiusura riportato in letteratura varia dall'83 al 100%[25,26], generalmente è associato ad un miglioramento funzionale, anche se è stato ipotizzato che il limitato recupero visivo possa essere correlato alla degenerazione dello strato ellissoide rilevata negli occhi operati[27]. Infatti, è stato evidenziato come questa tecnica chirurgica sia associata a un successo funzionale minore rispetto ad altre tecniche a parità di

successo anatomico, quali la revisione, l'utilizzo di flap liberi di ILM o di membrana amniotica[22]. Nonostante non siano state riportate complicanze intraoperatorie, sono state documentate nel periodo postoperatorio irregolarità dell'RPE parafoveali e nei siti di esecuzione delle retinotomie, probabilmente causate dal trauma iatrogeno[22,28].

Plasma ricco di piastrine (PRP) autologo

Il plasma ricco di piastrine consiste in plasma ematico con una concentrazione di piastrine superiore a quella contenuta nel sangue periferico[29]. Il PRP può essere ottenuto tramite differenti protocolli di centrifugazione del prelievo di sangue periferico in condizioni sterili[29]. Il razionale alla base di questa tecnica è dovuto alla presenza di piastrine, alla grande quantità di fattori di crescita contenuti nel PRP e agli effetti che questi hanno su migrazione e proliferazione di RPE e cellule di Müller, favorendo quindi la chiusura del foro[30,31]. Più recentemente, è stato anche introdotto da Figueroa e collaboratori l'utilizzo di PRP arricchito con fattori di crescita (PRGF)[29]. Infatti, i fattori di crescita sono coinvolti non solo nei processi di riparazione e rigenerazione tissutale, ma anche di modulazione dell'infiammazione e angiogenesi[29]. Infine, aggregati di PRGF possono dare un contributo meccanico alla chiusura del foro, agendo da impalcatura alle cellule gliali[32].

La chirurgia consiste, dopo conferma di un adeguato peeling della ILM e scambio tra fluido ed aria, nell'introduzione di 1-3 gocce di PRP nel foro maculare[33]. In caso di utilizzo di PRFG, è necessaria l'attivazione tramite cloruro di calcio immediatamente prima dell'iniezione[32].

A fine intervento avviene lo scambio col tamponante quale gas, più comunemente, o olio di silicone e il paziente è posizionato supino per un tempo variabile tra 30 minuti e 12 ore e

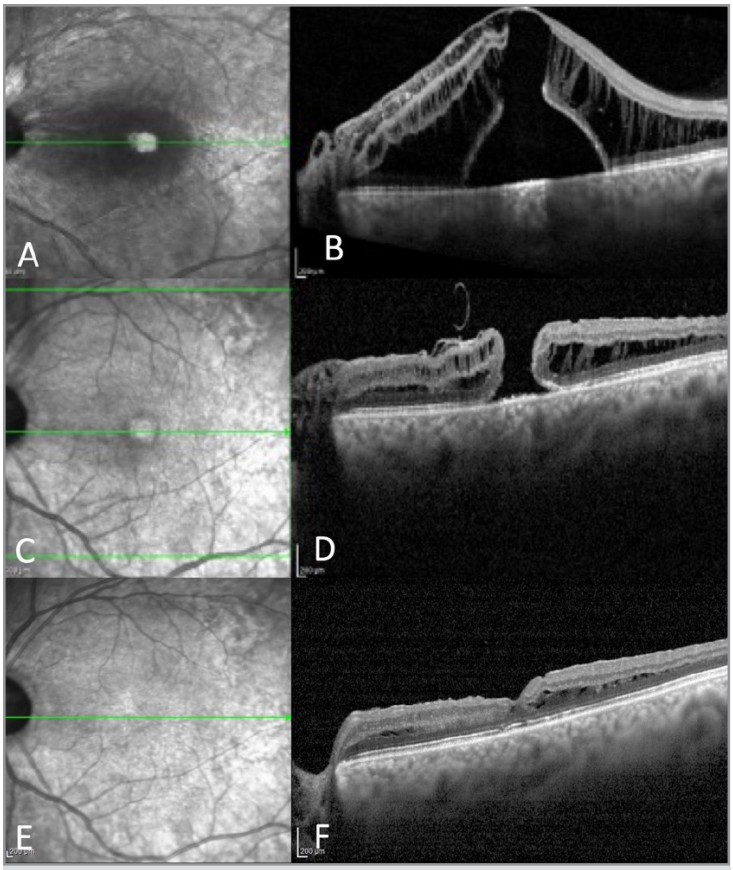

Figura 1 - Optic pit complicato da foro maculare, trattato grazie ad uso di PRP.
A e B: Immagine del fondo oculare in modalità infrarosso (IR) e scansione lineare di Tomografia Ottica Computerizzata (OCT) in regione foveale di maculopatia secondaria ad optic pit caratterizzata da distacco del neuroepitelio e schisi retinica, visus conta dita. SI pianifica intervento di facovitrectomia e peeling con foveal sparing, tamponato con SF6 al 20%.
C e D: Immagine IR e scansione lineare di OCT in regione foveale che mostrano un foro maculare a tutto spessore, del diametro di 360 microns, 5 mesi dopo l'intervento, visus 1/10 (Snellen), in presenza del ILM lasciato nello sparing della ILM. SI pianifica un secondo intervento di estensione del peeling al polo posteriore e inserimento di PRP nel foro maculare, lasciando C3F8 al 12% in camera vitrea.
E e F: Immagine IR e scansione lineare di OCT in regione foveale che mostrano la completa chiusura del foro dopo intervento. Ad un anno dall'intervento il visus del paziente è di 7/10 (Snellen).

successivamente prono per 3 - 15 giorni dopo l'intervento[7,33,34].

Il tasso di successo anatomico con PRP varia in letteratura dal 57 al 91%, registrando miglioramenti significativi dell'acuità visiva, specie in caso di chiusura del foro maculare[32,35]. L'utilizzo di PRP sembra essere associato a risultati anatomici leggermente migliori e a minori complicanze rispetto a un secondo intervento con utilizzo di olio di silicone pesante; inoltre è stato dimostrato un tasso di successo funzionale più elevato rispetto ad altre tecniche chirurgiche come revisione con utilizzo di gas o olio di silicone come tamponante, il trapianto di un flap libero di ILM o il massaggio retinico[36,37].

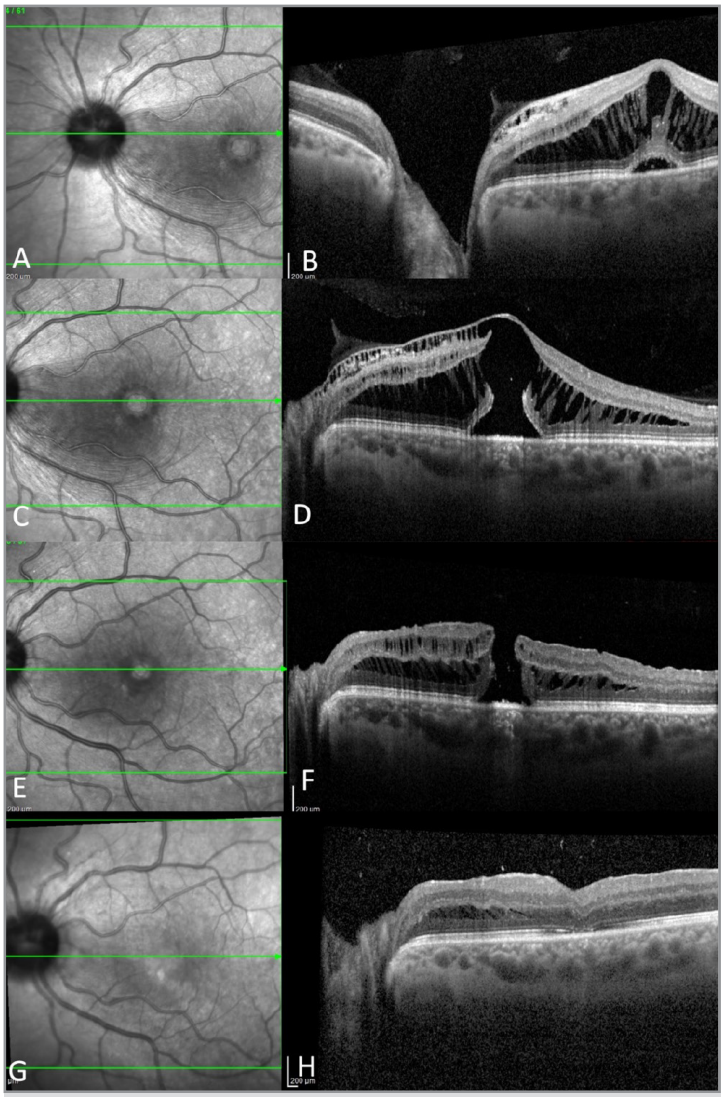

Figura 2 - Trattamento del foro maculare con tecnica PRP.
A, B, C e D: Immagini IR e scansioni OCT lineari del nervo ottico e della fovea che mostrano la presenza di trazioni vitreoretiniche, membrana epiretinica, schisi degli strati retinici esterni ed interni e foro maculare stadio 1 secondo classificazione di Gass (impending macular hole),in assenza di optic pit, visus 2/10. La chiurgia pianificata è di facovitrectomia con peeling della membrana e ILM, lasciando SF6 al 20% in camera vitrea.
E e F: Immagine IR e scansione lineare foveale OCT che mostrano un foro maculare a tutto spessore postoperatorio, stabile a 5 mesi da chirurgia primaria, visus 2/10. Si pianifica nuova chirurgia con estensione del peeling, PRP e C3F8 al 12% in camera vitrea.
G e H: Immagine IR e scansione lineare OCT che mostrano completa chiusura del foro maculare con parziale ripristino degli strati retinici interni ed esterni a 3 settimane dall'intervento, visus 5/10.

Trapianto autologo di flap libero di ILM

Il meccanismo alla base dell'uso di flap libero di ILM per la chiusura del foro refrattario è lo stesso che può essere descritto per la tecnica di ILM inverted flap utilizzata nella chirurgia primaria dei fori: il flap di ILM può avere la duplice funzione da plug del foro e fungere da impalcatura per la migrazione e proliferazione delle cellule di Müller[1,5]. Studi in vitro hanno inoltre dimostrato come componenti di ILM quali collagene, laminina e fibronectina, insieme ai fattori trofici trattenuti all'interno della matrice extracellulare sulla superficie della ILM, siano capaci di stimolare attività di richiamo e attivazione delle cellule gliali[38].

La chirurgia richiede l'iniezione di un colorante vitale per verificare il peeling effettuato nella prima chirurgia e per consentire la rimozione di un piccolo flap libero di ILM con dimensioni simili a quelle del foro maculare[39]. Spenta l'infusione, il flap prelevato può essere posizionato all'interno del foro

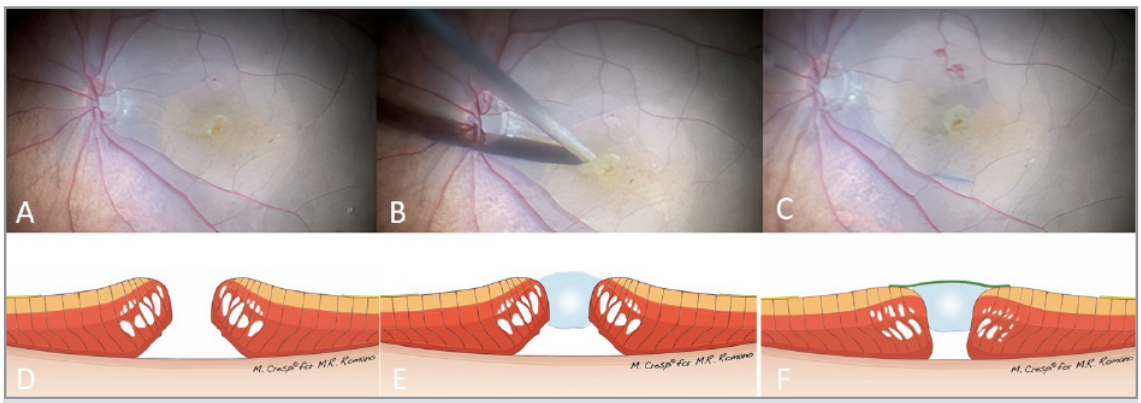

Figura 3 - Free flap di ILM Cover technique con utilizzo di viscoelastico per foro maculare refrattario 40.
A: Immagine intraoperatoria che evidenzia, dopo iniezione e successiva rimozione di colorante vitale, il peeling della ILM, effettuato durante la chirurgia primaria, intorno al foro maculare a tutto spessore.
B: Inserimento di una piccola quantità di viscoelastico coesivo all'interno del foro maculare.
C: Dopo allargamento del precedente peeling per prelevare un flap libero di ILM, si posiziona il flap di ILM al di sopra della viscoelastica iniettata nel foro.
D: Disegno che mostra il foro maculare refrattario già sottoposto a peeling durante la chirurgia primaria.
E: Disegno che riproduce il foro dopo posizionamento di una piccola quantità di sostanza viscoelastica all'interno dello stesso.
F: Disegno delle condizioni del foro a fine intervento: il flap libero di ILM è posizionato al di sopra del foro e della sostanza viscoelastica, a ponte tra i bordi del foro stesso.
Fotografie intraoperatorie e disegni concessi e riprodotti da: Romano, M. R., Borgia, A. & Raimondi, R. Viscoelastic-assisted inverted cover and free ILM flap techniques. Eur. J. Ophthalmol. 11206721211016976 (2021).

ripiegato in più strati (Fill technique) oppure posizionato al di sopra del foro in uno strato singolo (Cover technique)[40]. È possibile iniettare del visco elastico a basso peso molecolare al di sopra del flap di ILM[39]. In alternativa è possibile iniettare una goccia di viscoelastico coesivo all'interno del foro maculare e solo successivamente posizionare il flap libero di ILM al di sopra di questa[40]. Viene poi effettuato uno scambio tra fluido e aria cercando di minimizzare la mobilizzazione del flap posizionato e infine tra aria e gas, comunemente SF6, raccomandando la posizione prona per i successivi 3-5 giorni[39,40]. Sono state descritte numerose variazioni della tecnica chirugica in termini di dimensione o posizionamento del flap, uso di device intraoculari per ottimizzare la manipolazione e il posizionamento del flap, l'agente tamponante, la posizione postoperatoria[41–44].

In letteratura, il tasso di chiusura del foro varia da 80 a 100% e il fattore che compromette maggiormente il successo dell'intervento è il dislocamento del flap[39,42]. La tecnica è generalmente associata ad un aumento dell'acuità visiva; tuttavia, è stato evidenziato come miglioramenti visivi possano essere limitati nelle tecniche di Fill a causa della eccessiva proliferazione gliale indotta dall'inserimento della ILM nel foro, con conseguente riduzione della possibilità di guarigione a livello dell'ellissoide e limitante esterna[43,45]. La tecnica Cover invece prevede il posizionamento della ILM ribaltata (la superficie di ILM che tipicamente si interfaccia col vitreo è posizionata rivolta verso l'RPE) a ponte dei bordi del foro[40]. In questo modo la ILM funge da impalcatura per una proliferazione gliale adeguata che non ostacoli meccanicamente una corretta guarigione della limitante esterna ed ellissoide[40]. L'aggiunta di viscoelastico all'interno del foro prima del posizionamento della ILM aumenta la stabilizzazione del flap di ILM riducendone il rischio di dislocamento e permette

il mantenimento del ponte creato tra i bordi del foro favorendo il corretto processo di guarigione 40. In generale, il trapianto di un flap libero di ILM ha mostrato tassi di successo anatomico e funzionale superiori rispetto alla revisione di intervento con estensione del peeling della ILM[44].

Trapianto di flap capsulare del cristallino

Similmente alla ILM, la capsula del cristallino può essere rapportata a una membrana basale con due principali componenti quali la laminina e il collagene tipo IV; la sua introduzione all'interno del foro maculare ha funzione di plug e di stimolazione delle cellule di Müller[38,46]. Inoltre, il maggiore spessore e l'alta densità della capsula del cristallino, specie della capsula anteriore, si pensa possano permettere alcuni vantaggi per la manipolazione intraoperatoria del tessuto rispetto l'uso di ILM[46].

Nel caso di occhi fachici, il flap circolare può essere facilmente ottenuto dalla porzione di capsula rimossa durante la capsuloressi eseguita per rimuovere la cataratta[46]. Diversamente, nei pazienti pseudofachici è possibile ottenere il flap dalla capsula posteriore e nei pazienti afachici dalla capsula equatoriale[46]. Alternativamente, il flap può essere creato dalla capsula dell'occhio controlaterale nel caso in cui esso necessiti della chirurgia della cataratta o sono stati proposti impianti di flap capsulari allogenici ottenuti da donatori di capsula operati per cataratta nello stesso giorno[47]. Ottenuto il flap capsulare, questo può essere evidenziato con coloranti vitali, mantenuto in soluzione salina e tagliato con le forbici fino ad ottenere dimensioni appena superiori al foro maculare[46]. Una volta controllato il peeling effettuato nella chirurgia precedente grazie all'uso di coloranti, il flap capsulare può essere introdotto nel foro maculare con le estremità del flap al di sotto dei bordi del foro[46]. A questo punto è possibile effettuare un massaggio gentile dei bordi del foro assicurandosi del corretto posizionamento del flap[47,48]. Infine, sono effettuati gli scambi fluido - aria -gas e il paziente viene posizionato prono per un numero di giorni variabile[46].

Il successo anatomico è riportato dal 75 al 100% dei casi operati[46,49]. Tuttavia, Chen e collaboratori hanno ipotizzato che l'utilizzo della capsula posteriore per la creazione del flap potesse determinare un maggior rischio di insuccesso dovuto ad alcuni fattori quali minore spessore rispetto alla capsula anteriore, tendenza della capsula a ripiegarsi e difficoltà del prelievo che spesso comporta la raccolta di multipli piccoli campioni[46]. Per evitare il dislocamento del flap capsulare prelevato posteriormente, è stato proposto l'uso del perfluoro e il conseguente scambio diretto tra perfluoro e olio di silicone[49]. In alternativa, è stato suggerito di iniettare circa 0.2 mL di sangue, prelevato dal paziente, sulla macula, aspettando circa 30 secondi che il sangue coaguli chiudendo il foro e assicurando la posizione del flap; questa tecnica tuttavia non ha dimostrato superiorità in termini di successo anatomico e funzionale[47,48]. Nonostante il trapianto di flap capsulare abbia mostrato un risultato funzionale, l'acuità visiva media riportata dopo intervento è comunemente minore di 1/10[46–48].

Trapianto di retina autologo

Similmente al flap di ILM o di capsula, la neuroretina trapiantata funge da plug per il foro e da impalcatura per le cellule di Müller[50]. L'utilizzo di un graft retinico permette una più facile manipolazione e consente dei vantaggi anatomici e funzionali in termine di integrazione, riparazione e riabilitazione del tessuto[50]. La neuroretina trapiantata può integrarsi alla retina circostante, infatti è stato dimostrato lo sviluppo di un tessuto a ponte tra retina donatore e ricevente, la migrazione centripeta di tessuto retinico intor-

no al graft e la ricostruzione parziale degli strati retinici esterni e della perfusione del graft[50–52]. Diversi meccanismi sono stati ipotizzati alla base della riabilitazione retinica in caso di trapianto di retina autologo come la plasticità delle sinapsi retiniche, la presenza di cellule progenitrici retiniche nel graft e le capacità di differenziazione di cellule gliali[50,53,54].

La tecnica chirurgica prevede il prelievo del campione di retina periferica, più comunemente posteriore all'equatore e superiormente, con tecnica bimanuale grazie all'uso di chandelier[51]. Le dimensioni del graft prelevato possono variare da quelle del foro fino al doppio ed è possibile iniettare fluido sottoretinico al fine di facilitare il prelievo del graft[55]. Il sito del prelievo viene poi delimitato con più file di spots endolaser e i vasi ai bordi del graft possono essere cauterizzati con l'endodiatermia[51]. Il graft viene poi posizionato, mantenendo il naturale orientamento degli strati retinici, a livello del foro maculare con delle pinze in posizione epiretinica, in modo da coprire tutto il foro, intraretinica, ovvero all'interno del foro maculare, o sottoretinica, coi bordi del graft al di sotto dei bordi del foro[55–57]. Spesso le procedure di prelievo e manipolazione o posizionamento del graft avvengono sotto perfluoro, in alternativa è possibile stabilizzare ulteriormente il graft, una volta posizionato, con una goccia di sangue autologo o viscoelastico dispersivo[51,56,58]. A fine intervento, può essere introdotto in camera vitrea un tamponante come gas o olio di silicone, con successiva posizione postoperatoria prona per almeno una settimana, oppure perfluoro, con successiva posizione postoperatoria supina e rimozione entro 2 settimane[50,51].

Il tasso di chiusura anatomica del foro con questa tecnica chirurgica varia dal 67 al 100% mentre meno spiccato è il recupero funzionale: il maggior studio multicentrico ha riportato un tasso di chiusura dell'88% e un miglioramento visivo pari a 3 righe nel 36.6% dei pazienti[51,55,56]. La vascolarizzazione secondaria all'interno del graft è stata ipotizzata conseguente a una up-regolamentazione di VEGF e pathway angiogenici stimolati dall'introduzione del graft stesso[52]. L'acuità visiva postoperatoria è correlata a quella preoperatoria, al raggiungimento del successo anatomico, alla ricostruzione della banda ellissoide e al corretto allineamento degli strati retinici[51]. Al contrario il successo anatomico non è influenzato dalle dimensioni preoperatorie del foro e il recupero sia anatomico che funzionale non sono influenzati da caratteristiche come sesso o età del paziente, lunghezza assiale dell'occhio, sito del prelievo del graft, grandezza del graft, tipo di graft (neuroretina o retina-RPE-coroide) e tamponante inserito in camera vitrea[51,57]. Questa tecnica chirurgica è quindi una valida opzione per il management di casi complessi, incluso fori refrattari e ricorrenti di grandi dimensioni, miopie elevate o associate a distacco della retina; è tuttavia sconsigliabile in occhi con estesa perdita o alterazione dell'RPE o con cicatrici corioretiniche, che potrebbero impedire la corretta integrazione del graft retinico[1,54].

Trapianto di membrana amniotica umana

La membrana amniotica umana (hAM) è un sottile strato interno, semitrasparente e avascolare, prelevato dalla placenta umana, spesso circa 0.02-0.05 mm e composto di 3 strati: l'epitelio, la membrana basale e lo strato stromale[59]. La membrana basale della hAM contiene collagene tipo IV, laminina e fibronectina e in generale la hAM è ricca di fattori di crescita conosciuti per le loro proprietà antinfiammatorie, antifibrotiche, antimicrobiche, antiangiogenetiche e per la bassa immunogenicità[59]. Viste queste proprietà e le capacità di integrazione della hAM nel tessuto ospite, i graft di hAM sono diffusamente utilizzati in oftalmologia, specie per

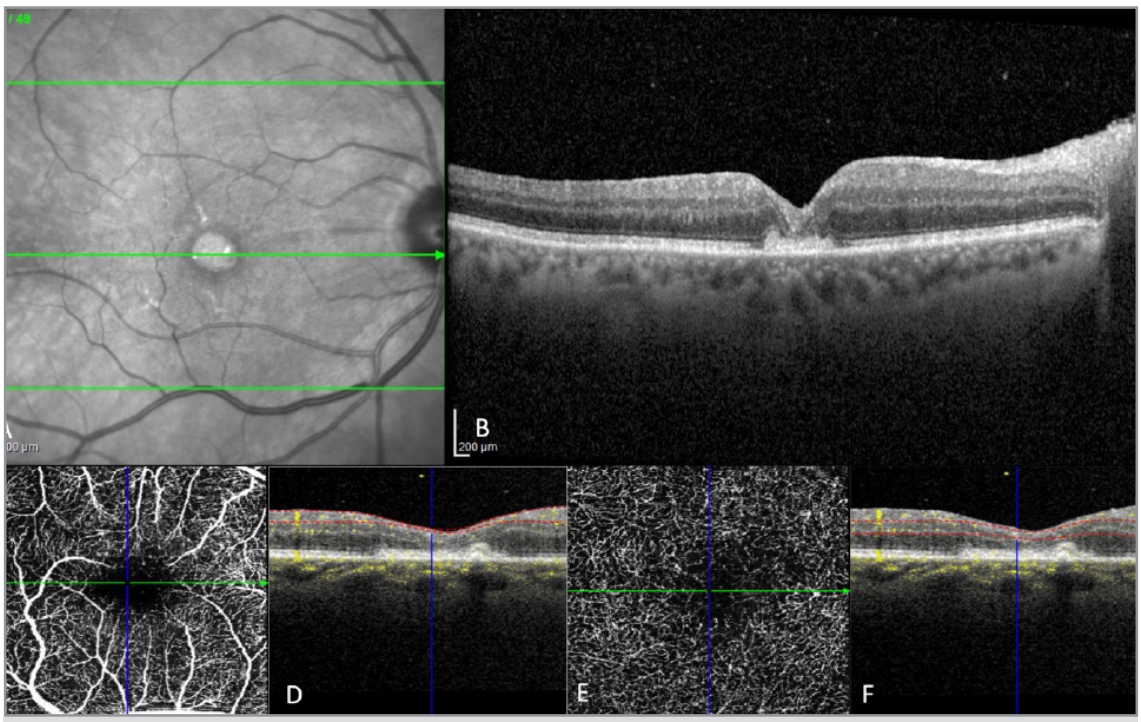

Figura 4 - Impianto di hAM per la chiusura di un foro maculare refrattario.
A e B: Due settimane dopo intervento di impianto di hAM per foro maculare a tutto spessore refrattario, l'immagine IR e scansione lineare di OCT in regione foveale mostrano la chiusura anatomica del foro, nell'immagine OCT è possibile notare la presenza parziale della membrana limitante esterna al di sopra del graft di hAM .
C e D: Angiografia OCT del plesso capillare superficiale a due settimane da impianto di hAM.
E e F: Angiografia OCT del plesso capillare profondo a due settimane da impianto di hAM.

il trattamento di patologie corneali[59]. Studi in vitro hanno però anche dimostrato come cellule umane di RPE possano crescere in coltura su strati di hAM, mantenendo il proprio fenotipo e secernendo fattori di crescita coinvolti nell'omeostasi retinica[60]. Rizzo e collaboratori per primi hanno riportato in letteratura l'utilizzo di hAM in chirurgia vitreoretinica su occhi umani per il management di fori maculari refrattari e rotture retiniche associate a distacco della retina[61]. Infatti, la hAM non solo funge da plug per il foro ma, grazie al suo contenuto di fattori di crescita, può modulare la gliosi e stimolare la migrazione e differenziazione degli strati retinici promuovendo quindi la rigenerazione retinica[61,62].

Il patch di hAM può derivare da membrane criopreservate, più comunemente, o disidratate o liofilizzate[63]. Con l'aiuto di un punch cutaneo e delle forbici vitreoretiniche è possibile tagliare il patch di hAM fino a dimensioni appena maggiori di quelle del foro maculare[63]. Dopo l'inserimento di trocars 23G e chandelier, è possibile introdurre il flap in camera vitrea attraverso il trocar o una sclerotomia in caso di patch di grandi dimensioni[63]. Il flap è poi manipolato sotto fluido o perfluoro e, una volta individuata la superficie stromale grazie alle sue proprietà adesive, il graft è posizionato correttamente nel foro con lo stroma verso l'RPE, inserendo gentilmente la hAM al di sotto dei bordi del foro maculare[63,64]. Avvenuto lo scambio tra fluido e aria, è possibile lasciare aria o gas come tamponante, o meno frequentemente olio di silicone[62,63]. La posizione postoperatoria prona è richiesta per circa 2 settimane[63].

I risultati anatomici e funzionali con questa tecnica, inclusi casi con fattori di rischio quali miopia elevata, sono favorevoli e variano dal

57 al 100% di chiusura del foro con un aumento dell'acuità visiva[65,66]. Differentemente dal comportamento di rapida integrazione della hAM sulla superficie oculare, è possibile visualizzare all'OCT la presenza della hAM nel foro maculare fino a 13 mesi dall'intervento[64]. Una progressiva differenziazione degli strati retinici esterni e una migrazione centripeta dei bordi del foro è stata descritta al di sopra del patch di hAM[61]. La rigenerazione dello strato ellissoide e della limitante esterna è ben evidenziabile lungo i bordi del graft e si correla con la capacità visiva finale e un aumento della sensibilità retinica[62,66]. Inoltre, è stata suggerita una possibile ricostruzione postoperatoria del plesso capillare profondo a livello del patch[62,66].

In termini di complicanze, il dislocamento del graft è stato evidenziato nel 6-29% dei casi, specie se presente una elevata miopia[62,64–66]. Inoltre, è stata riportata la possibilità che il graft si contragga o che si sviluppi atrofia parafoveale intorno alla hAM nel periodo postoperatorio, è stato anche ipotizzato come quest'ultima possa essere conseguente a un trauma iatrogeno intraoperatorio durante l'inserimento del patch sottoretinico o a maculopatia miopica[64,65]. Nessuno degli occhi operato ha mostrato segni di infiammazione, rigetto del graft o infezione dopo chirurgia[62–64,66,67].

Altre tecniche chirurgiche

Altre tecniche chirurgiche presenti in letteratura sono l'iniezione intravitreale di gas, seguito dal mantenimento della posizione prona del paziente, per indurre l'apposizione dei bordi del foro[68,69]. In aggiunta, è stato descritto da Cho e collaboratori l'utilizzo di laser verde per effettuare degli spots fino ad ottenere un minimo sbiancamento dell'RPE all'interno del foro 12. I risultati anatomici variano dal 61 al 100%, normalmente

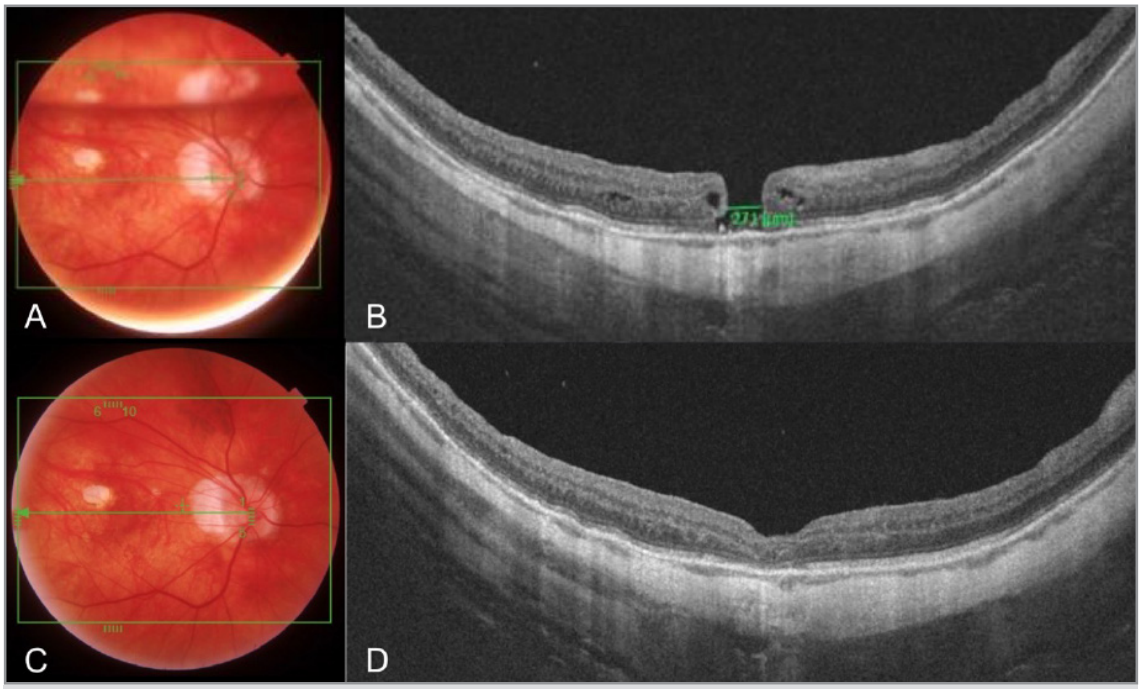

Figura 5 - Chiusura foro maculare miopico al 12° giorno con riposizionamento posturale.
A e B: Fotografia del fondo oculare e scansione OCT lineare in regione foveale che mostrano fundus miopico con foro maculare, di 271 microns di diametro, a una settimana da intervento di vitrectomia con peeling di ILM e iniezione in camera vitrea di SF6 al 20% (che occupa ancora circa il 40% della camera vitrea). La decisione chirurgica, vista la non chiusura completa del foro, è di riposizionare il paziente supino per altri 7 giorni e attendere.
C e D: Fotografia del fondo oculare e scansione lineare OCT foveale che evidenziano come, a due settimane dal primo intervento, il foro maculare si sia chiuso grazie all'azione del tamponante in regione maculare.

associati ad una maggiore acuità visiva[12,68,69].

Le retinotomie permettono di ridurre le forze trazionali esercitate a livello del foro dalla retina adiacente mentre il trauma può favorire la gliosi retinica, stimolando la chiusura del foro[13,70]. Il numero e la forma delle retinotomie variano in maniera significativa nelle diverse case series, con risultati anatomici che variano dall'82 al 100% e un aumento dell'acuità visiva dal 50 al 100% dei casi[13,36,70]. Tuttavia, una delle possibili complicanze di questa tecnica è il potenziale sviluppo di scotomi a seguito dell'esecuzione di retinotomie[13].

Il massaggio dei bordi del foro centripeto ha la funzione di mobilizzare gentilmente la retina dall'RPE sottostante in modo da indurre l'apposizione dei bordi. Il tasso di chiusura riportato con questa tecnica varia dal 46 al 100% e si associa ad un miglioramento significativo della vista nella maggior parte degli occhi trattati[14,36,71].

Il piombaggio maculare, con eventuale approccio ab-interno combinato, è utilizzato per il trattamento di uno spettro di patologie denominate maculopatie miopiche trazionali, come la schisi maculare con o senza foro a tutto spessore associata o meno a distacco della retina[72,73]. I piombi maculari sono disponibili in diverse forme e materiali e hanno lo scopo di supportare e indurre una configurazione oculare posteriore più piatta, rilasciando quindi le trazioni antero-posteriori e tangenziali esercitate dallo stafiloma miopico a livello vitreo-retinico maculare[73].

Conclusioni

Il management chirurgico dei fori maculari refrattari e ricorrenti consente una vasta scelta tra le varie tecniche chirurgiche supportate da buoni risultati anatomici e funzionale; tuttavia, è difficile comparare e valutare la superiorità di una tecnica specifica sull'altra a causa della mancanza in letteratura di trial randomizzati o di studi prospettici comparativi su vasta scala[1]. Gli studi pubblicati al momento nella letteratura scientifica presentano limitazioni, quale eterogeneità nei metodi, nel campione di studio, negli step chirurgici, numero ridotto di casi e approccio retrospettivo[1]. In questo articolo sono state riportate solo le principali tecniche di management dei fori refrattari e ricorrenti, ma è possibile trovarne in letteratura di ulteriori, compresi studi clinici preliminari ed esperimenti su altri approcci quali l'utilizzo di nerve growth factor o cellule staminali mesenchimali[1,74,75].

Sulla base dei dati presentati, è possibile vedere come un approccio chirurgico possa portare a buoni risultati grazie all'aiuto di adiuvanti che modulano la gliosi intraretinica o fungono da impalcatura per le cellule gliali[1]. In termini di tamponante, dal momento in cui non sono stati riportati evidenti benefici in caso di utilizzo di olio di silicone, i gas sono da preferire poiché non richiedono procedure addizionali per la rimozione e determinano meno frequentemente infiammazione e rialzo pressorio oculare[1]. Infine, tecniche chirurgiche meno invasive quali la revisione con inserimento nel foro di flap libero di ILM o PRP sembrerebbero tanto effettive quanto tecniche maggiormente invasive come l'utilizzo di graft di hAM o il trapianto retinico, che dovrebbero essere riservate a casi più complessi quali fori refrattari in miopia elevata o in casi di distacco retinico[1]. Tuttavia, dal momento in cui le tecniche meno invasive non sono sempre attuabili, le tecniche più invasive, grazie ai loro promettenti risultati postoperatori, restano comunque una valida opzione[1]. Ulteriori studi su tecniche standardizzate e coinvolgenti un numero maggiore di campioni sono tuttavia necessari per confrontare adeguatamente i risultati anatomici e funzionali dei diversi approcci chirurgici in caso di chirurgia per fori maculari refrattari e ricorrenti[1].

REFERENCES

1. Romano, M. R. et al. Management of refractory and recurrent macular holes: A comprehensive review. Surv. Ophthalmol. S0039-6257(22)00007–8 (2022) doi:10.1016/j.survophthal.2022.01.006.
2. Abbey, A. M., Van Laere, L., Shah, A. R. & Hassan, T. S. RECURRENT MACULAR HOLES IN THE ERA OF SMALL-GAUGE VITRECTOMY: A Review of Incidence, Risk Factors, and Outcomes. Retina Phila. Pa 37, 921–924 (2017).
3. Ch'ng, S. W. et al. The Manchester Large Macular Hole Study: Is it Time to Reclassify Large Macular Holes? Am. J. Ophthalmol. 195, 36–42 (2018).
4. Michalewska, Z., Michalewski, J., Dulczewska-Cichecka, K. & Nawrocki, J. Inverted internal limiting membrane flap technique for surgical repair of myopic macular holes. Retina Phila. Pa 34, 664–669 (2014).
5. Michalewska, Z., Michalewski, J., Adelman, R. A. & Nawrocki, J. Inverted internal limiting membrane flap technique for large macular holes. Ophthalmology 117, 2018–2025 (2010).
6. Steel, D. H. et al. Factors affecting anatomical and visual outcome after macular hole surgery: findings from a large prospective UK cohort. Eye Lond. Engl. 35, 316–325 (2021).
7. Hillenkamp, J. et al. Retreatment of full-thickness macular hole: predictive value of optical coherence tomography. Br. J. Ophthalmol. 91, 1445–1449 (2007).
8. Reid, G. A. et al. FIRST FAILED MACULAR HOLE SURGERY OR REOPENING OF A PREVIOUSLY CLOSED HOLE: Do We Gain by Reoperating?-A Systematic Review and Meta-analysis. Retina Phila. Pa 40, 1–15 (2020).
9. Valldeperas, X. & Wong, D. Is it worth reoperating on macular holes? Ophthalmology 115, 158–163 (2008).
10. D'Souza, M. J. J., Chaudhary, V., Devenyi, R., Kertes, P. J. & Lam, W.-C. Re-operation of idiopathic full-thickness macular holes after initial surgery with internal limiting membrane peel. Br. J. Ophthalmol. 95, 1564–1567 (2011).
11. Tam, A. L. C., Yan, P., Gan, N. Y. & Lam, W.-C. THE CURRENT SURGICAL MANAGEMENT OF LARGE, RECURRENT, OR PERSISTENT MACULAR HOLES. Retina Phila. Pa 38, 1263–1275 (2018).
12. Cho, H. Y., Kim, M. R. & Kang, S. W. The effects of laser photocoagulation on reopened macular holes, as assessed by optical coherence tomography. Korean J. Ophthalmol. KJO 19, 183–188 (2005).
13. Charles, S. et al. Arcuate retinotomy for the repair of large macular holes. Ophthalmic Surg. Lasers Imaging Retina 44, 69–72 (2013).
14. Wang, H. et al. Parafoveal retinal massage combined with autologous blood cover in the management of giant, persistent or recurrent macular holes. Int. J. Ophthalmol. 13, 1773–1779 (2020).
15. Mura, M., Iannetta, D., Buschini, E. & de Smet, M. D. T-shaped macular buckling combined with 25G pars plana vitrectomy for macular hole, macular schisis, and macular detachment in highly myopic eyes. Br. J. Ophthalmol. 101, 383–388 (2017).
16. Baumann, C. et al. MANCHESTER REVISIONAL MACULAR HOLE STUDY: Predictive Value of Optical Coherence Tomography Parameters on Outcomes of Repeat Vitrectomy, Extension of Internal Limiting Membrane Peel, and Gas Tamponade for Persistent Macular Holes. Retina Phila. Pa 41, 908–914 (2021).
17. Cillino, S., Cillino, G., Ferraro, L. L. & Casuccio, A. TREATMENT OF PERSISTENTLY OPEN MACULAR HOLES WITH HEAVY SILICONE OIL (DENSIRON 68) VERSUS C2F6. A PROSPECTIVE RANDOMIZED STUDY. Retina Phila. Pa 36, 688–694 (2016).
18. Lappas, A., Foerster, A. M. H. & Kirchhof, B. Use of heavy silicone oil (Densiron-68) in the treatment of persistent macular holes. Acta Ophthalmol. (Copenh.) 87, 866–870 (2009).
19. Li, J. Q., Brinken, R., Holz, F. G. & Krohne, T. U. Silicone oil tamponade for persistent macular holes. Eye Lond. Engl. 35, 2206–2212 (2021).
20. Romano, M. R. et al. Biocompatibility of intraocular liquid tamponade agents: an update. Eye Lond. Engl. 35, 2699–2713 (2021).
21. Nowroozzadeh, M. H., Ashraf, H., Zadmehr, M. & Farvardin, M. Outcomes of Light Silicone Oil Tamponade for Failed Idiopathic Macular Hole Surgery. J. Ophthalmic Vis. Res. 13, 130–137 (2018).
22. Szurman, P. et al. Persistent macular holes - what is the best strategy for revision? Graefes Arch. Clin. Exp. Ophthalmol. Albrecht Von Graefes Arch. Klin. Exp. Ophthalmol. 259, 1781–1790 (2021).
23. Meyer, C. H. et al. Application of subretinal fluid to close refractory full thickness macular holes: treatment strategies and primary outcome: APOSTEL study. Graefes Arch. Clin. Exp. Ophthalmol. Albrecht Von Graefes Arch. Klin. Exp. Ophthalmol. 258, 2151–2161 (2020).
24. Wollensak, G. & Spoerl, E. Biomechanical characteristics of retina. Retina Phila. Pa 24, 967–970 (2004).
25. Felfeli, T. & Mandelcorn, E. D. MACULAR HOLE HYDRODISSECTION: Surgical Technique for the Treatment of Persistent, Chronic, and Large Macular Holes. Retina Phila. Pa 39, 743–752 (2019).
26. Fotis, K. et al. Macular Detachment for the Treatment of Persistent Full-Thickness Macular Holes. Retina Phila. Pa 39 Suppl 1, S104–S107 (2019).

27. *Gurelik, G., Sul, S., Kılıç, G. & Özsaygılı, C. A Modified Foveal Advancement Technique in the Treatment of Persistent Large Macular Holes. Ophthalmic Surg. Lasers Imaging Retina 48, 793–798 (2017).*
28. *Frisina, R., Tozzi, L., Sabella, P., Cacciatori, M. & Midena, E. Surgically Induced Macular Detachment for Treatment of Refractory Full-Thickness Macular Hole: Anatomical and Functional Results. Ophthalmol. J. Int. Ophtalmol. Int. J. Ophthalmol. Z. Augenheilkd. 242, 98–105 (2019).*
29. *Alves, R. & Grimalt, R. A Review of Platelet-Rich Plasma: History, Biology, Mechanism of Action, and Classification. Skin Appendage Disord. 4, 18–24 (2018).*
30. *Burmeister, S. L. et al. Effect of various platelet preparations on retinal muller cells. Invest. Ophthalmol. Vis. Sci. 50, 4881–4886 (2009).*
31. *Campochiaro, P. A. et al. Platelet-derived growth factor is an autocrine growth stimulator in retinal pigmented epithelial cells. J. Cell Sci. 107 (Pt 9), 2459–2469 (1994).*
32. *Figueroa, M. S., Mora Cantallops, A., Virgili, G. & Govetto, A. Long-term results of autologous plasma as adjuvant to pars plana vitrectomy in the treatment of high myopic full-thickness macular holes. Eur. J. Ophthalmol. 31, 2612–2620 (2021).*
33. *Dimopoulos, S. et al. Anatomical and visual outcomes of autologous thrombocyte serum concentrate in the treatment of persistent full-thickness idiopathic macular hole after ILM peeling with brilliant blue G and membrane blue dual. Acta Ophthalmol. (Copenh.) 95, e429–e430 (2017).*
34. *Degenhardt, V. et al. Prognostic Factors in Patients with Persistent Full-Thickness Idiopathic Macular Holes Treated with Re-Vitrectomy with Autologous Platelet Concentrate. Ophthalmol. J. Int. Ophtalmol. Int. J. Ophthalmol. Z. Augenheilkd. 242, 214–221 (2019).*
35. *Schaub, F. et al. Outcome of autologous platelet concentrate and gas tamponade compared to heavy silicone oil tamponade in persistent macular hole surgery. Eur. J. Ophthalmol. 31, 664–672 (2021).*
36. *Maguire, M. J. et al. OUTCOME OF REVISION PROCEDURES FOR FAILED PRIMARY MACULAR HOLE SURGERY. Retina Phila. Pa 41, 1389–1395 (2021).*
37. *Frisina, R., Gius, I., Tozzi, L. & Midena, E. Refractory full thickness macular hole: current surgical management. Eye Lond. Engl. (2021) doi:10.1038/s41433-020-01330-y.*
38. *Shiode, Y. et al. The Role of Inverted Internal Limiting Membrane Flap in Macular Hole Closure. Invest. Ophthalmol. Vis. Sci. 58, 4847–4855 (2017).*
39. *Morizane, Y. et al. Autologous transplantation of the internal limiting membrane for refractory macular holes. Am. J. Ophthalmol. 157, 861-869.e1 (2014).*
40. *Romano, M. R., Borgia, A. & Raimondi, R. Viscoelastic-assisted inverted cover and free ILM flap techniques. Eur. J. Ophthalmol. 11206721211016976 (2021) doi:10.1177/11206721211016976.*
41. *Dai, Y., Dong, F., Zhang, X. & Yang, Z. Internal limiting membrane transplantation for unclosed and large macular holes. Graefes Arch. Clin. Exp. Ophthalmol. Albrecht Von Graefes Arch. Klin. Exp. Ophthalmol. 254, 2095–2099 (2016).*
42. *Giansanti, F. et al. An Internal Limiting Membrane Plug and Gas Endotamponade for Recurrent or Persistent Macular Hole. J. Ophthalmol. 2019, 6051724 (2019).*
43. *Pires, J., Nadal, J. & Gomes, N. L. Internal limiting membrane translocation for refractory macular holes. Br. J. Ophthalmol. 101, 377–382 (2017).*
44. *Rossi, T., Trillo, C. & Ripandelli, G. Autologous internal limiting membrane transplant for recurrent idiopathic macular holes. Eur. J. Ophthalmol. 31, 656–663 (2021).*
45. *Lee, S. M., Kwon, H. J., Park, S. W., Lee, J. E. & Byon, I. S. Microstructural changes in the fovea following autologous internal limiting membrane transplantation surgery for large macular holes. Acta Ophthalmol. (Copenh.) 96, e406–e408 (2018).*
46. *Chen, S.-N. & Yang, C.-M. LENS CAPSULAR FLAP TRANSPLANTATION IN THE MANAGEMENT OF REFRACTORY MACULAR HOLE FROM MULTIPLE ETIOLOGIES. Retina Phila. Pa 36, 163–170 (2016).*
47. *Peng, J. et al. LONG-TERM SURGICAL OUTCOMES OF LENS CAPSULAR FLAP TRANSPLANTATION IN THE MANAGEMENT OF REFRACTORY MACULAR HOLE. Retina Phila. Pa 41, 726–734 (2021).*
48. *Peng, J., Chen, C., Jin, H., Zhang, H. & Zhao, P. AUTOLOGOUS LENS CAPSULAR FLAP TRANSPLANTATION COMBINED WITH AUTOLOGOUS BLOOD APPLICATION IN THE MANAGEMENT OF REFRACTORY MACULAR HOLE. Retina Phila. Pa 38, 2177–2183 (2018).*
49. *Cisiecki, S., Bonińska, K. & Bednarski, M. Autologous Lens Capsule Flap Transplantation for Persistent Macular Holes. J. Ophthalmol. 2021, 8148792 (2021).*
50. *Grewal, D. S., Charles, S., Parolini, B., Kadonosono, K. & Mahmoud, T. H. Autologous Retinal Transplant for Refractory Macular Holes: Multicenter International Collaborative Study Group. Ophthalmology 126, 1399–1408 (2019).*
51. *Moysidis, S. N. et al. Autologous Retinal Transplantation for Primary and Refractory Macular Holes and Macular Hole Retinal Detachments: The Global Consortium. Ophthalmology 128, 672–685 (2021).*

52. *Tabandeh, H. Vascularization and Reperfusion of Autologous Retinal Transplant for Giant Macular Holes. JAMA Ophthalmol. 138, 305–309 (2020).*
53. *Peng, Y. W., Hao, Y., Petters, R. M. & Wong, F. Ectopic synaptogenesis in the mammalian retina caused by rod photoreceptor-specific mutations. Nat. Neurosci. 3, 1121–1127 (2000).*
54. *Patel, S. N., Mahmoud, T. H., Kazahaya, M. & Todorich, B. AUTOLOGOUS NEUROSENSORY RETINAL TRANSPLANTATION: Bridging the Gap. Retina Phila. Pa 41, 2417–2423 (2021).*
55. *Takeuchi, J. et al. INTRAOPERATIVE AND POSTOPERATIVE MONITORING OF AUTOLOGOUS NEUROSENSORY RETINAL FLAP TRANSPLANTATION FOR A REFRACTORY MACULAR HOLE ASSOCIATED WITH HIGH MYOPIA. Retina Phila. Pa 41, 921–930 (2021).*
56. *Wu, A.-L. et al. Refractory macular hole repaired by autologous retinal graft and blood clot. BMC Ophthalmol. 18, 213 (2018).*
57. *Rojas-Juárez, S., Cisneros-Cortés, J., Ramirez-Estudillo, A. & Velez-Montoya, R. Autologous full-thickness retinal transplant for refractory large macular holes. Int. J. Retina Vitr. 6, 60 (2020).*
58. *Chang, Y.-C. et al. MANAGEMENT OF REFRACTORY LARGE MACULAR HOLE WITH AUTOLOGOUS NEUROSENSORY RETINAL FREE FLAP TRANSPLANTATION. Retina Phila. Pa 40, 2134–2139 (2020).*
59. *Jirsova, K. & Jones, G. L. A. Amniotic membrane in ophthalmology: properties, preparation, storage and indications for grafting-a review. Cell Tissue Bank. 18, 193–204 (2017).*
60. *Ohno-Matsui, K. et al. The effects of amniotic membrane on retinal pigment epithelial cell differentiation. Mol. Vis. 11, 1–10 (2005).*
61. *Rizzo, S. et al. A Human Amniotic Membrane Plug to Promote Retinal Breaks Repair and Recurrent Macular Hole Closure. Retina Phila. Pa 39 Suppl 1, S95–S103 (2019).*
62. *Caporossi, T. et al. HUMAN AMNIOTIC MEMBRANE TO TREAT MACULAR HOLES THAT FAILED TO CLOSE, SULFUR HEXAFLUORIDE ENDOTAMPONADE VERSUS AIR ENDOTAMPONADE: A Prospective Comparative Study. Retina Phila. Pa 41, 735–743 (2021).*
63. *Caporossi, T., Tartaro, R., Giansanti, F. & Rizzo, S. The amniotic membrane for retinal pathologies. Insights on the surgical techniques. Graefes Arch. Clin. Exp. Ophthalmol. Albrecht Von Graefes Arch. Klin. Exp. Ophthalmol. 258, 1347–1349 (2020).*
64. *Huang, Y.-H., Tsai, D.-C., Wang, L.-C. & Chen, S.-J. Comparison between Cryopreserved and Dehydrated Human Amniotic Membrane Graft in Treating Challenging Cases with Macular Hole and Macular Hole Retinal Detachment. J. Ophthalmol. 2020, 9157518 (2020).*
65. *Tsai, D.-C., Huang, Y.-H. & Chen, S.-J. Parafoveal atrophy after human amniotic membrane graft for macular hole in patients with high myopia. Br. J. Ophthalmol. 105, 1002–1010 (2021).*
66. *Caporossi, T. et al. Human amniotic membrane plug to promote failed macular hole closure. Sci. Rep. 10, 18264 (2020).*
67. *Caporossi, T. et al. HUMAN AMNIOTIC MEMBRANE TO CLOSE RECURRENT, HIGH MYOPIC MACULAR HOLES IN PATHOLOGIC MYOPIA WITH AXIAL LENGTH OF ≥30 mm. Retina Phila. Pa 40, 1946–1954 (2020).*
68. *Imai, M., Gotoh, T. & Iijima, H. Additional intravitreal gas injection in the early postoperative period for an unclosed macular hole treated with internal limiting membrane peeling. Retina Phila. Pa 25, 158–161 (2005).*
69. *Rao, X. et al. Outcomes of outpatient fluid-gas exchange for open macular hole after vitrectomy. Am. J. Ophthalmol. 156, 326-333.e1 (2013).*
70. *Reis, R., Ferreira, N. & Meireles, A. Management of Stage IV Macular Holes: When Standard Surgery Fails. Case Rep. Ophthalmol. 3, 240–250 (2012).*
71. *Chakraborty, D., Sengupta, S., Mukherjee, A. & Majumdar, S. Anatomical and functional outcomes one year after vitrectomy and retinal massage for large macular holes. Indian J. Ophthalmol. 69, 895–899 (2021).*
72. *Alkabes, M. & Mateo, C. Macular buckle technique in myopic traction maculopathy: a 16-year review of the literature and a comparison with vitreous surgery. Graefes Arch. Clin. Exp. Ophthalmol. Albrecht Von Graefes Arch. Klin. Exp. Ophthalmol. 256, 863–877 (2018).*
73. *Theodossiadis, G. P. & Theodossiadis, P. G. The macular buckling procedure in the treatment of retinal detachment in highly myopic eyes with macular hole and posterior staphyloma: mean follow-up of 15 years. Retina Phila. Pa 25, 285–289 (2005).*
74. *Nuzzi, R. & Tridico, F. Perspectives of Autologous Mesenchymal Stem-Cell Transplantation in Macular Hole Surgery: A Review of Current Findings. J. Ophthalmol. 2019, 3162478 (2019).*
75. *Zhang, L., Li, X., Yang, X., Shen, Y. & Wu, M. Internal limiting membrane insertion technique combined with nerve growth factor injection for large macular hole. BMC Ophthalmol. 19, 247 (2019).*