



Barbara Parolini¹, Veronika Matello¹, Matteo Ripa²,
Teresa Florit³, Lorenzo Motta², Rino Frisina⁴

¹ Eyecare Clinic, Crystal Palace, Brescia

² Department of Ophthalmology, William Harvey Hospital, East Kent Hospitals University NHS Foundation Trust, Ashford (UK)

³ Istituto clinico San Rocco, Brescia

⁴ UOC Oculistica - Dipartimento di Chirurgia Ospedale Guglielmo da Saliceto, Piacenza

OCT widefield e ultra widefield nella pratica clinica. Vasta casistica in esperienza real-life

ABSTRACT

Background: Questo studio riporta i vantaggi della tecnologia di indagine retinica di tipo wide-field (WF) e ultrawidefield (UWF). In particolare viene descritta l'utilità della tomografia a coerenza ottica (OCT), dell'angiografia con tomografia a coerenza ottica (OCTA) e della retinografia WF e UWF nella gestione di diverse malattie vitreoretiniche nella vita reale dopo analisi di ampia casistica.

Metodi: Abbiamo condotto uno studio osservazionale retrospettivo di una serie di casi che ha coinvolto 1472 occhi sottoposti a scansioni della retina con Canon Xephilio® OCT-S1 a partire dal Luglio 2020, presso la Clinica Oculistica (Brescia, Italia). Tutti i pazienti sono stati sottoposti a esami oftalmologici di routine insieme a retinografia del fondo oculare a colori WF e UWF con Clarus 500TM (Carl Zeiss Meditec, Inc., Dublino, CA, USA) e Xephilio® OCT-S1. WF SS-OCT, UWF-OCT, WF-OCTA e UWF-OCTA sono stati acquisiti utilizzando Xephilio® OCT-S1.

Risultati: Abbiamo analizzato 122 lesioni retiniche periferiche, 144 distacco di retina, 329 occhi miopi alti, 37 casi pediatrici, 60 retinopatie vascolari, 15 lesioni coroideali e 90 occhi come follow-up post chirurgia vitreoretinica. L'OCT-S1 è stato esame affidabile e diagnostico per lesioni periferiche, casi pediatrici e di miopia elevata, e ha influenzato significativamente la gestione nel 10% dei casi e il follow-up postoperatorio.

Conclusioni: L'imaging WF e UWF può aiutare nella gestione di diverse malattie vitreoretiniche, diventando uno strumento indispensabile per incrementare qualità e velocità di gestione dei pazienti.

Keywords: lesioni coroideali; miopia elevata; lesioni periferiche; retinoschisi; swept-source optical coherence tomography; distacco di retina; ultrawide-field optical coherence tomography; malattie vitreoretiniche; wide-field optical coherence tomography; wide-field optical coherence tomography angiography.

Introduzione

Ricordate quando arrivarono le prime immagini di tomografia a coerenza ottica (OCT)?

Nessuno credeva che avrebbero portato a informazioni aggiuntive utili rispetto a quanto visibile

in lampada a fessura (LAF). Ora non si può farne a meno e vorremmo idealmente un OCT disponibile accanto ad ogni LAF.

Perché avere la scansione tomografica crea la certezza della normalità rispetto alla lesione,

con una significatività di risultato molto maggiore all'immagine en-face colore offerta anche da LAF con lente a contatto.

Da quando Huang ha pubblicato le prime immagini OCT della retina nel 1991¹, l'OCT è notevolmente progredito negli ultimi tre decenni. Gli strumenti OCT sono stati ampiamente utilizzati in oftalmologia soprattutto dall'introduzione commerciale di SD-OCT nel 2006, che aveva maggiore velocità e sensibilità rispetto al Time Domain² – OCT (TD)-OCT.

In seguito, l'OCT di terza generazione, l'OCT swept-source (SS-OCT), avvalendosi di una ancor maggiore velocità di scansione (100 kHz) e penetrazione dei tessuti, ha consentito per la prima volta l'imaging e la valutazione quantitativa della coroide^{3,4} e del vitreo, insieme ad una migliore penetrazione attraverso la cataratta e altre opacità dei mezzi⁵.

Allo stesso modo, ricordate quando arrivarono le prime immagini di angioOCT?

Nessuno credeva che avrebbero portato davvero informazioni aggiuntive utili rispetto alla angiografia. Eppure ora, dopo anni, abbiamo imparato ad apprezzare la bellezza della immediatezza e della non invasività dell'esame e, al tempo stesso, la quantità di informazioni aggiuntive offerte per la capacità di analizzare per strati la retina e la coroide⁶.

Così come era stato con i primi OCT e poi angio-OCT, la stessa perplessità e sorpresa è arrivata con l'avvento della tecnologia widefield (WF) sia nell'immagine del fondo a colori sia nell'OCT^{7,8}. Siamo ancora nella fase in cui molti colleghi si chiedono forse che ruolo abbia e quali informazioni aggiuntive reali possa dare rispetto a guardare la retina con la lente a contatto panoramica o con gli OCT attualmente disponibili.

Di fatto, usando questa tecnologia nella real-life di routine, abbiamo scoperto come dopo un po' di uso continuativo, non se ne possa più fare a

meno per tutta una serie di vantaggi che vogliamo qui elencare.

Passare da un con campi di visione da 30° a 80° dell'widefield (WF) e poi fino a 130° dell'ultra-wide-field (UWF) sia al colore che in OCT che in angioOCT cambia il modo di affrontare l'analisi del segmento posteriore. [13,14]. Abbiamo imparato ad apprezzare non solo l'importanza della immagine WIDE ma anche della immagine DEEP, ossia la possibilità di valutare nel suo insieme il segmento posteriore dal vitreo alla coroide in tutto il suo spessore, indispensabile ad esempio negli occhi miopi lunghi, nelle patologie legate alla coroide (neoformazioni, pachicoroide), e nello studio del nervo ottico.

Abbiamo, quindi, condotto uno studio mirato a segnalare i vantaggi dell'imaging WF e UWF nella pratica clinica. La strumentazione a nostra disposizione consisteva e consiste tuttora nel retinografo Clarus 500 (Zeiss) che offre colore, autofluorescenza e infrarosso e nell'OCT SS-OCT Xephilio S1 (Canon, Tokyo, Giappone).

L'OCT Xephilio S1 ha una lunghezza d'onda di 1060 nm può acquisire immagini WF-OCTA fino a 23×20 mm con una singola fotografia in un tempo limitato (100.000 A-scan/secondo)

Abbiamo raccolto dati in particolare su:

1. *efficacia di OCT e OCTA WF- e UWF nella valutazione delle malattie vitreoretiniche e coroidali la cui diagnosi non potrebbe essere raggiunta con nessun altro esame clinico o strumentale.*
2. *efficacia nel raggiungere una diagnosi rapida e affidabili in casi difficili come pazienti pediatrici, con miopia elevata, non collaboranti o occhi di pazienti che erano stati recentemente sottoposti a chirurgia vitreoretinica.*

Da Luglio 2020, abbiamo raccolto immagini su circa 4000 occhi.

Lo studio con raccolta di dati, che poi è stato pubblicato, si è concentrato su 768 persone

(358 maschi (46,61%) e 410 femmine (53,39%) per 1472 occhi (735 OD e 737 OS), la cui età media era 59,6 (5-94). Le scansioni sono state acquisite includendo i pazienti viste in un periodo di tempo compreso tra marzo 2021 e dicembre 2021 presso la nostra clinica oculistica (Eyecare Clinic, Brescia, Italia).

Tutti i pazienti sono stati sottoposti a esami oftalmologici di routine insieme a retinografia del fondo oculare a colori WF e ultra-widefield (UWF) con Clarus 500™, (Carl Zeiss Meditec, Inc, Dublino, CA, USA) e Xephilio® OCT-S1. WF SS-OCT, UWF-OCT, WF-OCTA e UWF-OCTA sono stati acquisiti utilizzando Xephilio® OCT-S1.

Tutti i pazienti sono stati studiati utilizzando dodici modelli di scansione radiale in sezione trasversale da 23 mm ad acquisizione singola a intervalli di 15°. La lunghezza della linea di scansione era di 23 mm in direzione orizzontale e 20 mm in direzione verticale e la profondità di scansione era di 5,3 mm. Sono state ottenute scansioni trasversali e lunghe scansioni radiali centrate sulla fovea e sul punto medio tra l'equatore e la retina periferica.

Le scansioni della mappa sono state eseguite con 256 singole scansioni orizzontali nella regione di interesse.

L'UWF-OCT raggiunge i 31 mm e un angolo di visione di 110°. La sorgente luminosa a 1060 nm consente al segnale di penetrare nella retina, nella coroide e nella sclera con una profondità di scansione di 5,3 mm. La gamma di messa a fuoco va da -20 a +15 diottrie. Le immagini possono essere

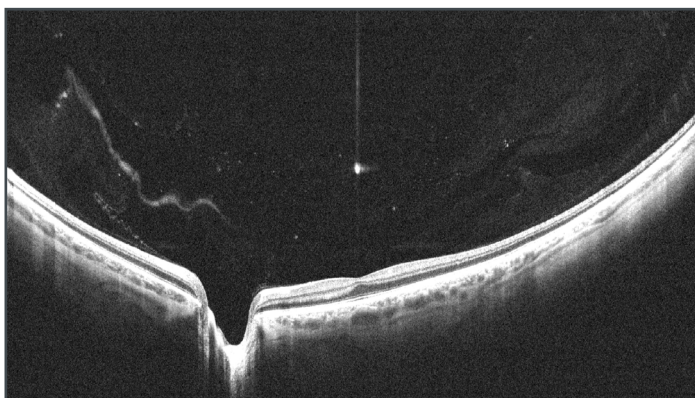


Figura 1 - OCT WF mostra il profilo di retina coroide sclera e il nervo ottico. Il vitreo appare completamente adeso e contiene opacità a forma disomogenea filiformi o puntiformi compatibili con i corpi mobili riferiti dal Paziente

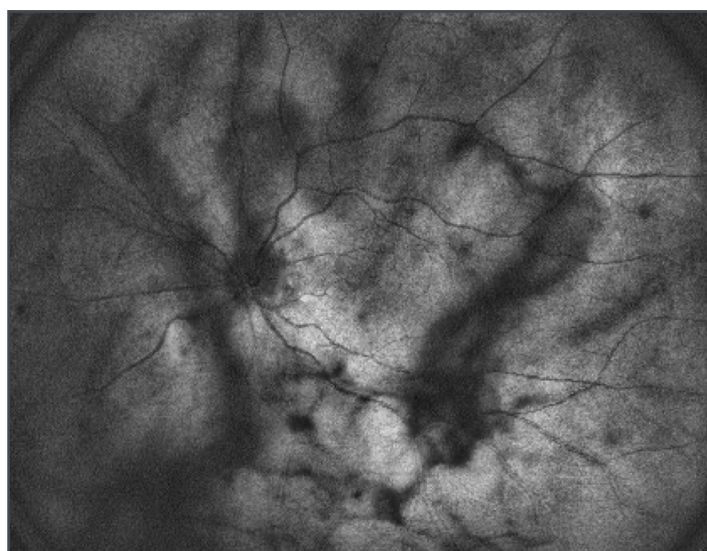


Figura 2 - Immagine SLO ottenuta dall'OCT. L'immagine enface mostra il fondo oculare con sovrapposizione di opacità a forma disomogenea filiformi o puntiformi compatibili con i corpi mobili riferiti dal Paziente.

acquisite con un diametro della pupilla di 2,5 mm. Le immagini WF-OCTA sono state ottenute scansionando aree di diverse dimensioni che andavano da piccole aree (3 x 3 mm, 10°) ad aree molto grandi (23 x 20 mm, 80°). Un UWF-OCTA è stato ottenuto raccogliendo diverse immagini e creando un mosaico di 31 x 27 mm (110°). L'immagine del fondo oculare Clarus 500™ è stata acquisita da un cSLO con ottica confocale parziale. Una singola immagine e due immagini del fondo oculare sono state registrate da

due diversi angoli visivi orizzontali utilizzando una luce di fissazione interna. Queste due immagini sono state unite automaticamente per creare un'immagine di montaggio WF/UWF. L'immagine confocale Xephilio® OCT-S1 (Scanning Laser Ophthalmoscope, SLO: 780 nm) è stata ottenuta insieme a ciascun esame OCT. L'immagine di proiezione, basata sulla scansione OCT, è stata ottenuta dalla raccolta di tutti gli A-scan e dalla riflettività dei vari strati.

Di seguito vengono elencati i nostri commenti per gruppi di condizione oculare rilevata

Corpi mobili e distacco posteriore di vitreo

I corpi mobili sono stati rilevati come immagini iper-riflettenti con modelli non omogenei su OCT (Fig. 1) e come ombre scure sull'immagine WF-SLO (Fig. 2)⁹. Su 644 occhi con corpi mobili, solo 131 riferivano sintomi. L'OCT WF ha permesso di diagnosticare un distacco posteriore di vitreo (DPV) completo in 571 occhi (39%) (Fig. 3), un DPV parziale, distaccato dalla macula o dalla papilla, (Fig. 4) in 69 occhi (5%) e nessun DPV in 560 occhi (38%). La cavità vitrea appariva omogenea e otticamente vuota in 272 (18%) occhi vitrectomizzati (Fig. 5).

Nonostante sia facilmente diagnosticato con l'ecografia, il L'OCT WF può aiutare a rilevare il DPV in meno tempo e con maggior certezza rispetto agli ultrasuoni. Inoltre, l'ecografia oculare richiede pazienti più cooperanti e operatori qualificati poiché potrebbe essere difficile differenziare un distacco retinico da quello vitreale a seconda dell'angolo di visualizzazione. È inoltre estremamente utile analizzare simulta-

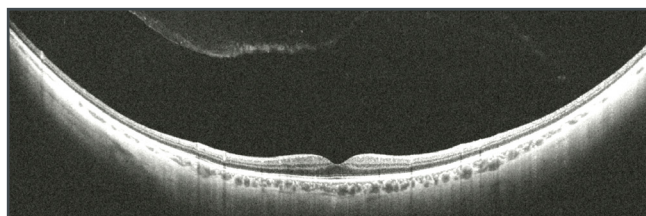


Figura 3 - OCT WF mostra il profilo di retina coroide sclera normali. Il vitreo appare completamente staccato in posizione anteriorizzata.

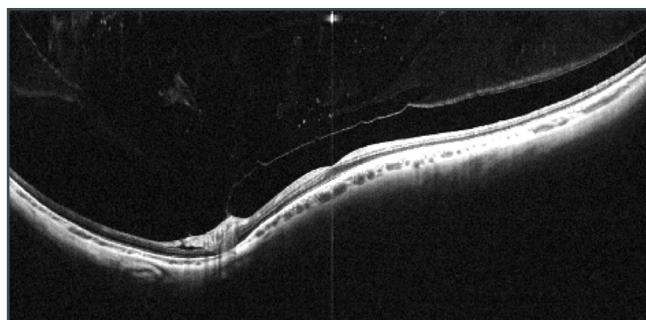


Figura 4 - OCT WF mostra il profilo di retina coroide sclera normali. Il vitreo appare staccato in posizione anteriorizzata ma ancora adeso alla papilla. Il vitreo contiene opacità a forma disomogenea filiformi o puntiformi compatibili con i corpi mobili riferiti dal Paziente.

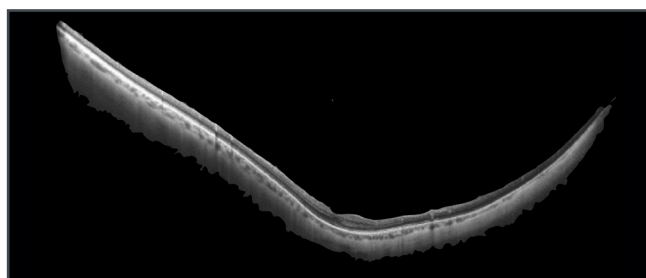


Figura 5 - OCT WF mostra il profilo di retina coroide sclera normali. La camera vitrea appare otticamente vuota perché il vitreo è stato rimosso da vitrectomia.

neamente la presenza assenza del distacco di vitreo in relazione a dettagli precisi visibili sulla retina periferica. Significativo è stato rilevare che il DPV era presente solo nel 66% dei pazienti con corpi mobili sintomatici, mentre molti pazienti con corpi mobili avevano il vitreo totalmente o parzialmente adeso (Fig. 1, 4).

Pertanto, possiamo concludere che la diagnosi di DPV è sistematicamente sovrastimata con l'esame del fondo oculare standard in presenza di corpi mobili vitreali.

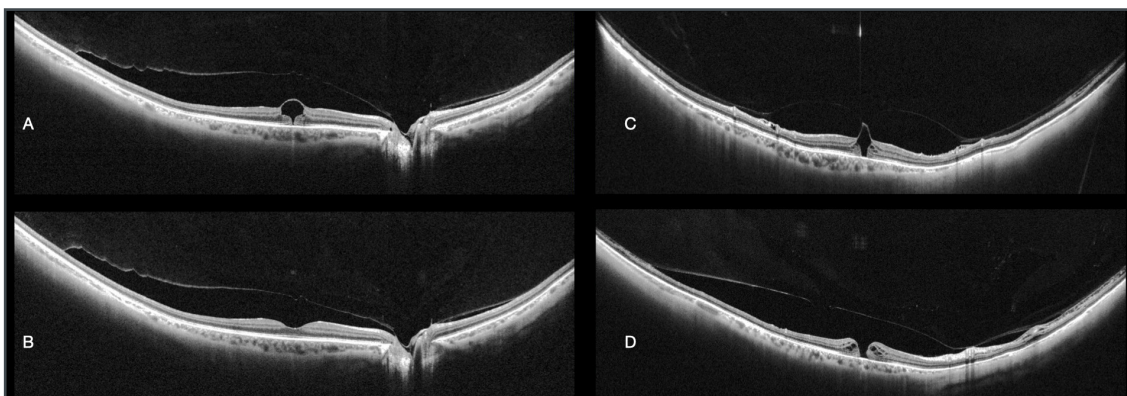


Figura 6 - OCT WF mostra il profilo di retina coroide sclera.

- Il vitreo appare staccato dalla macula e adeso alla papilla. È visibile un foro parziale esterno con mantenimento di continuità della retina interna, causato verosimilmente da una anomala adesione vitreofoveale già rilasciata.
- Paziente mostrato in A. Il vitreo appare staccato dalla macula e adeso alla papilla. Il profilo foveale è completamente restaurato a distanza di 2 mesi dall'OCT precedente.
- Altro caso. Il vitreo appare in via di separazione dalla retina ma ancora adeso alla fovea e alla papilla. È visibile un foro parziale esterno con mantenimento di continuità della retina interna, causato verosimilmente da una anomala adesione vitreofoveale già rilasciata.
- Stesso caso mostrato nella figura C. Il vitreo appare staccato dalla macula e adeso alla papilla. È visibile un foro totale, causato da una anomala adesione vitreofoveale rilasciata.

DPV anomalo

OCT-S1 ha rilevato la posizione e l'estensione delle aderenze e delle trazioni anomale vitreoretiniche, in tutte quelle condizioni che hanno portato a lesioni maculari come conseguenza di un DPV anomalo (Fig. 6).

OPACITÀ VITREALI E CELLULARITÀ

Emovitreo

Le scansioni L'OCT WF sono state ottenute in 11 occhi affetti da emovitreo di diversa densità. Non è stato possibile ispezionare completamente il fondo oculare mediante biomicroscopia con LAF né con retinografia in nessuno dei casi. La cellularità derivata dal sangue è stata vista in OCT come punti multipli e aggregati ed è stato possibile

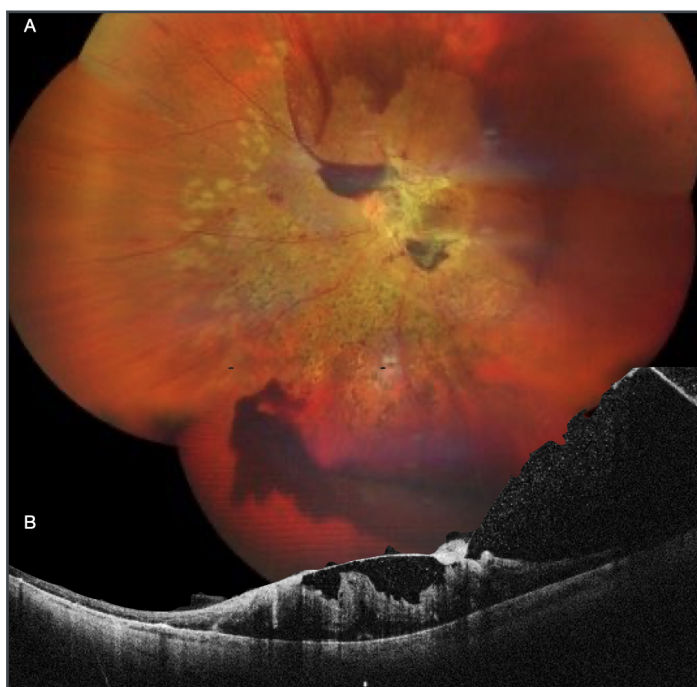


Figura 7

- Retinografia panoramica che mostra una grave retinopatia diabetica parzialmente laser trattata con emovitreo, emorragie preretiniche e intraretiniche, membrane fibrovascolari maculari.
- OCT WF attraverso la macula dal nasale inferiore al temporale superiore. È possibile osservare il sangue come sostanza iperriflettente che si appoggia alla retina, la quale si evidenzia accollata. Si notano inoltre le pieghe retiniche e la trazione indotta dal vitreo adeso e dalle membrane fibrovascolari. La ricostruzione dei dettagli è molto ricca nonostante le opacità nel vitreo.

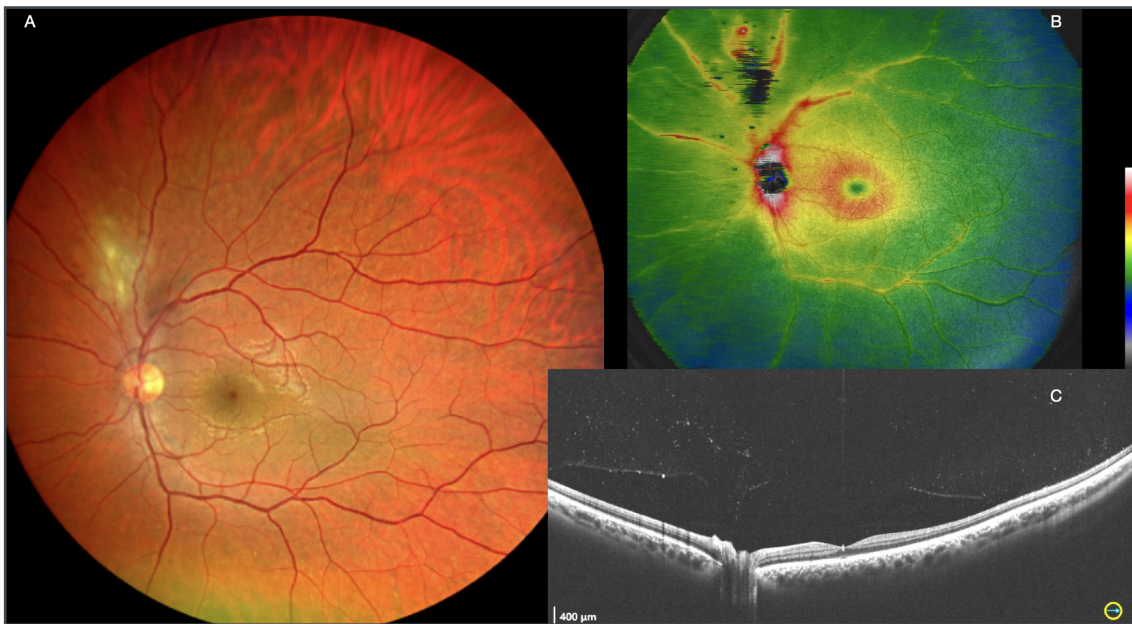


Figura 8 - Retinite da Toxoplasmosi.

- Retinografia panoramica WF che mostra un focoloia di retinite superiore alla papilla. Il visus è 9-10\10.
- OCT WF. La mappa degli spessori mostra un aumento di spessore del tessuto retinico, lieve in macula e significativo nel settore lesionale.
- OCT WF B scan passante attraverso la papilla e la macula. Il profilo di retina corioide e sclera è nei limiti di norma. Il vitreo è staccato dal polo posteriore e mostra una fine cellularità, più concentrata sopra alla papilla.

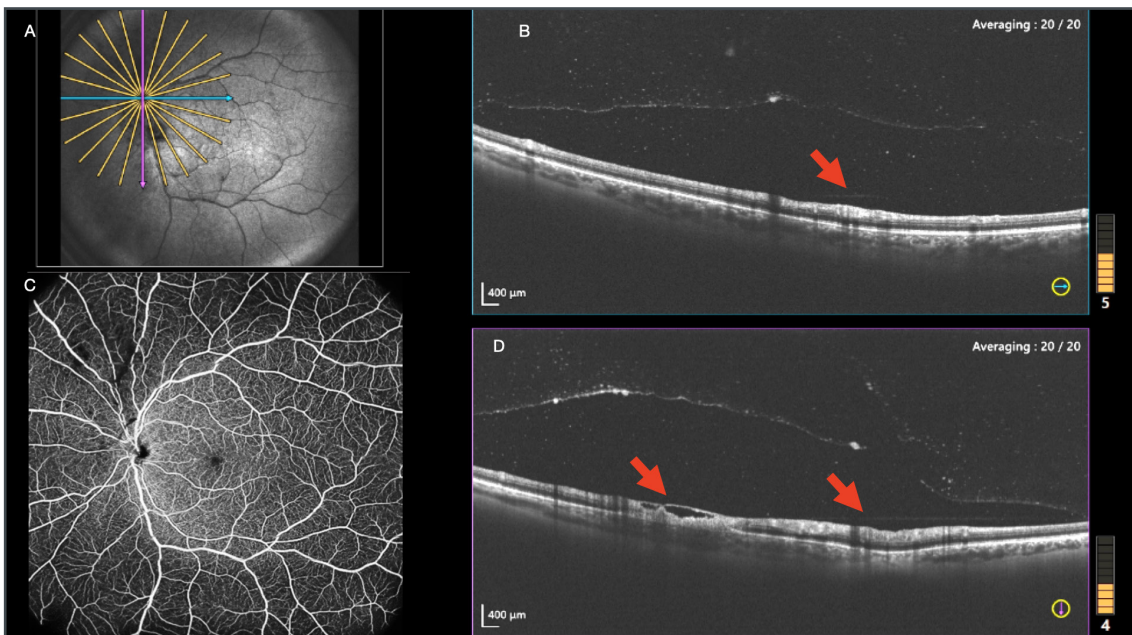


Figura 9 - Retinite da Toxoplasmosi (stesso caso della Fig. 8).

- OCT WF SLO. L'immagine mostra il livello della scansione B-scan blu, orizzontale (B), e rosa verticale (D).
- OCT WF B scan passante attraverso la lesione. La segmentazione della retina è alterata solo in corrispondenza della lesione (freccia). Il vitreo è adeso sopra la lesione e ricco di cellularità fine.
- AngioOCT WF, che appare normale a livello dello strato dei capillari retinici superficiali. Si notano opacità prelesionali.
- OCT WF B scan passante attraverso la lesione. La segmentazione della retina è alterata solo in corrispondenza della lesione (freccia). Il vitreo è adeso sopra la lesione e ricco di cellularità fine.

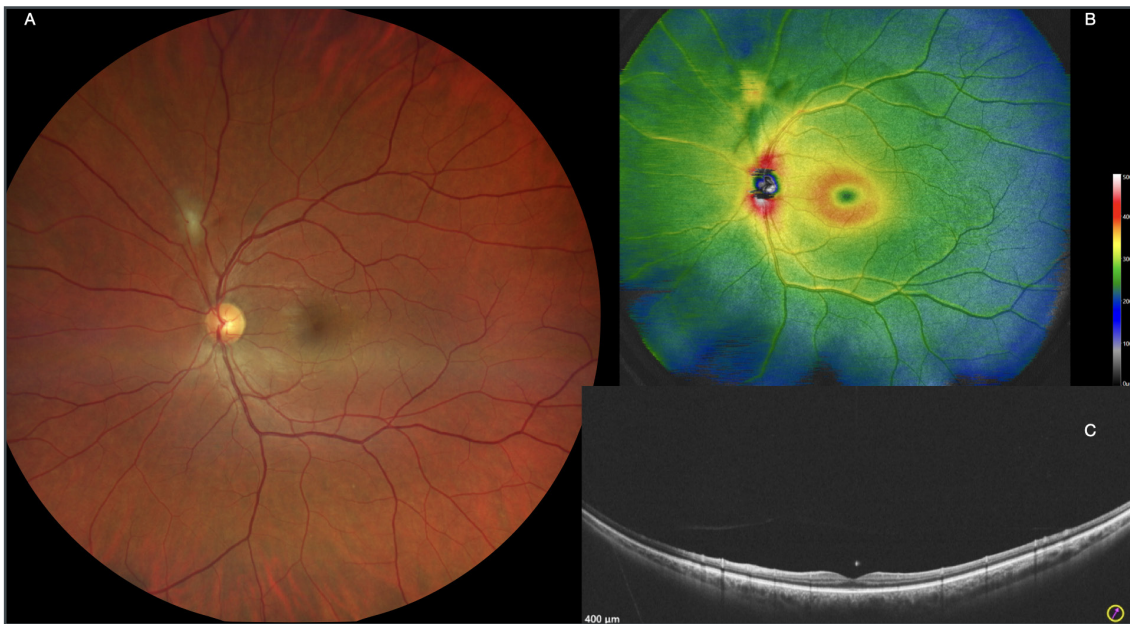


Figura 10 - Retinite da Toxoplasmosi (stesso caso della Fig 8), 3 settimane dopo trattamento.

- Retinografia panoramica WF che mostra la riduzione del focolo di retinite superiore alla papilla. Il visus è 10\10.
- OCT WF. La mappa mostra la riduzione degli spessori del tessuto retinico sia in macula e nel settore lesionale.
- OCT WF B scan passante attraverso la macula. Il profilo retina corioide e sclera è nei limiti di norma. Il vitreo è pulito e si nota l'assenza di cellularità.

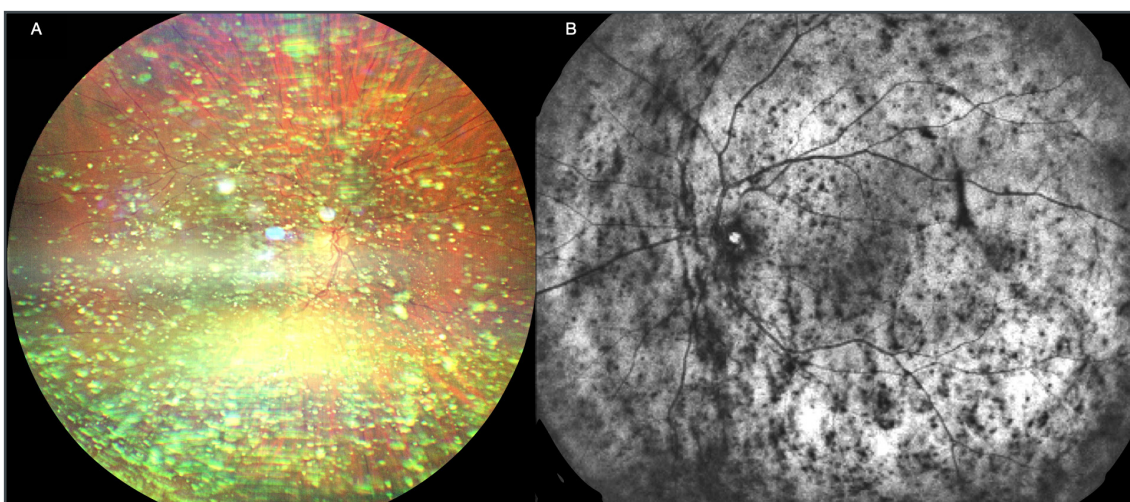


Figura 11 - Caso di lalosi Asteroide. Paziente asintomatico e con visus di 10\10.

- Retinografia WF. La retina è poco visibile e si intuisce accollata ma non se ne apprezzano i dettagli. La lalosi asteroide (IA) appare come ammasso di corpuscoli biancastri di grandezza disomogenea diffusi in camera vitrea.
- OCT immagine SLO WF. Anche da questa immagine la retina si intuisce come accollata. Si notano in modo ancor più evidente i corpi mobili neri diffusi in tutta la camera vitrea.

ottenere qualche scansione di parte della retina (Fig. 7) nonostante l'emovitreo.

Uveite

In 5 occhi con diagnosi di uveite, si è riusciti ad ottenere una immagine almeno qualitativa, ma

non esattamente quantitativa, della presenza della cellularità (Fig. 8, 9), tramite OCT WF, permettendo un giudizio durante il follow up sulle sue modificazioni (almeno in forma di giudizio "migliorata\peggiorata") come segno di efficacia della terapia o del decorso spontaneo (Fig. 10).

La forma e dimensione delle singole particelle iperriflettenti risulta simile sia nella cellularità secondaria ad uveite che in quella causata da emoviteo.

Ialosi asteroide

Una diagnosi di ialosi asteroide (IA) è stata fatta in 6 occhi. La retinografia WF (Fig. 11a), l'immagine SLO (Fig. 11b) e l'OCT WF (Fig. 12) hanno rilevato queste anomalie nel vitreo come punti iperriflettenti molto densi e più grandi rispetto a quelli della cellularità di origine infiammatoria e ematica.

Lesioni periferiche

Le lesioni periferiche della retina vanno ricercate tramite tecnica UltraWideField (Fig. 13). L'OCT UWF è stato acquisito in 311 occhi (21%) nel gruppo di studio pubblicato. In questo sottogruppo, il 39% presentava lesioni periferiche e il 31% di esse non era visibile alla biomicroscopia con LAF e lente a contatto o alla retinografia WF (Fig. 13, 14).

Laddove una scansione radiale centrale da 23 mm richiede meno di 10 secondi, un OCT UWF con una scansione raster completa di 8 aree periferiche richiede all'incirca 10 minuti.

Distacco di retina e retinoschisi

In tutti gli occhi con distacco retinico regmatogeno, l'OCT WF e UWF hanno mostrato la posizione e l'estensione del distacco, la posizione delle rotture retiniche e la presenza di membrane preretiniche.

Inoltre, l'imaging retinico periferico aiuta a discriminare aree limitate di retinoschisi in un

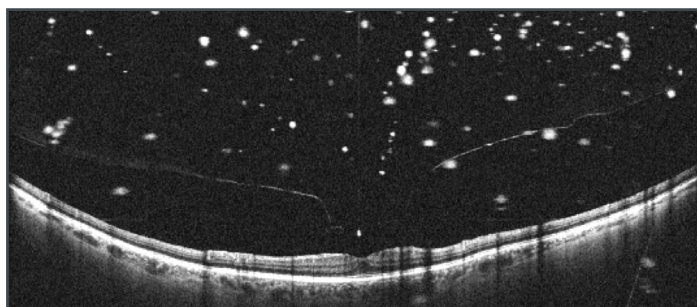


Figura 12 - OCT WF B scan Profilo retinico lievemente modificato in fovea che appare lievemente stirata in avanti per l'adesione focale con il vitreo. Cellularità grossolana e diffusa in camera vitrea compatibile con IA.

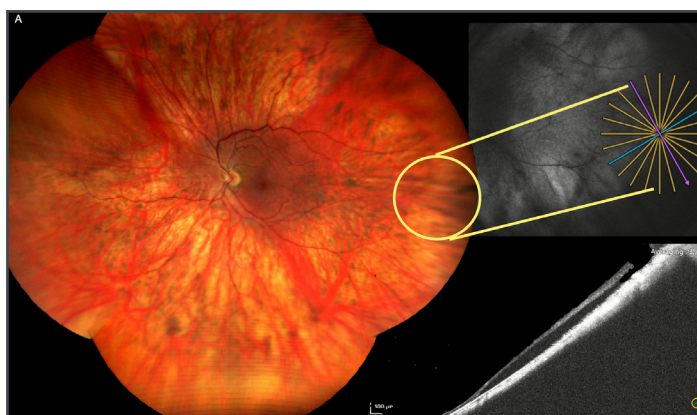

Figura 13
a) Retinografia UWF in apparenza normale.
b) OCT immagine SLO WF mostra il particolare di retina in studio.
c) OCT B scan UWF dettaglio periferico. Dopo studio OCT distribuito su tutta la retina, si scopre un distacco di retina localizzato temporale determinato da foro retinico. Né il distacco né il foro sono visibili in altra modalità e nemmeno con lente a contatto in biomicroscopia.

numero elevato di occhi, nella diagnosi differenziale tra distacco di retina e retinoschisi e a valutare ulteriormente la posizione delle rotture interne o esterne nella retinoschisi (Fig. 15,16). L'analisi preoperatoria della retina staccata porta informazioni utili nel follow up postoperatorio, nel giudicare le eventuali modificazioni di tessuto pre e post chirurgia così come l'entità di recupero anatomico e funzionale di diverse tecniche chirurgiche.

Miopia elevata

La tecnologia WF e UWF consente di visualizzare in modo ottimale gli occhi miopi elevati (lun-

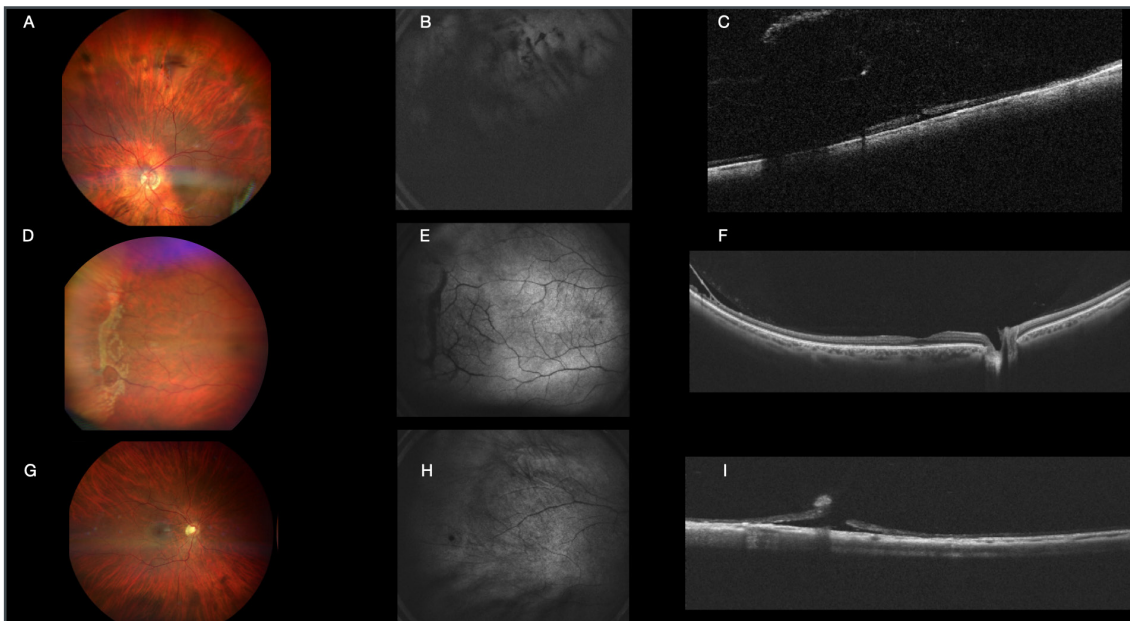


Figura 14 - Lesioni retiniche periferiche.

- a) Retinografia WF della retina superiore. La retina è accollata. Sono presenti residui di emovitreo.
- b) SLO dello stesso occhio nello stesso quadrante. Poco informativo.
- c) OCT B-scan UWF. Evidenzia un foro retinico in corrispondenza di una delle opacità vitreali.
- d) Retinografia WF della retina temporale. La retina è accollata. Sono presenti rotture retiniche esterne di una zona di retinoschisi intuiva alla retinografia e confermata in OCT. In questa immagine le rotture retiniche esterne sono state circondate da laser.
- e) SLO dello stesso occhio nello stesso quadrante. Poco informativo. Conferma la retinoschisi che appare come zona più scura e con vasi retinici congesti. Le rotture del foglietto esterno sono in evidenza con bordo scuro.
- f) OCT B-scan WF. Evidenzia sul lato temporale la schisi retinica. Il vitreo è completamente adeso.
- g) Retinografia WF della retina posteriore. La retina è accollata e apparentemente senza lesioni.
- h) SLO dello stesso occhio nello stesso quadrante. Poco informativo. Conferma la retinoschisi che appare come zona più scura e con vasi retinici congesti. Le rotture del foglietto esterno sono in evidenza con bordo scuro.
- i) OCT B-scan WF. Evidenzia sul lato temporale la schisi retinica. Il vitreo è completamente adeso.

ghezza assiale $\geq 26,5$ mm), la cui parete oculare irregolare e il profilo dello stafiloma sono spesso difficilmente visualizzabili con gli esami standard (Fig. 17).

L'OCT WF e UWF sono in grado di rilevare la presenza, la profondità e la circonferenza dello stafiloma posteriore tramite B-scan e ricostruzione di mappe 3D. La circonferenza dello stafiloma si visualizza bene in particolare con la projection image dove appare come anello scuro (Fig. 17).

La maculopatia miopica trattiva (MTM) è sta-

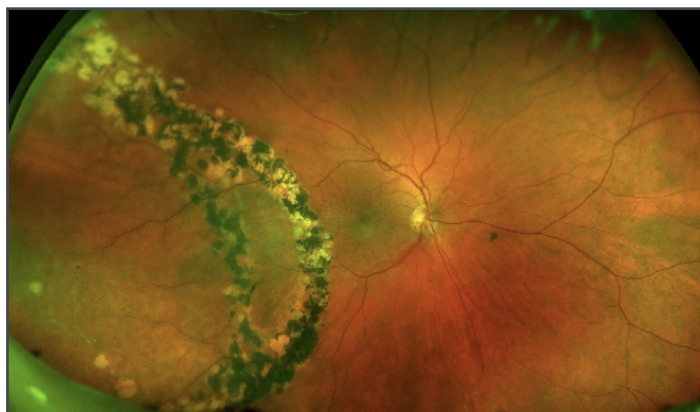

Figura 15 - Retinografia UWF. Retinoschisi e distacco di retina con trattamento laser attorno alle rotture del foglietto esterno eseguito 10 anni prima.

ta diagnosticata nel 28% degli occhi con miopia alta e lo stadio è stato identificato in base

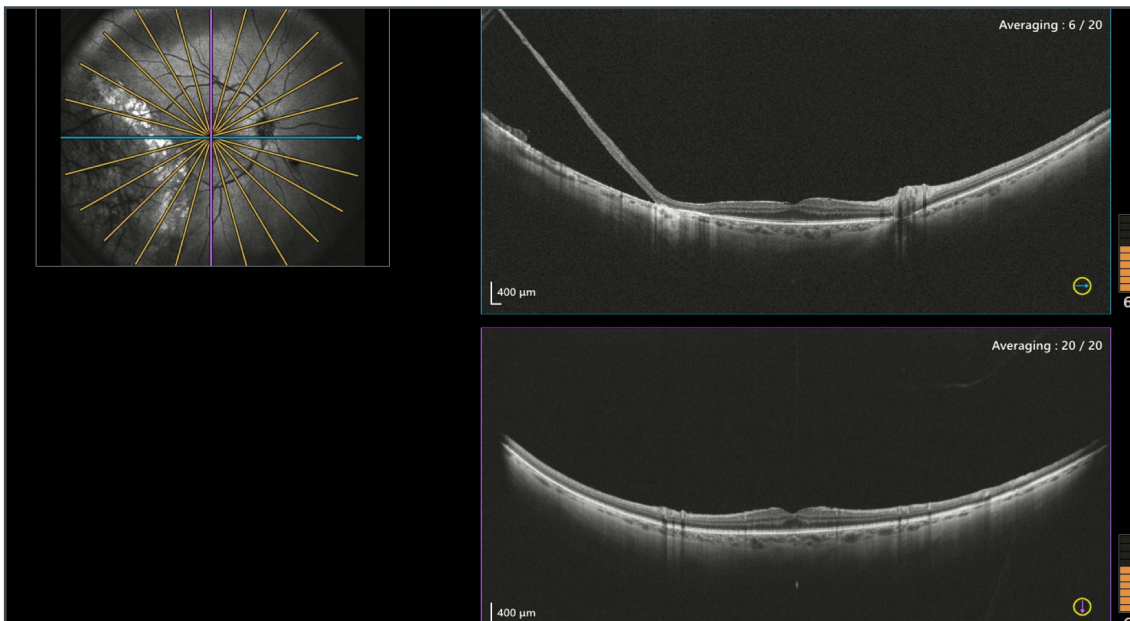


Figura 16 - OCT WF B scan. La scansione orizzontale mostra nel temporale la bolla di sollevamento retinico con un tratto di corioide scoperta, in corrispondenza della rottura del foglietto retinico esterno, e più temporalmente la retina esterna residua, a testimonianza della combinazione di schisi e distacco. Si nota il segno del trattamento laser eseguito 10 anni prima attorno alle rotture del foglietto esterno, visibile come iperreflettività della corioide al bordo del distacco. La scansione verticale è normale tranne che per la presenza di una modesta membrana epiretinica.

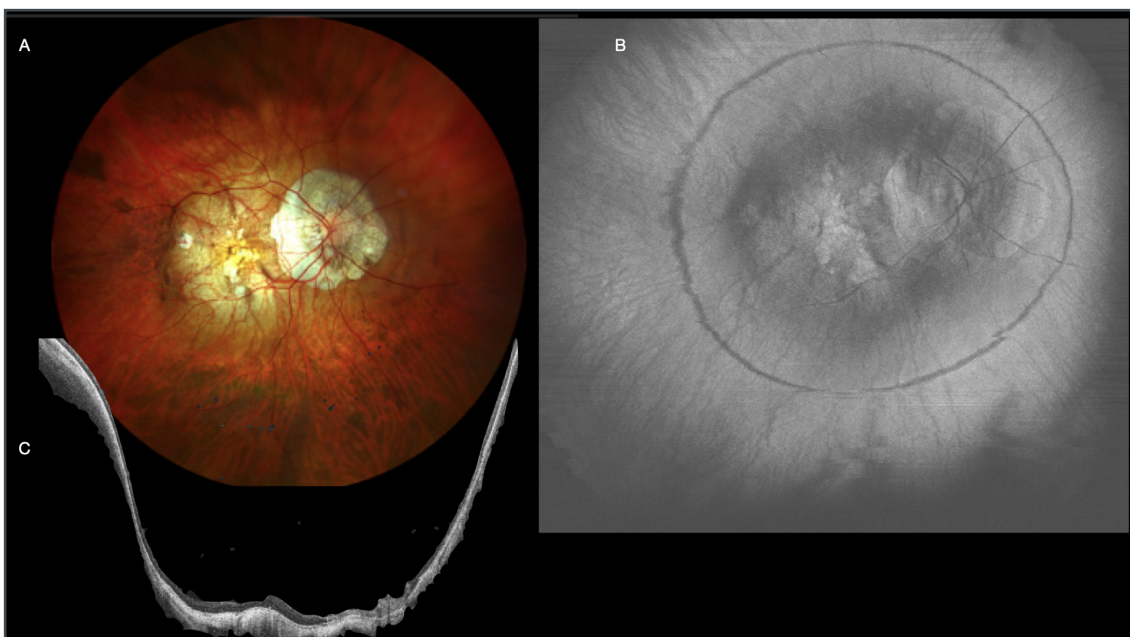


Figura 17 - Miopia patologica.

- Retinografia WF di un caso di miopia patologica categoria 3 con zone di atrofia attorno alla papilla e al polo posteriore. Si intuisce la presenza di uno stafiloma di tipo I coinvolgente papilla e macula, secondo la classificazione di Curtin e internazionale.
- OCT WF projection image. Su questa immagine si nota molto bene l'anello che disegna il cambio di curvatura da dove parte lo stafiloma.
- OCT WF B scan. L'immagine mostra il completo profilo retino-corioide-sclera in tutta la sua larghezza e profondità. Questa Paziente era già stata trattata con piombaggio maculare per un distacco maculare con foro. Visus postoperatorio 6\10.

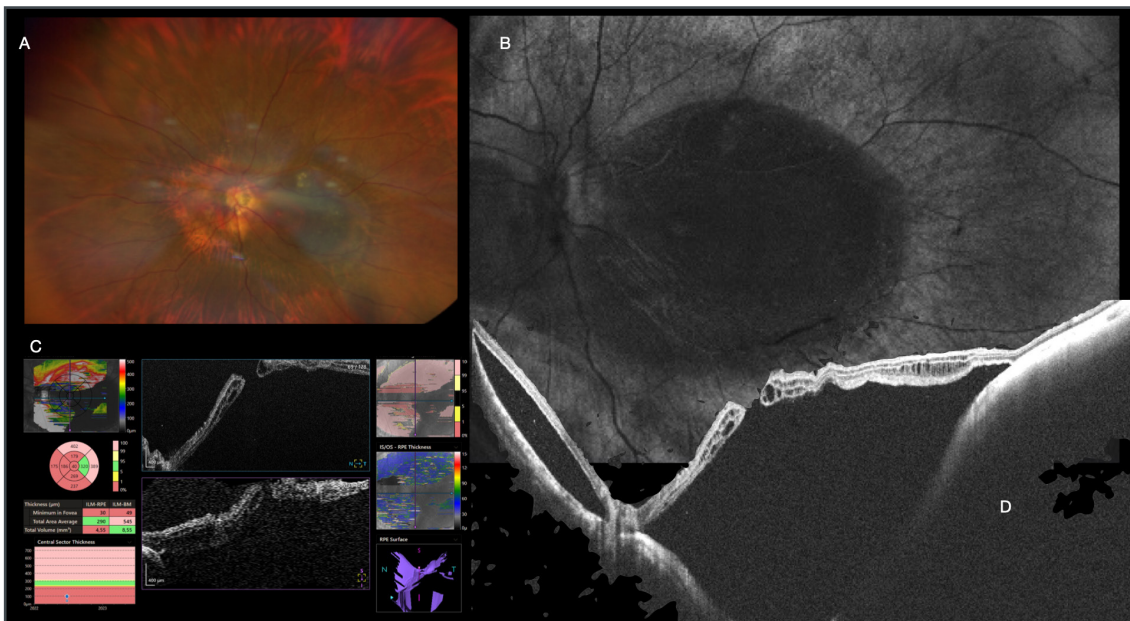


Figura 18 - Miopia patologica.

- Retinografia WF di un caso di miopia patologica categoria 1 con zone di atrofia attorno alla papilla ma con polo posteriore a pigmentazione ben conservata. Si intuisce la presenza di uno stafiloma di tipo I coinvolgente papilla e macula, secondo la classificazione di Curtin e internazionale e di un sollevamento retinico maculare.
- OCT WF SLO. Su questa immagine si nota molto bene l'area di sollevamento retinico che appare grigio scuro.
- Autofluorescenza WF mostra la zona di distacco retinico.
- OCT WF B scan. L'immagine mostra il completo profilo retino-coroide-sclera in tutta la sua larghezza e profondità. È presente un profondo distacco maculare con foro maculare non altrimenti ben visibile. Il distacco si sta estendendo alla parte nasale dello stafiloma. Visus preoperatorio 1\20.

all'MTM Staging System (MSS). Se è vero che si potrebbe pensare che per diagnosticare la MTM basti un OCT standard dato che si tratta di analizzare la macula, di fatto anche in questa patologia l'OCT WF è più utile non tanto per la larghezza ma soprattutto per la profondità della scansione. Accade spesso che un distacco di macula, con o senza foro maculare, non sia completamente visibile in OCT standard proprio per la profondità dello stafiloma (Fig. 18). Con OCT WF è invece sempre visibile l'intero profilo sia della sclera che della retina staccata ed è sempre possibile discriminare se è presente anche un foro maculare (Fig. 18, 19).

La risonanza magnetica 3D potrebbe essere uno strumento eccellente per una migliore comprensione della profondità e forma dello stafiloma nella miopia elevata, ma non abbastanza pratico nella routine clinica di un centro oculistico, sia

per quanto riguarda l'elevato costo della stessa sia per la difficoltà organizzativa.

Anche secondo la letteratura, la tecnologia wide-field aiuta a fornire dettagli sulle lesioni retiniche periferiche anche nelle malattie "prettamente maculari" quali MTM, favorendo così un quadro globale dell'occhio miope^{10,11}.

Lesioni coroideali

L'approccio multimodale con retinografia, autofluorescenza, infrarosso, OCT OCTA WF e UWF possono rappresentare uno strumento aggiuntivo nella gestione delle lesioni coroideali (Fig. 20). Sebbene l'ecografia e l'oftalmoscopia clinica rappresentino ancora il gold standard nella rilevazione dei tumori oculari, l'OCT e l'OCTA, grazie allo studio non solo del WIDEfield ma anche del DEEPfield (DF), sta svolgendo un ruolo sempre più importante nella visualizzazione delle lesioni

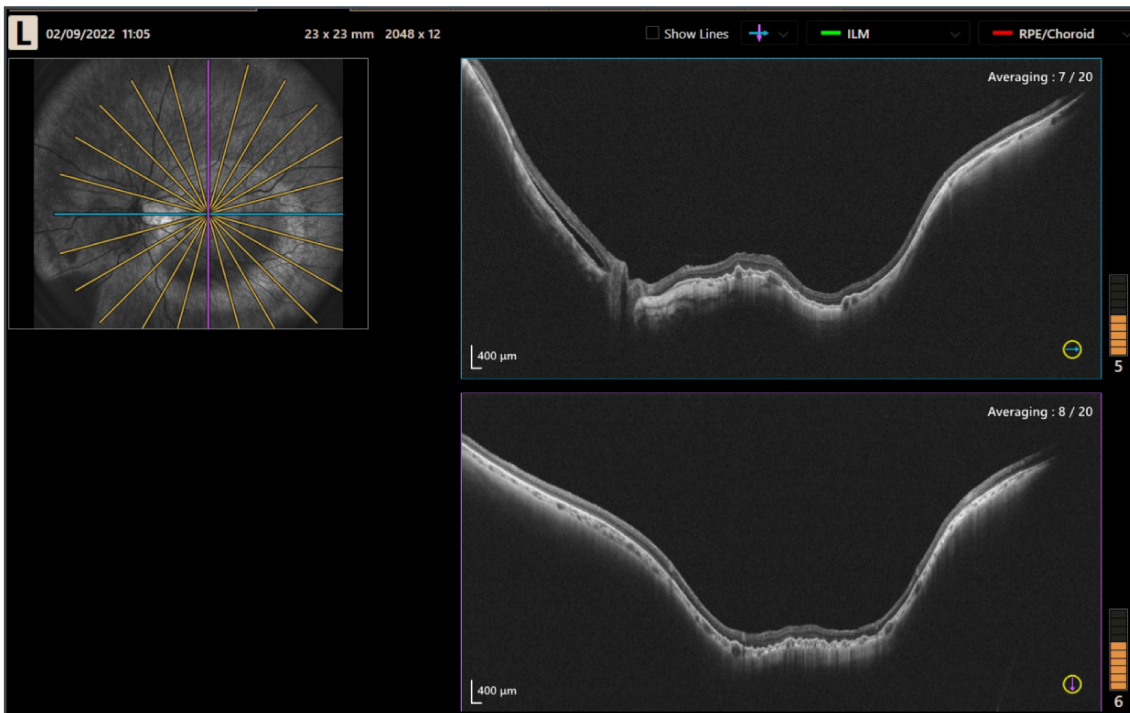


Figura 19 - Miopia patologica post piombaggio maculare.

a) OCT WF B scan. Caso precedente per mostrare lo stato post-operatorio. La Paziente è stata trattata solo con piombaggio maculare.

coroideali, così come nel monitoraggio e nel follow up post trattamento. E' inoltre molto significativa la somma di informazioni veloci che si riesce a dare al Paziente già alla prima visita avendo a disposizione tutti questi esami. L'OCT WF può rilevare le lesioni coroideali e offre informazioni sulla dimensione, la forma, la distanza dal nervo ottico e dalla macula e l'influenza della lesione coroideale sulla coriocapillare e sulla coroide. L'OCTA WF ha mostrato varianti di vascolarizzazione, densa nel melanoma e densa e lobulata nell'emangioma coroideale o assente nel nevo benigno e nel granuloma tubercolare. L'immagine SLO appare scura nel melanoma e nell'emangioma, grigio chiaro, simile all'ombra del tessuto circostante nel granuloma, e più chiara del tessuto circostante nei nevi benigni.

Lesioni del nervo ottico

Oltre all'analisi della struttura della macula, le immagini DF ci permettono di visualizzare ano-

malie del nervo ottico e distacchi retinici secondari ad esso.

Le drusen del nervo ottico (OND) sono visualizzate come lesioni ovoidali multiple a bassa riflettività con bordi iperriflettenti situati nella testa del nervo ottico (Fig. 21).

L'optic pit appare come un'escavazione tubolare nel nervo ottico ed è possibile visualizzare il distacco retinico secondario nella stessa singola scansione grazie all'ampiezza del WF pari a 23x20mm.

È possibile, infine, osservare l'erniazione del tessuto retinico nell'area del nervo ottico in presenza di coloboma.

Situazioni complesse

Come sappiamo, talvolta durante la nostra pratica clinica quotidiana, ci si presentano casi complessi.

Pazienti pediatrici, miopi elevati o semplicemente pazienti poco collaboranti per età o scarsa

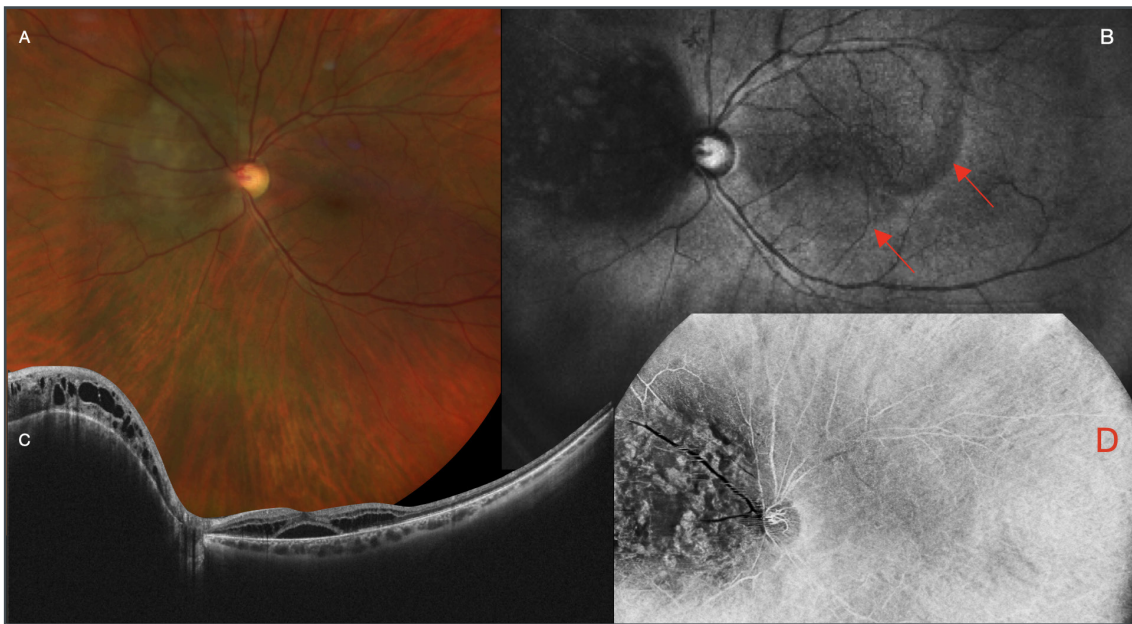


Figura 20 - Angioma coroideale.

- a) Retinografia WF che mostra la lesione coroideale elevata sul piano retinico e pigmentata.
- b) OCT WF SLO mostra la lesione più scura con lobulazioni più chiare all'interno.
- c) OCT WF B-scan evidenzia molto bene l'elevazione della lesione e il liquido intra e sottoretinico in macula e intraretinico sopra la lesione.
- d) OCTA WF dello strato coroideale mostra le lobulazioni della vascolarizzazione dentro l'angioma.

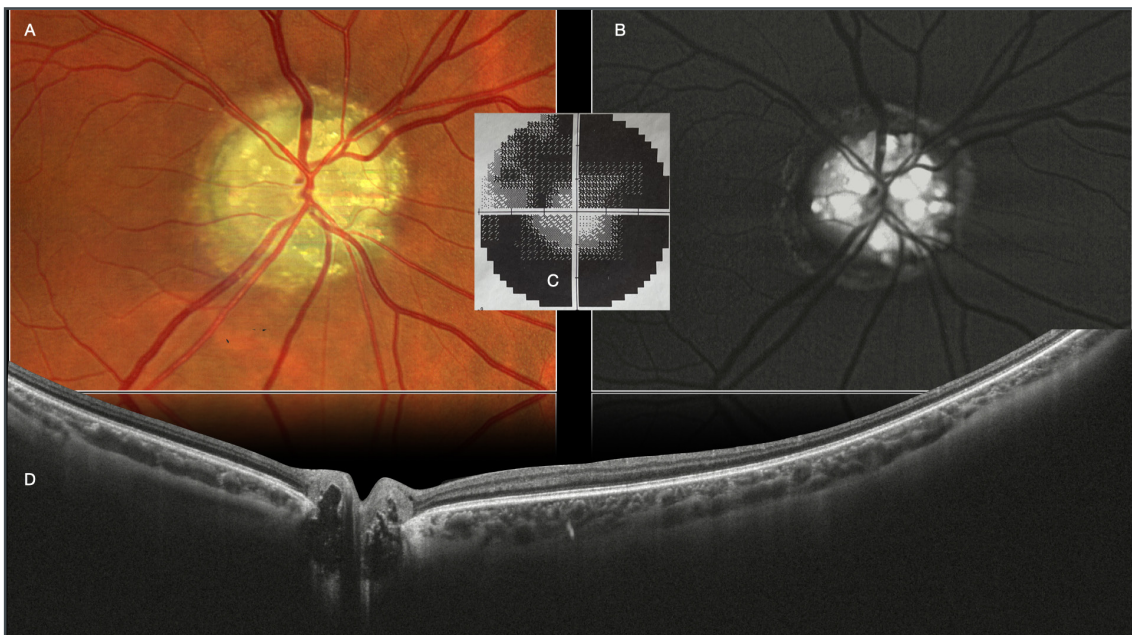


Figura 21 - Drusen del nervo ottico.

- a) Retinografia particolare sul nervo ottico per mostrare le drusen.
- b) Autofluorescenza del nervo ottico che ben evidenzia le lesioni iperautofluorescenti.
- c) Campo visivo tubulare della Paziente che era del tutto asintomatica e con visus di 10\10. Era venuta per visita di controllo periodica.
- d) OCT WF B-scan in tal caso utile non per la larghezza ma per la profondità di scansione. Le drusen appaiono come vuoto e iporiflettenti, con contorno iperriflettente.

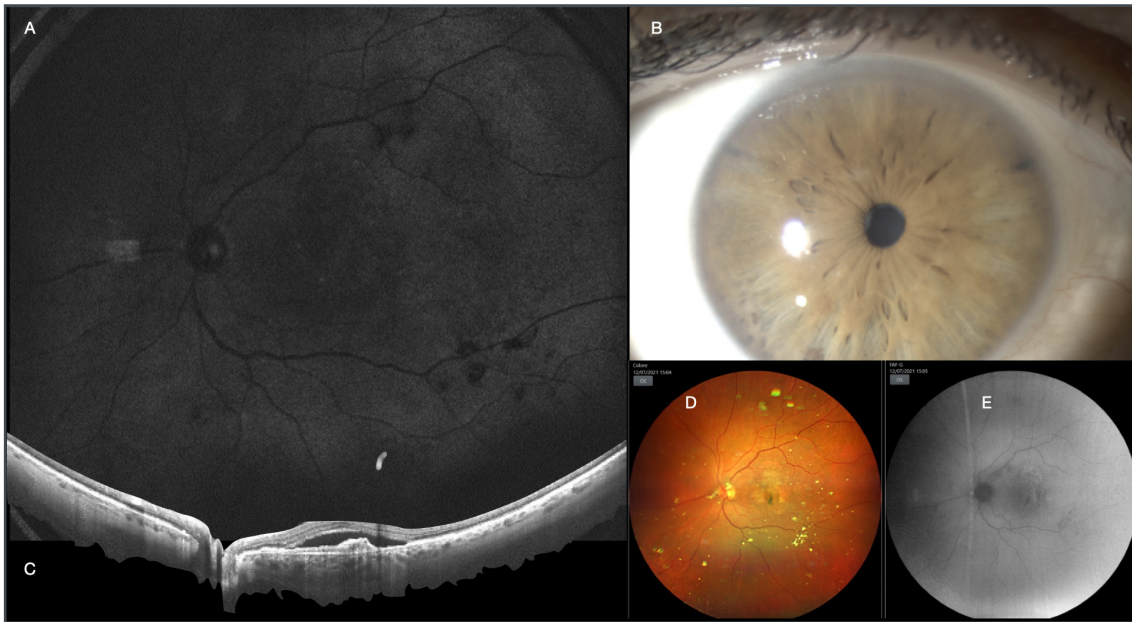

Figura 22 - Caso di paziente affetto da AMD e miosi stretta.

- OCT WF SLO mostra l'immagine di tutto il fondo oculare nonostante la miosi.
- Foto alla lampada a fessura per mostrare la miosi non migliorabile.
- OCT WF B-scan mostra il sollevamento maculare e la membrana neovascolare nonostante la miosi.
- Retinografia WF mostra l'immagine di tutto il fondo oculare nonostante la miosi. Presenti anche reperti compatibili con IA.
- Autofluorescenza WF mostra l'immagine di tutto il fondo e le alterazioni di fluorescenza compatibili con la maculopatia.

compliance (i.e. disabilità) o patologia oculare (i.e. cataratta, nistagmo).

Anche in questi casi, può venire in nostro aiuto la tecnologia WF, poiché il tempo di acquisizione è breve (100,000 A scan/sec) e la dimensione minima della pupilla richiesta per una scansione della retina centrale è di 2,5 mm.

Miosi

L'OCT WF ha ispezionato la periferia in tutti gli occhi che non potevano essere dilatati a causa di ridotta camera anteriore, allergia ai midriatici, sinechie posteriori e pazienti che rifiutavano la dilatazione (Fig. 22).

Opacità dei mezzi diottrici

Scansioni WF sono state ottenute in 10 occhi con opacità corneali e 20 occhi con opacità del cristallino, come cataratta, opacità della IOL o opacità della capsula posteriore (Fig. 23).

Indipendentemente dal grado o posizione dell'opacità, è stato possibile acquisire e quindi analizzare la retina centrale attraverso scansioni radiali 23x20. Nei casi in cui la cataratta fosse troppo avanzata, è stato necessario muoversi mediante joystick per ottenere la miglior immagine possibile, utilizzando, inoltre, le regolazioni di C-gate e SLO/OCT focus.

Casi pediatrici

All'interno della nostra casistica, abbiamo potuto analizzare anche 37 occhi di piccoli pazienti, tutti con un'età inferiore ai 18 anni, 20 di questi sono di bambini che hanno meno di 10 anni.

Anche in questo caso, viene in nostro aiuto la tecnologia WF e UWF, al fine di emettere la corretta diagnosi senza programmare una visita in anestesia, nonostante la limitata collaborazione o nonostante le condizioni del bulbo oculare. È questo il caso di un ragazzo di 11 anni con una

storia di trauma contusivo avvenuto tre giorni prima, che aveva causato emorragia vitreale e preretinica (Fig. 24). Una diagnosi alla LAF sarebbe stata complicata dalla fotofobia e dall'atteggiamento timoroso del paziente. Nonostante le emorragie preretiche e, la tecnologia WF e UWF è stato in grado di acquisire un'immagine di alta qualità, mostrando anche edema retinico periferico, un sospetto foro maculare poi sviluppatosi nelle settimane successive e assenza di distacco retinico o dialisi retiniche.

La tecnologia WF e UWF ci è stata di grande aiuto anche con un piccolo paziente di 8 anni con anomalia di Peter, già precedentemente sottoposto da noi a cheratoplastica perforante e vitrectomia con iniezione di silicone per distacco di retina e

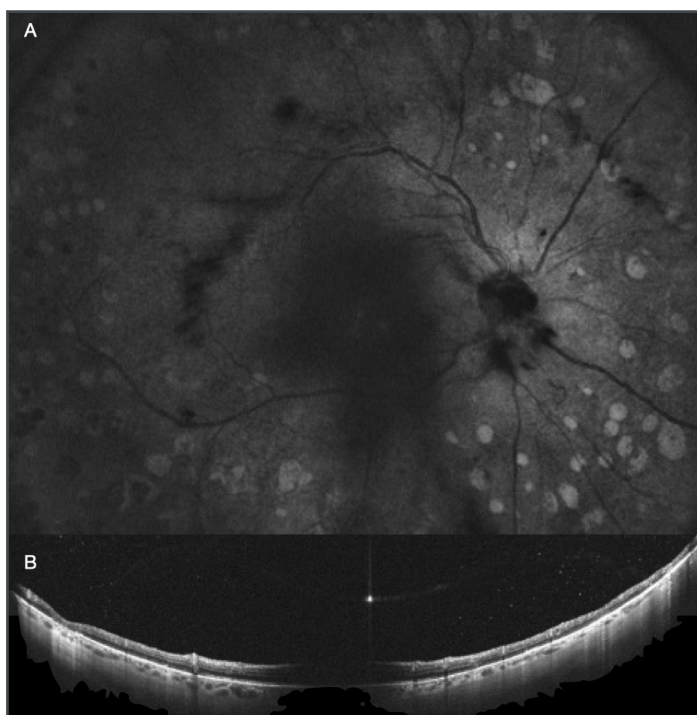

Figura 23 - Caso di visualizzazione attraverso la cataratta centrale.
 a) OCT WF immagine SLO mostra la visualizzazione di tutto il fondo con ombra secondaria alla presenza della cataratta.
 b) OCT WF B-scan mostra il profilo di retina corioide e sclera. È presente una ombreggiatura dalla cataratta sulla macula. Ma attraverso l'ottenimento di più immagini con piccoli movimenti dell'occhio è stato possibile valutare la retina.

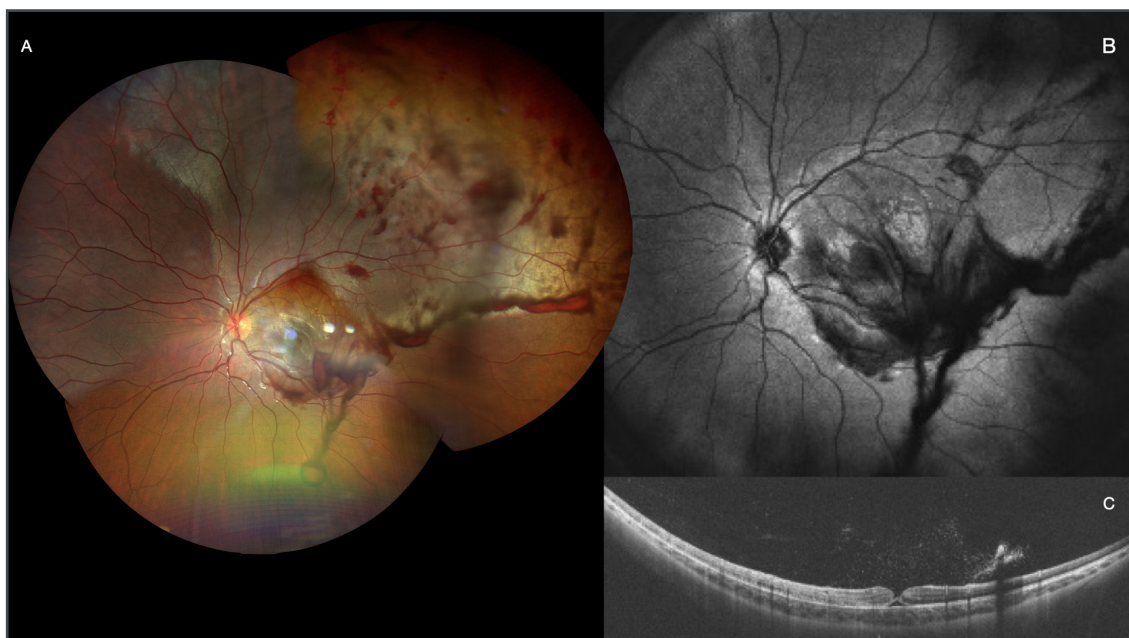


Figura 24 - Caso di trauma infantile con palla da tennis.
 a) Retinografia UWF mostra tutto il fondo oculare confermando la presenza di emorragie preretiche diffuse soprattutto nel quadrante .superotemporale. Vasto edema retinico visibile come alterata colorazione della retina. Incerta la valutazione del quadrante coperto da più emorragie.
 b) OCT WF SLO non aggiunge informazioni rispetto alla retinografia.
 c) OCT WF B-scan mostra la retina accollata e un foro maculare parziale con mantenimento dello strato esterno della retina.

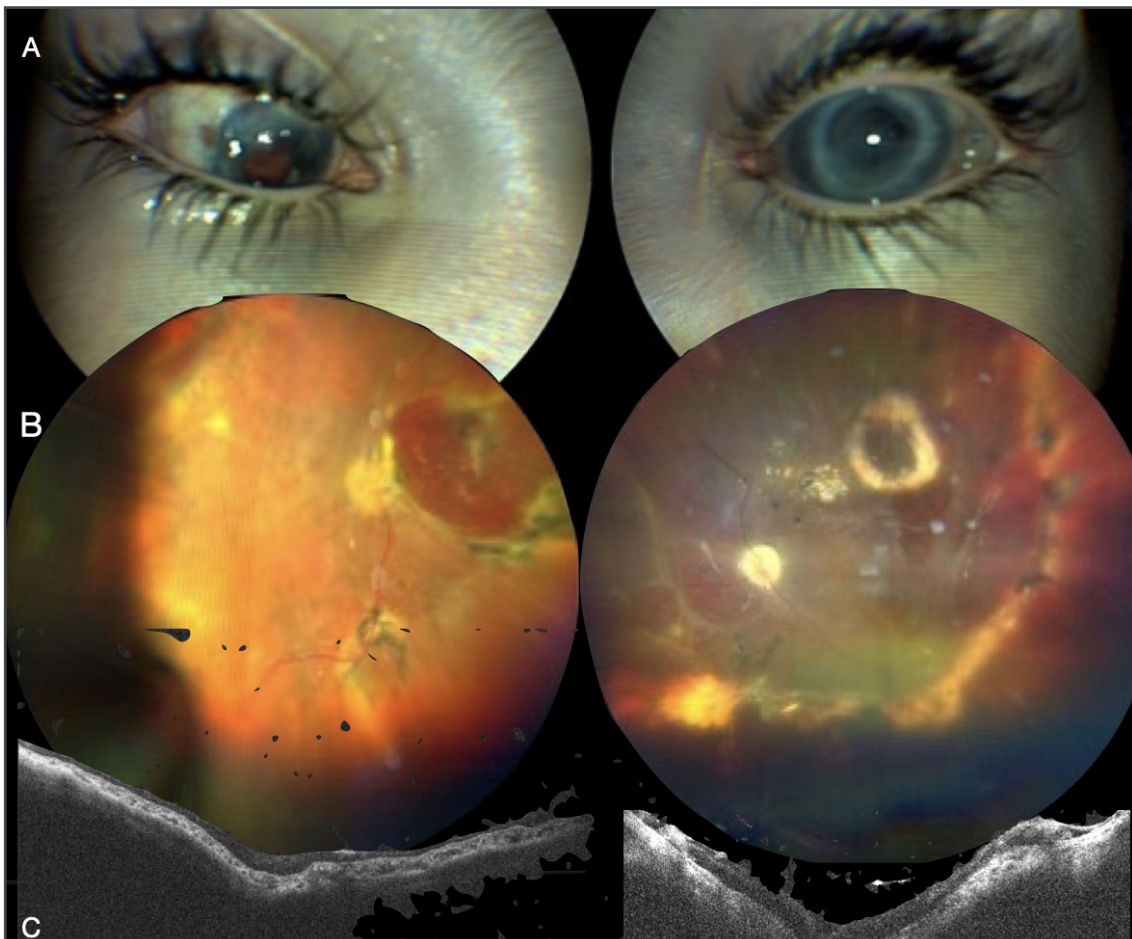


Figura 25 - Caso di bambino di 6 anni operato in entrambi gli occhi con trapianto di cornea e vitrectomia, per distacco di retina e coroide e in OS di retina. Nonostante le difficoltà di visualizzazione e di fissazione si sono potute ottenere immagini significative.

- a) Foto che mostra la posizione degli occhi e le irregolarità del segmento anteriore.
- b) Retinografia a colori che mostra la retina accollata sotto silicone a distanza di 2 anni post-intervento.
- c) OCT WF B-scan che conferma che la retina è accollata.

coroide, in entrambi gli occhi, in presenza di afachia e iride fibrotica. La cornea era piuttosto trasparente, con seria difficoltà di fissazione, ma è stato comunque possibile ottenere sempre delle immagini che ci hanno dato la possibilità di fare diagnosi certe preoperatorie e confermato che la retina era completamente attaccata alle visite postoperatorie (Fig. 25).

Follow-up postoperatori

Una particolare condizione in cui abbiamo apprezzato particolare aiuto dall'imaging WF e UWF è la gestione del paziente di recente operato con chirurgia vitreoretinica, quando il tam-

ponante utilizzato (aria, gas o olio di silicone) è ancora presente in camera vitrea.

In tutti i 90 occhi analizzati nel nostro studio, è stata ottenuta la scansione WF che ci ha permesso di ispezionare il fondo dell'occhio nonostante la presenza non tanto della bolla di silicone che nella maggior parte dei casi permette la visualizzazione, ma anche della bolla di aria/gas.

È possibile individuare il fluido sottoretinico in casi di distacco di retina persistente e monitorare eventuali variazioni durante i follow-up successivi nonché individuare piccole rotture in caso di distacco di retina ricorrente o controllare

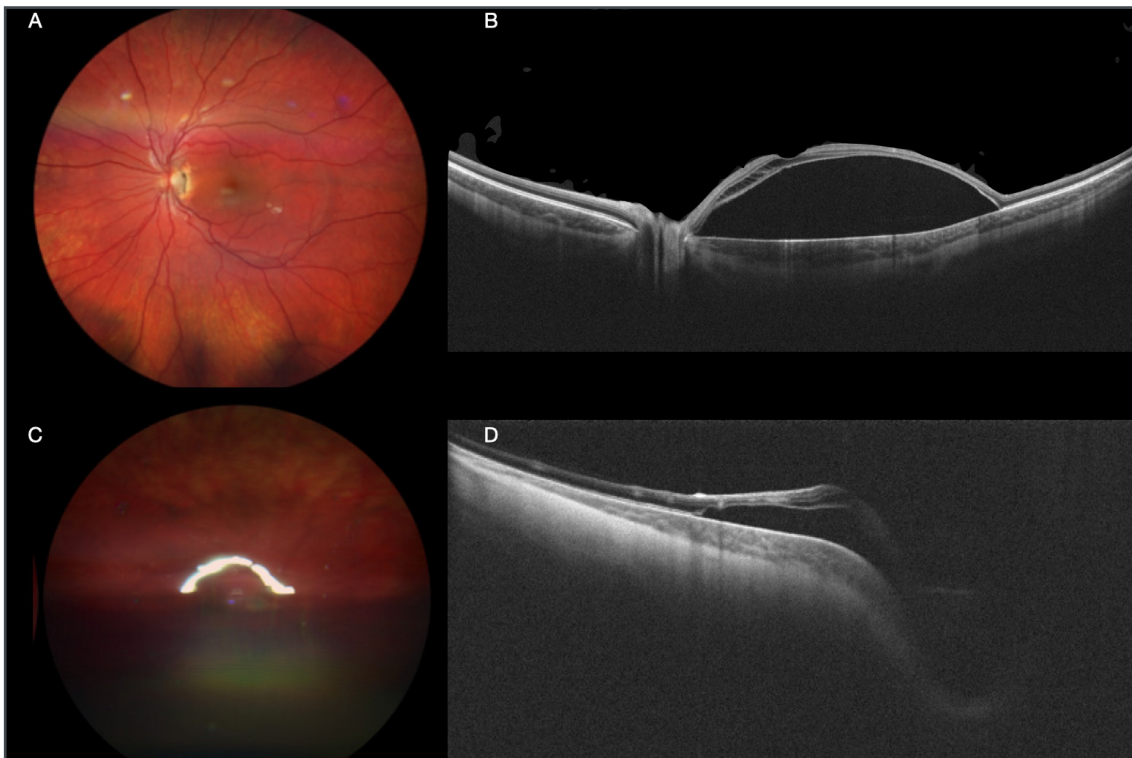


Figura 26 - Caso di bambina affetta da fossetta colobomatosa e distacco maculare.

- a) Retinografia WF del polo posteriore. Lascia intuire un sollevamento maculare e la presenza di una piccola fossetta colobomatosa a ore 3 della papilla.
- b) OCT WF B-scan conferma la presenza della fossetta colobomatosa e il distacco maculare.
- c) Retinografia WF 1 giorno dopo intervento di vitrectomia peeling della membrana limitante con suo posizionamento nella fossetta e gas.
- d) OCT WF B-scan 1 giorno dopo intervento di vitrectomia peeling della membrana limitante con suo posizionamento nella fossetta e gas. Mostra che il distacco di macula si sta riducendo.

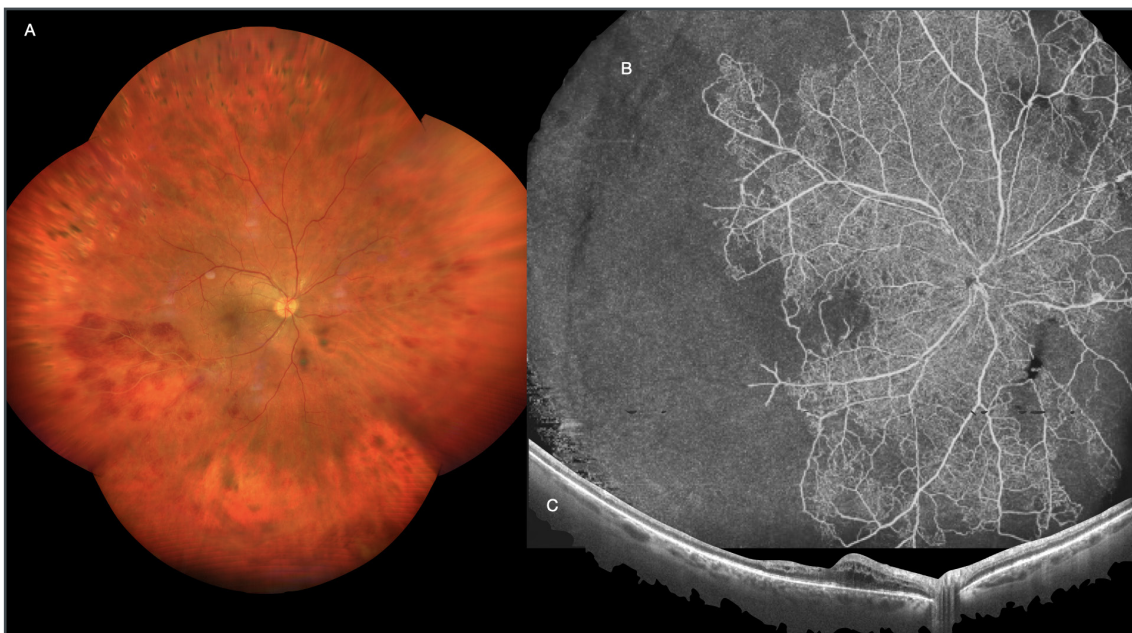

Figura 27 - Caso di Malattia di Eales.

- a) Retinografia WF mostra la presenza di vasi biancastri che indicano indirettamente ischemia.
- b) OCTA WF mostra con decisione la grave ischemia periferica.
- c) OCT WF B-scan mostra la differenza di spessore della retina che presenta lieve edema nell'interpapillomaculare e assottigliamento nella parte temporale.

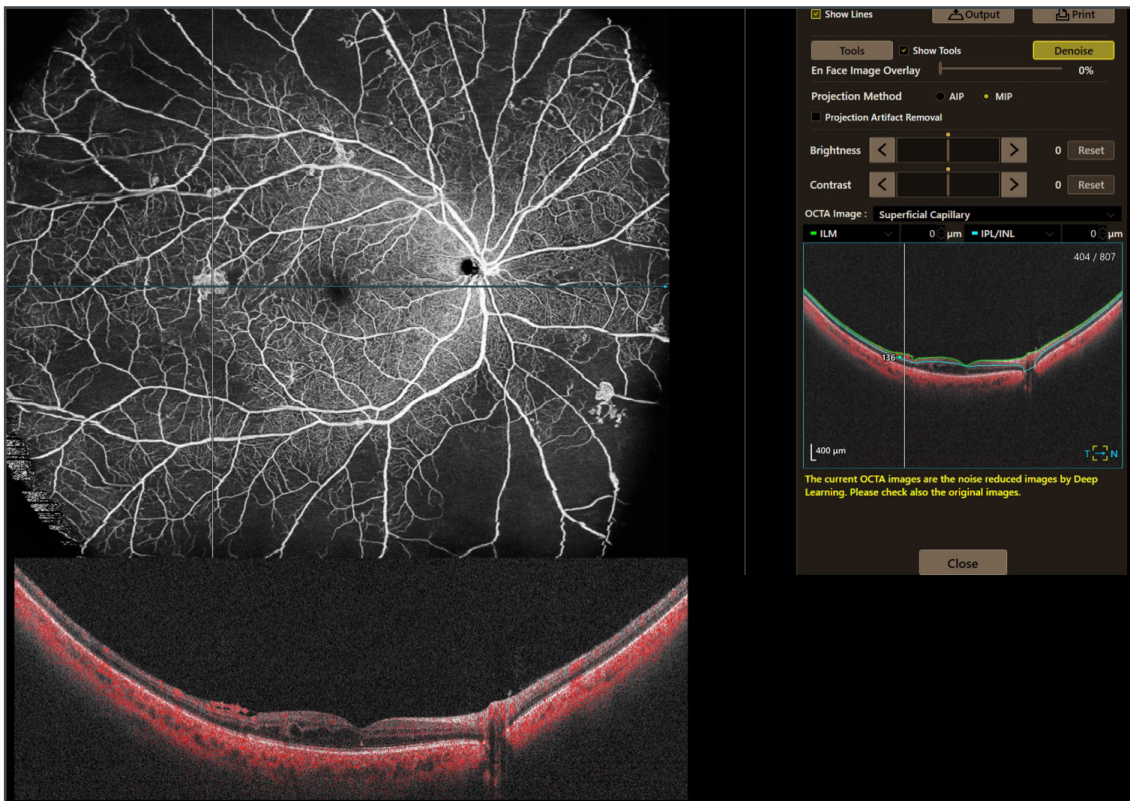


Figura 28 - Caso di retinopatia diabetica.

- a) Angio OCT WF mostra vasi anomali a partenza dai vasi retinici. La combinazione di angioOCT con la sezione B-scan in diversi punti mostra la conferma che si tratta di nevasi, che sono preretinici.
- b) OCT WF B-scan con angiogramma mostra la presenza di flusso anche dentro i nevasi.

lo stato della macula soprattutto dopo chirurgia per foro maculare (Fig. 26).

Il ruolo dell'OCTA WF e UWF

WF e UWF non è solo scansioni bscan. Canon Xephilio S1 ci permette, infatti, di ottenere un'ottima analisi del flusso vascolare in modalità WF e UWF.

A differenza della più conosciuta fluorangiografia o angiografia al verde di indocianina, l'angioOCT ci dà la possibilità di avere pressoché le stesse informazioni sia quantitativamente (23x20 mm in un'unica scansione; 31x27mm utilizzando l'opzione mosaico o, altrimenti detta, appunto, UWF) sia qualitativamente grazie all'alta risoluzione pari a 928x807 pixels che permette altresì la visualizzazione di vasi molto piccoli. Un ulteriore miglioramento della risoluzione si può ottenere, inoltre,

con l'opzione "denoise" che cancella eventuale rumore normalmente presente nell'immagine.

Con una sola scansione o quattro scansioni consecutive, chiedendo al paziente di muovere l'occhio sui quattro quadranti, angioOCT WF o UWF ci permette di analizzare non solo il plesso vascolare superficiale ma anche il plesso profondo, fino alla coroide (Fig. 20).

Diversamente dalle angiografie che necessitano, inevitabilmente, dell'uso, per via endovenosa, di mezzo di contrasto, con l'utilizzo di angioOCT si riesce a ovviare a tutte le eventuali ma possibili reazioni allergiche chemiotassiche e imprevedibili.

Nel nostro studio abbiamo utilizzato angioOCT WF su 595 occhi (40%).

In particolare, questa tecnologia può implementare la pratica clinica in patologie quali la

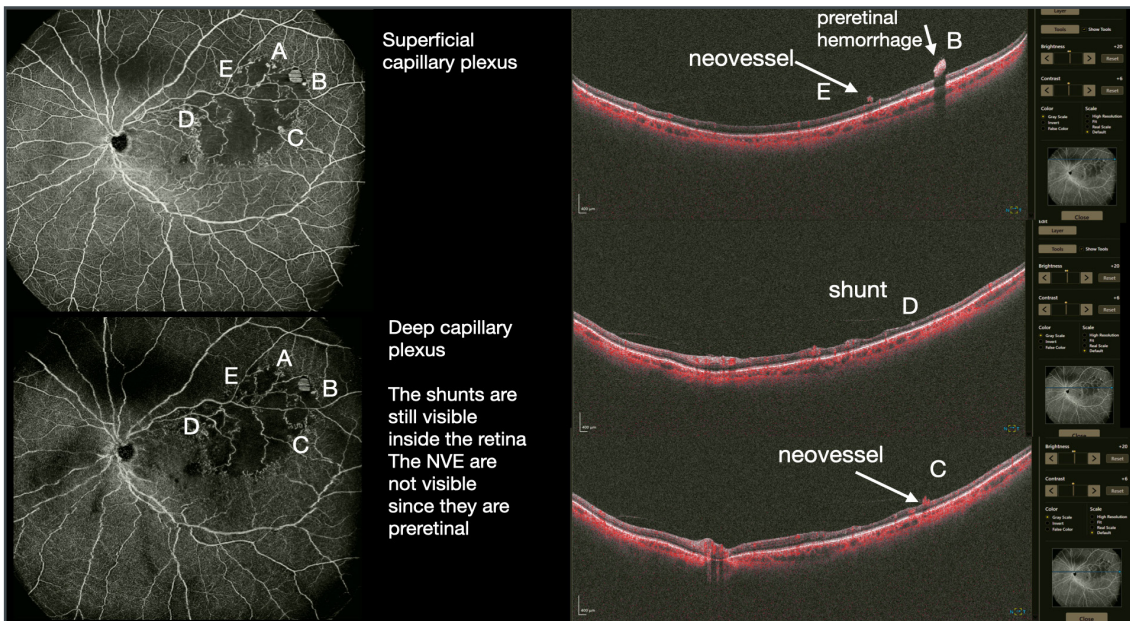


Figura 29 - Caso di occlusione di branca della vena centrale della retina. La combinazione di angioOCT con la sezione B-scan in diversi punti mostra la differenza tra neovasi, che sono preretinici, e shunts che sono intraretinici.

retinopatia diabetica, le occlusioni venose e le lesioni coroideali per l'identificazione di zone ischemiche (Fig. 27) e di neovasi (Fig. 28).

Utilizzando angioOCT WF combinato al bscan dello stesso, è stato possibile differenziare la neovascolarizzazione (NV) come vasi preretinici rispetto agli shunt intraretinici come vasi intraretinici (Fig. 29).

Un sottogruppo di 41 occhi (3%) è stato studiato con angioOCT UWF. Grazie all'utilizzo di questa tecnologia, è stato possibile in più casi, cambiare il management del paziente, in quanto la grandezza della scansione UWF ha permesso la visualizzazione di vaste aree ischemiche periferiche che giustificavano la presenza dell'edema maculare cistoide persistente, dando la possibilità, quindi, di affiancare alle iniezioni intravitreali, un primo approccio o un perfezionamento

del trattamento laser.

In sintesi, possiamo, quindi, affermare che la nuova tecnologia WideField e DeepField è uno strumento indispensabile e prezioso nella gestione dei pazienti, tanto in situazioni routinarie quanto in situazioni complesse, consentendo l'esecuzione e l'ottenimento di un esame affidabile, sicuro e veloce che, in molti casi, si è sostituito ai più tradizionali approcci, spesso più lunghi o potenzialmente fastidiosi, meno accettati dai pazienti e meno ricchi di informazioni complete. Come l'OCT standard permette la reale diagnosi differenziale nella macula, così l'OCT WF e UWF permette di scoprire letteralmente le condizioni di vitreo-retina-coroide-sclera della parte periferica, altrimenti solo intuita ma non realmente diagnosticata.

REFERENCES

1. Aumann, S.; Donner, S.; Fischer, J.; Müller, F. *Optical Coherence Tomography (OCT): Principle and Technical Realization. High Resolution Imaging in Microscopy and Ophthalmology* 2019, 59–85, doi:10.1007/978-3-030-16638-0_3.
2. Spaide, R.F.; Fujimoto, J.G.; Waheed, N.K.; Sadda, S.R.; Staurengi, G. *Optical Coherence Tomography Angiography. Prog Retin Eye Res* 2018, 64, 1–55, doi:10.1016/J.PRETEYERES.2017.11.003.
3. Huang, D.; Swanson, E.A.; Lin, C.P.; Schuman, J.S.; Stinson, W.G.; Chang, W.; Hee, M.R.; Flotte, T.; Gregory, K.; Puliafito, C.A.; et al. *Optical Coherence Tomography. Science* 1991, 254, 1178–1181, doi:10.1126/SCIENCE.1957169.
4. Choma, M.; Sarunic, M.; Yang, C.; Izatt, J. *Sensitivity Advantage of Swept Source and Fourier Domain Optical Coherence Tomography. Opt Express* 2003, 11, 2183, doi:10.1364/OE.11.002183.
5. de Boer, J.F.; Cense, B.; Park, B.H.; Pierce, M.C.; Tearney, G.J.; Bouma, B.E. *Improved Signal-to-Noise Ratio in Spectral-Domain Compared with Time-Domain Optical Coherence Tomography. Opt Lett* 2003, 28, 2067, doi:10.1364/OL.28.002067.
6. Leitgeb, R.; Hitzenberger, C.; Fercher, A. *Performance of Fourier Domain vs. Time Domain Optical Coherence Tomography. Opt Express* 2003, 11, 889, doi:10.1364/OE.11.000889.
7. Klein, T.; Wieser, W.; Reznicek, L.; Neubauer, A.; Kampik, A.; Huber, R. *Multi-MHz Retinal OCT. Biomed Opt Express* 2013, 4, 1890, doi:10.1364/BOE.4.001890.
8. Fujimoto, J.; Swanson, E. *The Development, Commercialization, and Impact of Optical Coherence Tomography. Invest Ophthalmol Vis Sci* 2016, 57, OCT1–OCT13, doi:10.1167/IOVS.16-19963.
9. Wang, Y.; Nelson, J.; Chen, Z.; Reiser, B.; Chuck, R.; Windeler, R. *Optimal Wavelength for Ultrahigh-Resolution Optical Coherence Tomography. Opt Express* 2003, 11, 1411, doi:10.1364/OE.11.001411.
10. Grulkowski, I.; Liu, J.J.; Potsaid, B.; Jayaraman, V.; Lu, C.D.; Jiang, J.; Cable, A.E.; Duker, J.S.; Fujimoto, J.G. *Retinal, Anterior Segment and Full Eye Imaging Using Ultrahigh Speed Swept Source OCT with Vertical-Cavity Surface Emitting Lasers. Biomed Opt Express* 2012, 3, 2733, doi:10.1364/BOE.3.002733.
11. Potsaid, B.; Gorczynska, I.; Srinivasan, V.J.; Chen, Y.; Jiang, J.; Cable, A.; Fujimoto, J.G. *Ultrahigh Speed Spectral / Fourier Domain OCT Ophthalmic Imaging at 70,000 to 312,500 Axial Scans per Second. Opt Express* 2008, 16, 15149, doi:10.1364/OE.16.015149.
12. Baldascino, A.; Ripa, M.; Carlà, M.M.; Caporossi, T.; Grieco, G.; Gambini, G.; de Vico, U.; Raguso, G.; Kilian, R.; Rizzo, C.; et al. *Optical Coherence Tomography Angiography to Estimate Early Retinal Blood Flow Changes after Uncomplicated Cataract Surgery. Vision (Basel)* 2022, 6, 38, doi:10.3390/VISION6030038.
13. Nagiel, A.; Lalane, R.A.; Sadda, S.R.; Schwartz, S.D. *Ultra-Widefield Fundus Imaging: A Review of Clinical Applications and Future Trends. Retina* 2016, 36, 660–678, doi:10.1097/IAE.0000000000000937.
14. Choudhry, N.; Golding, J.; Manry, M.W.; Rao, R.C. *Ultra-Widefield Steering-Based Spectral-Domain Optical Coherence Tomography Imaging of the Retinal Periphery. Ophthalmology* 2016, 123, 1368–1374, doi:10.1016/J.OPHTHA.2016.01.045.
15. Son, G.; Sohn, J.; Kong, M. *Acute Symptomatic Vitreous Floaters Assessed with Ultra-Wide Field Scanning Laser Ophthalmoscopy and Spectral Domain Optical Coherence Tomography. Sci Rep* 2021, 11, 8930, doi:10.1038/S41598-021-88371-9.
16. Milston, R.; Madigan, M.C.; Sebag, J. *Vitreous Floaters: Etiology, Diagnostics, and Management. Surv Ophthalmol* 2016, 61, 211–227, doi:10.1016/J.SURVOPHTHAL.2015.11.008.
17. Lahham, S.; Ali, Q.; Palileo, B.M.; Lee, C.; Fox, J.C. *Role Of Point Of Care Ultrasound In The Diagnosis Of Retinal Detachment In The Emergency Department. 2019, doi:10.2147/OAEM.S219333.*
18. Sodhi, S.K.; Golding, J.; Trimboli, C.; Choudhry, N. *Feasibility of Peripheral OCT Imaging Using a Novel Integrated SLO Ultra-Widefield Imaging Swept-Source OCT Device. International Ophthalmology* 2021, 41, 2805–2815, doi:10.1007/S10792-021-01837-7/FIGURES/3.
19. Shinohara, K.; Tanaka, N.; Jonas, J.B.; Shimada, N.; Moriyama, M.; Yoshida, T.; Ohno-Matsui, K. *Ultrawide-Field OCT to Investigate Relationships between Myopic Macular Retinoschisis and Posterior Staphyloma. Ophthalmology* 2018, 125, 1575–1586, doi:10.1016/J.OPHTHA.2018.03.053.
20. Li, S.; Li, T.; Wang, X.; Cai, X.; Lu, B.; Chen, Y.; Liu, C.; Wu, Q. *Natural Course of Myopic Traction Maculopathy and Factors Influencing Progression and Visual Acuity. BMC Ophthalmology* 2021, 21, 1–11, doi:10.1186/S12886-021-02087-Y/TABLES/4.
21. Wolff-Korman, P.G.; Korman, B.A.; Hasenfratz, G.C.; Spengel, F.A. *Duplex and Color Doppler Ultrasound in the Differential Diagnosis of Choroidal Tumors. Acta Ophthalmologica* 1992, 70, 66–70, doi:10.1111/J.1755-3768.1992.TB04928.X.
22. Callaway, N.F.; Mruthyunjaya, P. *Widefield Imaging of Retinal and Choroidal Tumors. International Journal of Retina and Vitreous* 2019, 5, 1–10, doi:10.1186/S40942-019-0196-5/FIGURES/9.
23. Lee, W.J.; Na, K.I.; Kim, Y.K.; Jeoung, J.W.; Park, K.H. *Diagnostic Ability of Wide-Field Retinal Nerve Fiber Layer Maps Using Swept-Source Optical Coherence Tomography for Detection of Preperimetric and Early Perimetric Glaucoma. J Glaucoma* 2017, 26, 577–585, doi:10.1097/IJG.0000000000000662.

24. Kothari, N.; Pineles, S.; Sarraf, D.; Velez, F.; Heilweil, G.; Holland, G.; McCannel, C.A.; Onclinx, T.; McCannel, T.A.; Sadda, S.R.; et al. *Clinic-Based Ultra-Wide Field Retinal Imaging in a Pediatric Population. International Journal of Retina and Vitreous* 2019, 5, 1–7, doi:10.1186/S40942-019-0171-1/FIGURES/6.
25. Athikarisamy, S.E.; Lam, G.C.; Ross, S.; Rao, S.C.; Chiffings, D.; Simmer, K.; Bulsara, M.K.; Patole, S. *Comparison of Wide Field Imaging by Nurses with Indirect Ophthalmoscopy by Ophthalmologists for Retinopathy of Prematurity: A Diagnostic Accuracy Study. BMJ Open* 2020, 10, e036483, doi:10.1136/BMJOPEN-2019-036483.
26. Hirano, T.; Kakiyama, S.; Toriyama, Y.; Nittala, M.G.; Murata, T.; Sadda, S. *Wide-Field En Face Swept-Source Optical Coherence Tomography Angiography Using Extended Field Imaging in Diabetic Retinopathy. Br J Ophthalmol* 2018, 102, 1199–1203, doi:10.1136/BJOPHTHALMOL-2017-311358.
27. Pichi, F.; Smith, S.D.; Abboud, E.B.; Neri, P.; Woodstock, E.; Hay, S.; Levine, E.; Bauman, C.R. *Wide-Field Optical Coherence Tomography Angiography for the Detection of Proliferative Diabetic Retinopathy. Graefes' archive for clinical and experimental ophthalmology = Albrecht von Graefes Archiv fur klinische und experimentelle Ophthalmologie* 2020, 258, 1901–1909, doi:10.1007/S00417-020-04773-X.
28. Huemer, J.; Khalid, H.; Wagner, S.K.; Nicholson, L.; Fu, D.J.; Sim, D.A.; Patel, P.J.; Balaskas, K.; Rajendram, R.; Keane, P.A. *Phenotyping of Retinal Neovascularization in Ischemic Retinal Vein Occlusion Using Wide Field OCT Angiography. Eye (Lond)* 2021, 35, 2812–2819, doi:10.1038/S41433-020-01317-9.