



Paolo Giuseppe Limoli<sup>1</sup>, Marcella Nebbioso<sup>2</sup>

<sup>1</sup> Low Vision Research Centre, Milano

<sup>2</sup> Dipartimento degli Organi di Senso, Centro di Elettrofisiologia Oculare, Policlinico Umberto I, Sapienza Università di Roma

# Potenziali linee guida per l'intervento di facoemulsificazione nel paziente ipovedente e norme di riabilitazione visiva

**Abstract:** La cataratta riduce la qualità della visione nei pazienti ipovedenti, già portatori di handicap visivo. Dopo una attenta valutazione della letteratura, vengono poste le basi per la formulazione di potenziali linee guida che consentano il raggiungimento del miglior risultato riabilitativo in tale contesto.

**Parole chiave:** Ipovisione, patologie neuroretiniche, facoemulsificazione, IOL, riabilitazione visiva, visione per vicino.

## Background

La riabilitazione visiva è un processo terapeutico finalizzato a migliorare o ripristinare le capacità visive di un individuo che abbia subito un danno o una perdita parziale delle performance visive e pertanto definito ipovedente, in modo da supportarlo più efficacemente nello svolgimento delle attività quotidiane, sociali e lavorative, massimizzandone l'indipendenza e la qualità della vita (Leat, et al., 1999; van Nispen, et al., 2020).

Tale riabilitazione si concentra su tre punti fondamentali (Trauzettel-Klosinski, 2011; Antal and Sabel, 2019):

- recupero della funzione visiva residua,

- adattamento alle nuove condizioni visive
- ottimizzazione dell'uso del residuo visivo e associato alla sovra-stimolazione degli altri organi di senso

Le cause di ipovisione più frequenti sono la degenerazione maculare correlata all'età, la miopia degenerativa, le eredodistrofie come la retinite pigmentosa, la distrofia dei coni e la degenerazione di Stargardt, il glaucoma e le otticopatie atrofici, la retinopatia diabetica (GBD 2019).

La riabilitazione visiva prevede oltre all'uso di strumenti speciali come prismi, lenti e apparecchiature elettroniche (Kaur and Gurnani, 2023; Virgili et al., 2018), l'utilizzo di specifiche tec-

niche di neuromodulazione atte a stimolare il cervello e la neuroretina (*Antal and Sabel, 2019; Limoli, et al. 1999*), finalizzate alla formazione di neosinapsi, alla riduzione dei fenomeni di inibizione postsinaptica, alla sincronizzazione dei segnali, alla riduzione dei "rumori di fondo". Inoltre, prevede l'impiego di tecniche farmacologiche (*Brieger, et al., 2012*) e cellulari (*Zarbin, 2019; Limoli, et al. 2020; 2021*) atte a garantire il neuroenhancement delle cellule target, attraverso la riattivazione mitocondriale, la riduzione degli effetti infiammatori della patologia retinica, il miglioramento emoreologico, il contenimento dello squilibrio ossido-riduttivo, e in ultima analisi dell'apoptosi cellulare conseguente. Questi approcci aiutano a migliorare la funzione visiva, e a contenere la progressione di alcune malattie. Gli ipovedenti sono spesso anziani e la patologia neuroretinica coesiste quasi sempre con una cataratta in un qualunque stadio evolutivo: la qualità visiva si riduce non solo per la patologia di fondo, ma potenzialmente anche per l'evoluzione della cataratta.

Per fare un esempio, la degenerazione maculare correlata all'età, che è la più frequente causa di ipovisione nell'anziano, è alla base della compromissione visiva nel 10% delle persone di età superiore ai 65 anni e nel 30% di quelle al di sopra dei 75 anni. Se l'AMD è associata a cataratta, sopra i 64 anni la vista è compromessa nel 74% dei casi (*Gheorghe, et al. 2015; Guymer and Campbell, 2023*).

Anche nel caso di pazienti più giovani, divenuti ipovedenti per miopia elevata o per retinite pigmentosa, può essere necessario affrontare un intervento chirurgico con facoemulsificazione. La facoemulsificazione con l'impianto della IOL più opportuna può addirittura semplificare il modo di vedere del paziente ipovedente (*Tennant and Connolly, 2002*), anche se non vanno sottovalutati i rischi che la procedura

chirurgica ha nei confronti della patologia neuroretinica sottostante.

Alla luce di quanto su esposto, può essere utile redigere delle linee guida di riferimento finalizzate al conseguimento del miglior risultato possibile, nei tempi più opportuni, per l'esecuzione dell'intervento di cataratta ed il successivo percorso riabilitativo nei pazienti affetti da ipovisione (*Ku, et al., 2011; Mönestam and Wachtmeister, 1997; Limoli, et al., 2009*).

### **Premesse di carattere fisio-patologico**

La retina è costituita da un complesso microambiente dove avvengono le reazioni biochimiche necessarie a trasformare uno stimolo luminoso in uno stimolo neuroelettrico che poi si propaga attraverso il nervo ottico fino alla corteccia occipitale dove inizia la sua interpretazione (*Masland, 2001; Hurley, 2021*)

Per elaborare dei potenziali d'azione la retina necessita di cellule funzionali, che per essere tali, devono disporre di:

- *un adeguato flusso ematico,*
- *un corretto microambiente privo di citochine infiammatorie,*
- *un equilibrato apporto di glucosio e di ossigeno,*
- *una corretta idratazione della matrice intra ed extra-cellulare,*
- *un adeguato numero di mitocondri,*
- *vie di segnalazione efficaci,*
- *una corretta trascrizione del DNA e della conseguente sintesi proteica a livello ribosomiale.*

La retina, però, rappresenta un ambiente estremamente ossidativo, innanzitutto perché riceve luce, poi perché, per mantenere attive le funzioni visive, deve produrre molta energia, sfruttando la fosforilazione ossidativa con conseguente formazione di specie reattive dell'ossigeno (ROS).

Le ROS sono capaci di modulare, entro certi limiti, la funzione visiva (*Chan, et al., 2019*), regolando il metabolismo cellulare o la trascrizione genica, intervenendo nelle reazioni immunitarie, o nella regolazione vascolare.

Sebbene le ROS svolgano ruoli fisiologici importanti, una loro eccessiva produzione può portare a danni cellulari e contribuire allo sviluppo di varie patologie, o alla progressione di quelle esistenti (*Chan, et al., 2020*).

In caso di metabolismo ridotto, come nelle patologie alla base di stati di ipovisione, si innescano stress ossidativo (*Cai and McGinnis, 2012; Ozawa, 2020; Lenin, et al., 2018; Nebbioso, et al., 2022*), accentuato dalla luce e dalle manovre chirurgiche.

Si accumulano acidi grassi polinsaturi (PUFA), si innescano processi autofagici anomali, depositi amiloidi subendoteliali, disregolazione del complemento, alterata trascrizione genica.

Si registrano danni alle membrane citoplasmatiche e alle catene di DNA, da cui si innescano processi di parainfiammazione e apoptosi. Cellule infiammatorie come la microglia vengono richiamate in modo chemiotattico, si cronizza lo stato parainfiammatorio con ulteriore riduzione del metabolismo, aumento del disequilibrio ossidativo e progressione sempre più importante della patologia (*Léveillard and Sahel, 2016; Lee, et al., 2021*).

Pertanto, il mantenimento di un equilibrio redox adeguato è essenziale per la stabilizzazione della patologia retinica.

Il paziente ipovedente deve utilizzare con la propria fissazione le cellule e le aree a più alta funzionalità residua.

Ma la formazione della cataratta ostacola tale possibilità riducendo ulteriormente l'autonomia del paziente.

La facoemulsificazione perfeziona la focalizzazione su tali aree migliorando la qualità del

campo di lettura e riducendo la percezione della dimensione dello scotoma.

### **TOPIC 1: Stabilizzare la retina**

Prima di affrontare il tema della chirurgia in senso stretto è necessario riflettere su come questa si svolga in un occhio dove è in atto una patologia neuroretinica grave, responsabile di disabilità visiva.

- *La chirurgia può essere utile o pericolosa al riguardo?*
- *Possiamo intervenire limitando i danni e come?*
- *Ci sono differenze di approccio tra le varie cause di ipovisione?*

Considerando la delicatezza degli equilibri redox nella retina sana e ancor più in quella patologica, contrassegnata oltretutto da fenomeni para-infiammatori, la stabilizzazione neuroretinica deve essere prioritaria rispetto alla chirurgia della cataratta, in modo da prevenire la riacutizzazione o la progressione della patologia neuroretinica di fondo.

Esistono delle precauzioni generali e altre specifiche a seconda della patologia.

Innanzitutto, dobbiamo interrompere il circolo vizioso dello squilibrio ossidativo utilizzando di base sostanze come vitamina A, E, C; minerali come Rame, Selenio, Zinco, enzimi come Catalasi, Glutazione persossidasi e reduttasi, Carotenoidi, a-lipoico, Superossidodismutasi (*Medori, et al., 2022; Kiser and Palczewski, 2016*).

Poi dobbiamo contenere la para-infiammazione retinica utilizzando, anche prima dell'intervento, antinfiammatori non steroidei (FANS) o molecole che riducono il livello di para-infiammazione retinica (*Rodrigues, et al., 2016; Benlloch-Navarro, et al., 2019; Li, et al., 2012; Franzone, et al., 2021*).

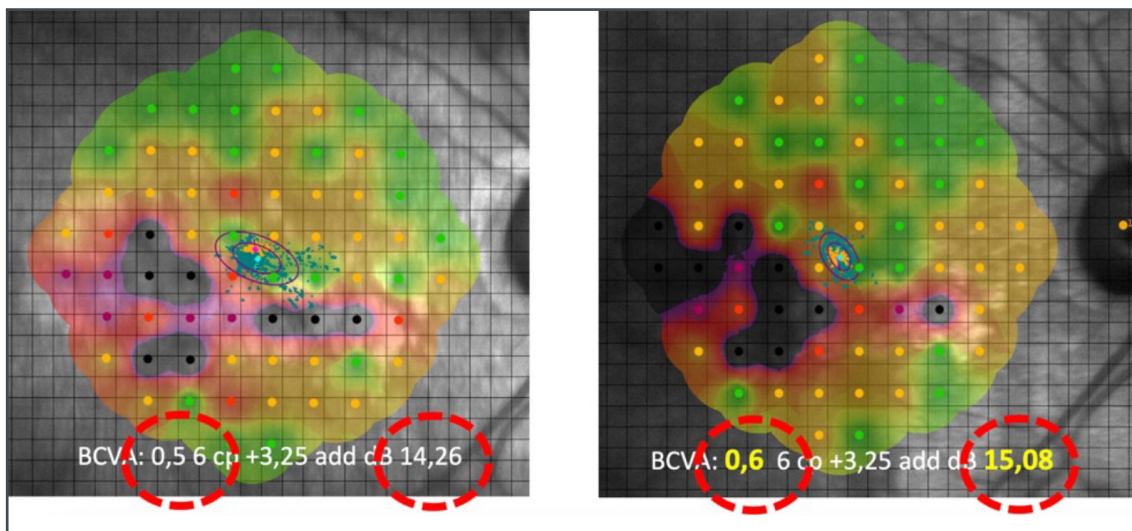


Fig. 1 - Occhio affetto da degenerazione maculare secca (dry AMD). Microperimetria eseguita prima e dopo un mese dall'intervento di impianto mesenchimale autologo (LRRT). BCVA: best-corrected visual acuity, migliore acuità visiva corretta; cp: corpi di stampa, dB: deciBel

In casi specifici possono essere impiegati trattamenti basati sulle proprietà del secretoma mesenchimale, generato da impianti mesenchimali autologhi (ADSC, adipociti stromali, piastrine concentrate o PRP, risultati moderatamente efficaci nelle forme atrofiche iniziali della neuroretina (Limoli, et al., 2020, 2021; Shen, 2020; Usategui-Martín, et al., 2022; Jha, et al., 2022). L'impatto sulle cellule target di fattori di crescita, molecole di micro-RNA e organuli mitocondriali, contenuti nel secretoma, attraverso il loro effetto immunomodulatore, antiossidante, anti-apoptotico ed emoreologico contribuisce ad aumentare la resistenza della neuroretina agli stimoli ossidativi ed infiammatori in corso di di chirurgia della cataratta: la sensibilità analizzata con microperimetria migliora (Fig. 1).

La stabilizzazione della retina va ricercata sempre anche nelle forme tendenzialmente essudative, come avviene nella retinopatia diabetica e nella degenerazione maculare.

Prima della chirurgia è necessario valutare oltre all'uso dei già citati FANS in collirio per controllare le spinte infiammatorie, le terapie intravitreali più opportune (anti-VEGF o steroidee).

(Kauppinen, et al. 2016; Arrigo, et al., 2022; Racic, et al., 2021; Fogli, et al., 2018).

## TOPIC 2: Comprendere e documentare il caso clinico

In passato, per timore di accelerare la progressione della patologia neuroretinica nel paziente ipovedente, l'intervento non veniva eseguito o veniva procrastinato, rendendolo in realtà solo più complesso.

L'oculista deve invece riflettere sul timing corretto del trattamento della patologia di fondo, oltre che della chirurgia. Ma deve anche valutare i rischi potenziali e i benefici visivi auspicabili che questa può apportare.

Il miglioramento delle tecniche chirurgiche, che comportano oggi minori tempi operatori e un recupero più rapido, e la disponibilità di terapie antinfiammatorie, antiossidanti, anti-VEGF, terapie cellulari e neurotrofiche, hanno influenzato positivamente il decorso dei pazienti sottoposti a intervento di cataratta migliorandone l'outcome anatomico e funzionale.

Dunque, il paziente ipovedente, quando la visione è ulteriormente compromessa da una cata-

ratta, va sempre operato.

Oltre a permettere un buon controllo sulla retina, l'intervento influenza positivamente la riabilitazione visiva del paziente.

E' buona norma, tuttavia, non sopravvalutare le aspettative del paziente, in quanto il miglioramento, a volte più che sensibile, potrebbe essere contenuto. Inoltre, non vanno sottovalutate le implicazioni relative alla eventuale progressione della patologia neuroretinica sottostante.

Tutto ciò deve emergere nel colloquio che precede la chirurgia e deve far parte del consenso informato che dovrebbe essere aggiornato quando coesiste la necessità di una facoemulsificazione in corso di ipovisione.

In sintesi:

- *Che esami facciamo per capire cosa può essere migliorato e cosa non deve essere peggiorato?*
- *Ci sono delle differenze di comportamento a seconda delle patologie sottostanti?*

Fondamentale è l'OCT nelle maculopatie e nella retinopatia diabetica per escludere o determinare la presenza di neovascolarizzazioni, essudazioni o edema intraretinico; o nei glaucomi e nelle otticopatie per determinare il grado evolutivo della patologia; OCT e retinografia sono molto utili nella retinite pigmentosa, degenerazione di Stargardt, retinopatia diabetica e retinopatia miopica, per escludere complicanze retiniche e individuare la quantità cellulare residua o la vascolarizzazione coroideale.

Risulta molto utile anche lo studio della sensibilità e della stabilità della fissazione mediante microperimetria, più predittiva rispetto all'analisi perimetrica, che ci permette di valutare l'impatto della facoemulsificazione sulla compromissione visiva durante i controlli post-operatori.

Dobbiamo dunque tenere conto di alcune peculiarità cliniche a seconda della patologia con-

siderata e dei rischi che ne possono derivare durante e dopo la chirurgia (Zhu, et al., 2017; Peterson, et al., 2018). L'attività chirurgica aumenta lo stress ossidativo con danni alle cellule endoteliali del microcircolo, disfunzione mitocondriale, infiammazione retinica e liberazione nel microambiente retinico di numerose citochine come VEGF (Ang-2), NFkB, MCP, TNF $\alpha$  MCP-1, ICAM-1, GFAP.

Di seguito, una breve analisi della letteratura circa la facoemulsificazione in presenza delle principali patologie responsabili di una condizione di ipovisione.

### **Cataratta e diabete**

La chirurgia della cataratta può essere associata a complicanze che minacciano la vista nella popolazione diabetica, come l'edema maculare diabetico (DME), l'edema maculare postoperatorio, la progressione della retinopatia diabetica e l'opacizzazione capsulare posteriore (Zhu, et al., 2017; Peterson, et al., 2018).

Nel diabetico l'iperglicemia favorisce l'incremento di AGES, PKC, IGF e VEGF.

Inoltre aumenta lo stress ossidativo. La progressione viene favorita (Kang and Yang, 2020; Wu, et al., 2018).

Le manovre chirurgiche favoriscono lo stress di iride e corpi ciliari, inoltre aumentano lo stress foto-ossidativo e lo stress meccanico sul vitreo con conseguente formazione di IL-1, IL-6, TNF- $\alpha$ , VEGF.

Tali cambiamenti inducono un aumento del leakage vascolare della barriera emato-retinica già compromessa dall'elevato stress ossidativo. Si è evidenziato che il 70% degli edemi maculari diabetici peggiorano con un picco nel primo mese postoperatorio (Fig. 2) (Azhan, et al. 2021; Grzybowski, et al., 2019).

Esistono dei fattori predittivi negativi come la ridotta perfusione del plesso capillare maculare



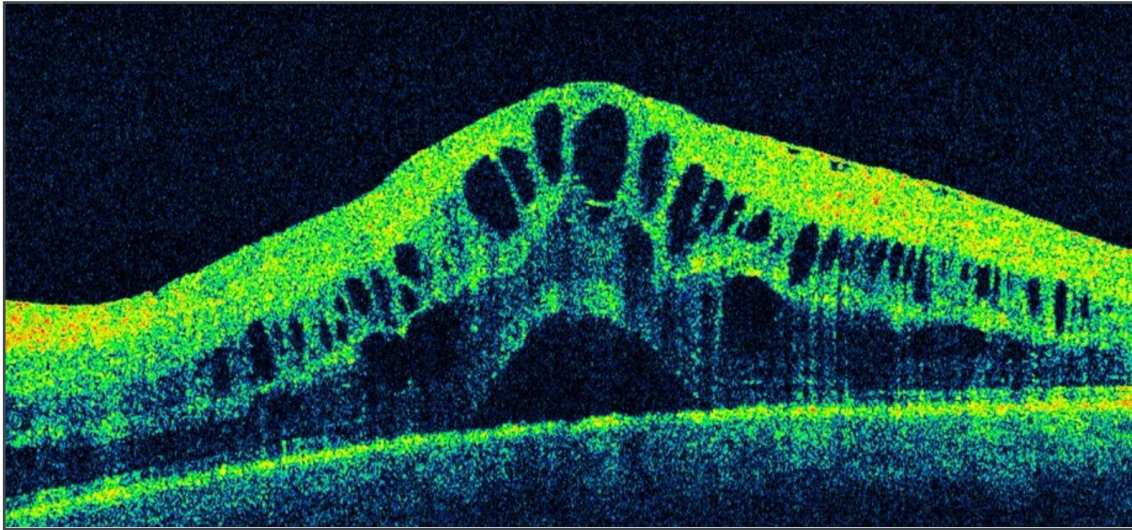


Fig. 2 - Pur in presenza di una buona chirurgia è possibile che nei 12 mesi successivi alla facoemulsificazione si sviluppi edema maculare cistoide.

interno ed esterno, la presenza di spots retinici iper-riflettenti (HRS), la presenza di un distacco sieroso retinico (SRD), l'irregolarità della zona ellissoidale (EZ), uno spessore retinico centrale  $\geq 600$  micron

Per contrastare tale essudazione possiamo ricorrere a FANS, farmaci anti-VEGF, che agiscono sulla permeabilità vascolare (Go, et al., 2021; Urias, et al. 2017; Wang, et al., 2021), steroidi intravitreali a lento rilascio (Montrone Land Macinagrossa, 2021), anche in fase intra-operatoria.

In ultima analisi, in presenza di una retinopatia diabetica, è fondamentale impostare una adeguata terapia farmacologica in previsione di un intervento per la estrazione di cataratta. Infatti, il miglioramento visivo ottenibile con facoemulsificazione può essere vanificato dalla progressione di EMD "early" che non va sottostimato.

### **Cataratta e retinite pigmentosa**

La cataratta è riconosciuta come una delle più comuni complicanze in corso di retinite pigmentosa (RP).

L'opacità del cristallino, prevalentemente sottocapsulare posteriore (PSC), si verifica nella

fase intermedia del decorso della malattia, con sintomi e segni clinici evidenti. Il sintomo principale è l'abbagliamento, soprattutto in piena luce (Hong, et al., 2020). In base alla contrazione del campo visivo, anche la perdita di trasparenza di una piccola parte del cristallino può portare a una riduzione sproporzionata dell'acuità visiva (Andjelic, et al., 2017). Inoltre, rispetto all'età media in cui viene praticato l'intervento per la cataratta legata all'età (72-74 anni) (Yoshida, et al., 2015), il tempo di intervento nella RP è più precoce, con un'età media dai 30 ai 63 anni a seconda dei vari studi riportati (Bastek, et al., 1982, Hong, et al., 2020; Yoshida, et al., 2015; Bayyoud, et al., 2013).

Nella RP è presente una componente parainfiammatoria che favorisce anche altre complicazioni come l'edema maculare cistoide, le alterazioni dell'interfaccia vitreo-retinica e il foro lamellare. L'incidenza di complicanze intra e postoperatorie è più elevata nei pazienti con RP rispetto a quelli senza RP, tra cui danni retinici fototossici intraoperatori, opacizzazione capsulare posteriore precoce (PCO), sindrome da contrazione capsulare (CCS), edema maculare cistoide pseudofachico (PCME), aumento della pressione in-

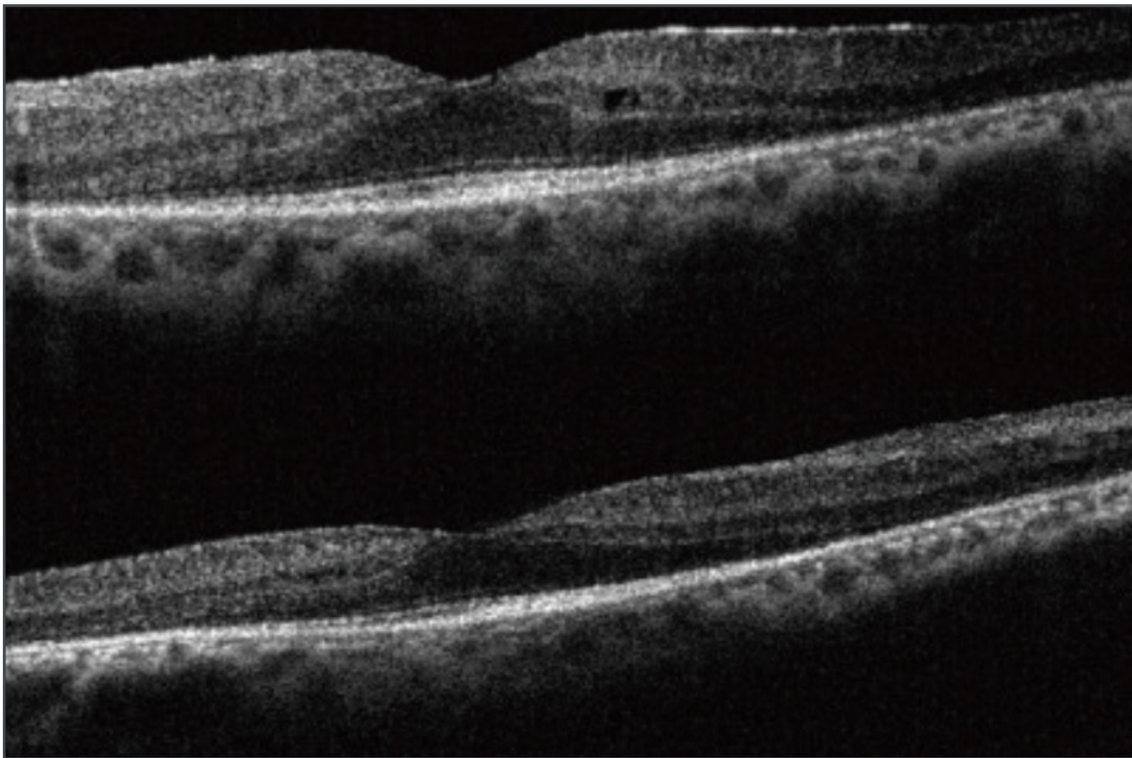


Fig. 3 - Nella figura in alto l'ellissoide foveale è ben rappresentato indice di buona prognosi visiva dopo intervento di facoemulsificazione di cataratta; nella figura in basso l'ellissoide è meno evidente e la prognosi visiva postchirurgica sarà meno performante.

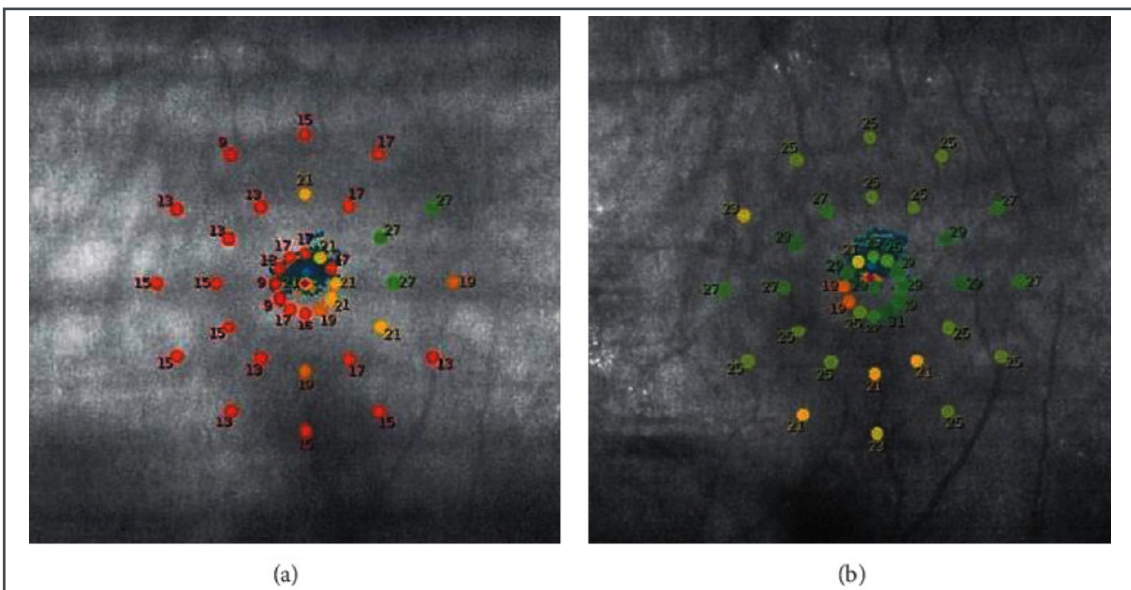


Fig. 4 - Retinite pigmentosa: microperimetria prima (a) e dopo (b) l'intervento di cataratta (Miura, et al., 2021).

traoculare (IOP) postoperatoria e dislocazione della lente intraoculare (Davies and Pineda, 2017).

Tutto ciò, suggerisce la necessità di un attento monitoraggio per evitare gli effetti negativi delle

possibili complicazioni chirurgiche.

La stabilizzazione retinica, specie in previsione di facoemulsificazione, va sempre cercata (Zhao, et al., 2019; Chen, et al., 2021; Zhang, et al., 2022; Limoli et al., 2020).

Ovviamente, una buona o ridotta acuità visiva preoperatoria associata a una zona ellissoidale conservata predice un buon esito postoperatorio, mentre un assottigliamento maculare predice un esito meno performante (Fig. 3) (Yoshida, et al., 2015, He, et al., 2022).

Gli studi di metanalisi volti a valutare l'impatto della luce sulla retina dopo chirurgia della cataratta non hanno chiarito se possa esserci una maggior progressione della malattia dopo chirurgia (He, et al., 2022).

Alcuni studi affermano che non c'è una correlazione tra facoemulsificazione e maggior progressione della RP, dipendendo questa unicamente dalla tipologia genetica (De Rojas, et al., 2017).

La chirurgia va sempre affrontata meticolosamente perché è dimostato essere in grado di dare un significativo miglioramento della BCVA e della sensibilità visiva (Fig. 4) (Miura, et al., 2021) senza che questa acceleri il decorso della patologia (ConChatterjee, et al., 2021).

Tale miglioramento dura mediamente 9 anni nonostante la progressione di fondo della RP (Miura, et al., 2021).

### **Cataratta e degenerazione maculare legata all'età**

La terapia chirurgica nei pazienti con degenerazione maculare legata all'età deve essere preceduta da un'attenta valutazione dell'attività della malattia retinica e delle performance visive prima dell'intervento, in modo da prevederne in modo più realistico possibile i potenziali benefici e soddisfare le aspettative del paziente.

La letteratura ha infatti messo in evidenza che la chirurgia della cataratta garantisce, oltre ad un miglioramento soggettivo, un incremento dell'acuità visiva, anche se strettamente condizionato dalla gravità del danno maculare (Huynh, et al. 2014, Stock, et al. 2015, Ma, et al., 2015):

forme avanzate di maculopatia rappresentano un fattore prognostico meno soddisfacente sul recupero funzionale.

Relativamente alla possibilità di scompenso della patologia retinica in seguito a chirurgia della cataratta occorre anche precisare che in passato gli studi epidemiologici con lungo follow-up, eseguiti in era pre anti-VEGF, rilevavano effettivamente un aumento del rischio di incidenza e progressione della AMD sia essudativa che atrofica dopo chirurgia (Klein, 2009).

Tuttavia, i risultati degli studi epidemiologici riguardanti queste associazioni sono stati incoerenti (Sutter, et al., 2007; Baatz, et al., 2008; Cugati, et al., 2006; Ho, et al., 2008) e studi più recenti hanno dimostrato che la pseudofachia non è un fattore di rischio per entrambe le forme avanzate di AMD.

Non esistono allo stato attuale evidenze definitive sulla chirurgia della cataratta come fattore di rischio per l'aumento d'incidenza o di progressione della AMD o di viraggio della forma atrofica in neovascolare (Bhandari and Chew, 2022; Yang, et al., 2022; Bhandari, et al., 2021).

Il quadro retinico deve essere definito prima della chirurgia, la retina del maculopatico nelle due varianti atrofica ed essudativa, deve essere stabilizzata quando si programma la chirurgia. In ogni caso sembra essere opportuno ridurre i livelli di ossidazione e di infiammazione retinica. Nel caso di forme essudative dobbiamo conoscere l'efficacia del farmaco anti-VEGF nel controllo dell'essudazione, in modo da garantire che l'intervento sia svolto in un periodo di ridotta attività della maculopatia (Teh, et al., 2016).

Sembra sia un bene effettuare la chirurgia della cataratta dopo almeno 6 mesi dall'inizio della terapia anti-VEGF, per evitare recidive a breve termine. Negli occhi che erano più stabili nei 6 mesi precedenti l'intervento e la cui retina era asciutta, il tasso di re-iniezione dopo l'intervento



era più basso e il tempo per il primo ritrattamento era più lungo (Rappoport, et al., 2017; Daien, et al., 2018).

Uno studio recente in pazienti con AMD ha rilevato un valore medio di spessore retinico all'OCT maggiore nei pazienti sottoposti a chirurgia (probabilmente correlabile ad una esacerbazione dell'attività della maculopatia o alla comparsa di edema post-chirurgico) ma, nel corso del follow-up di 1 anno, questi non hanno necessitato di un numero maggiore di iniezioni rispetto ai pazienti con AMD non sottoposti a chirurgia (Saraf, et al., 2015).

Il paziente deve dunque essere informato, con apposito consenso informato, della necessità di mantenere una attenta sorveglianza diagnostica e della possibilità di ulteriori trattamenti intravitreali dopo chirurgia.

### Cataratta e miopia

La miopia assiale elevata è definita come errore di rifrazione superiore a -8,00 diottrie o una lunghezza assiale superiore a 26,5 mm (Jonas and Xu, 2014).

E' associata a numerosi cambiamenti anatomici

nel polo posteriore del globo, inclusi gli stafilomi posteriori e un'insufficienza coroideale marcata, alla base delle problematiche atrofiche e neovascolari. Altri principali cambiamenti patologici includono assottigliamento sclerale, zonule deboli, opacità vitreale, schisi foveale, fori maculari, atrofia retinica e coroidale (Fig. 5) (Ohno-Matsui, et al., 2016).

La gravità dei cambiamenti strutturali è proporzionale alla lunghezza assiale, causando un danno visivo più grave.

La lunghezza assiale elevata influenza gli interventi chirurgici di cataratta in diversi modi: il chirurgo si trova ad affrontare zonule lasse o profondità fluttuante della camera anteriore. La perdita di fuoco che a volte si verifica durante tali fluttuazioni può portare a una rottura capsulare posteriore intraoperatoria e a rotture retiniche postoperatorie. Nel postoperatorio, possiamo avere una sindrome da contrazione capsulare postoperatorie ed esiti refrattivi a volte imprevedibili (Zuberbuhler, et al., 2009; Gologorsky, et al., 2016; Lam, et al., 2016).

Si tratta perciò di una chirurgia impegnativa, che va affrontata da un chirurgo dopo una adeguata

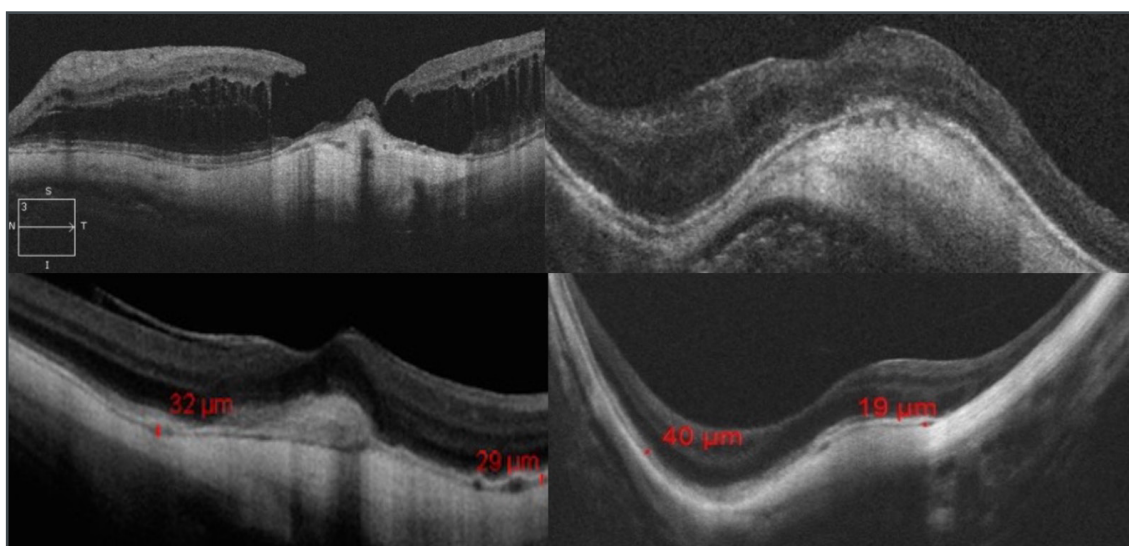


Fig. 5 - L'allungamento del bulbo, e l'assottigliamento sclerale portano a delle inevitabili conseguenze a livello corioretinico: la riduzione del flusso ematico comporta riduzione del trofismo retinico con formazione di atrofie, neovascolarizzazioni, fori, stafilomi e schisi.

curva di apprendimento.

Prima di decidere la procedura chirurgica è perciò utile stabilizzare sempre la retina migliorando, quando possibile, il flusso coroideale (con prostaglandine, sostanze emoreologiche, stimolazioni elettromagnetiche, fattori di crescita) e controllando l'eventuale attività dei processi neovascolari.

Fondamentale un attento controllo della periferia retinica prima della chirurgia, subito dopo e nei successivi controlli. In caso di lesioni regmatogene, sarà indispensabile praticare la corretta profilassi con barrage laser retinici.

Importante durante la chirurgia la rimozione accurata del viscoelastico in modo da evitare rialzi pressori con riduzione del flusso ematico coroideale, già ridotto nelle miopie elevate.

La cinematica oculare, a causa della maggiore lunghezza dei muscoli estrinseci dell'occhio con miopia elevata, può determinare diplopia postoperatoria, accentuata dalla disomogeneità retinica, spesso in assenza di punti corrispondenti. Utile una valutazione ortottica pre e post-operatoria con la ricerca di una leggera miopizzazione chirurgica.

La miopizzazione chirurgica, ottenibile prevalentemente con IOL monofocali, è preferibile: mantiene l'abitudine muscolare consolidata e permette la visione a distanza ravvicinata, più congeniale al miope elevato. Un errore refrattivo con ipermetropizzazione anche modesta non viene accettato dal paziente che deve gestire la muscolatura oculare in modo nuovo.

Se la degenerazione miopica è invece tale da lasciare solo la visione periferica, per esempio per un'atrofia coriocalillare alle arcate vascolari, e dunque non permette di avere vantaggi della visione naturale a distanza ravvicinata, è preferibile per il paziente cercare un'emmetropizzazione: potrà usare al meglio la periferia oculare per muoversi nell'ambiente.

In sintesi, pur con le dovute precauzioni, la chirurgia della cataratta nel miope elevato determina un notevole miglioramento delle performance visive, sia che si lasci una debole miopizzazione chirurgica, sia che si cerchi di emmetropizzare l'occhio in questione. In genere tali pazienti riferiscono di vedere come non hanno mai visto prima apprezzando inoltre la libertà da un'occhiale appariscente e pesante.

### **Cataratta e glaucoma**

La chirurgia del glaucoma è potenzialmente catarattogena (*Jampel, et al., 2012*).

Recenti evidenze sulla chirurgia della cataratta in pazienti affetti da glaucoma ad angolo aperto, ipertensione oculare e glaucoma ad angolo chiuso hanno dimostrato una riduzione della PIO di 2-4 mmHg che dura per almeno 3 anni dopo l'intervento di cataratta (*Poley, et al., 2009; Shingleton, et al., 2008; Friedman, et al., 2002*).

La pressione oculare è un importante fattore di rischio nella progressione del glaucoma e il suo controllo è una premessa fondamentale in ogni manovra chirurgica su questi pazienti. La rimozione della cataratta inoltre può migliorare la capacità del medico di interpretare i test perimetrici, ristabilendo migliori condizioni diagnostiche circa l'imaging del nervo ottico. Esistono molteplici vantaggi nell'eseguire l'intervento di cataratta prima della chirurgia del glaucoma, mentre l'intervento di cataratta dopo la trabeculectomia aumenta il rischio di un successivo fallimento della filtrazione (*Kung, et al. 2015; Husain, et al., 2012; Salaga-Pylak, et al., 2013*).

La facoemulsificazione, eseguita secondo gli standard attuali, attraverso un'incisione corneale trasparente, preserva l'integrità della congiuntiva, rendendo più agevole l'esecuzione di successivi interventi tradizionali per il glaucoma. La facoemulsificazione aumenta la profondità della camera anteriore, facilitando la funzione

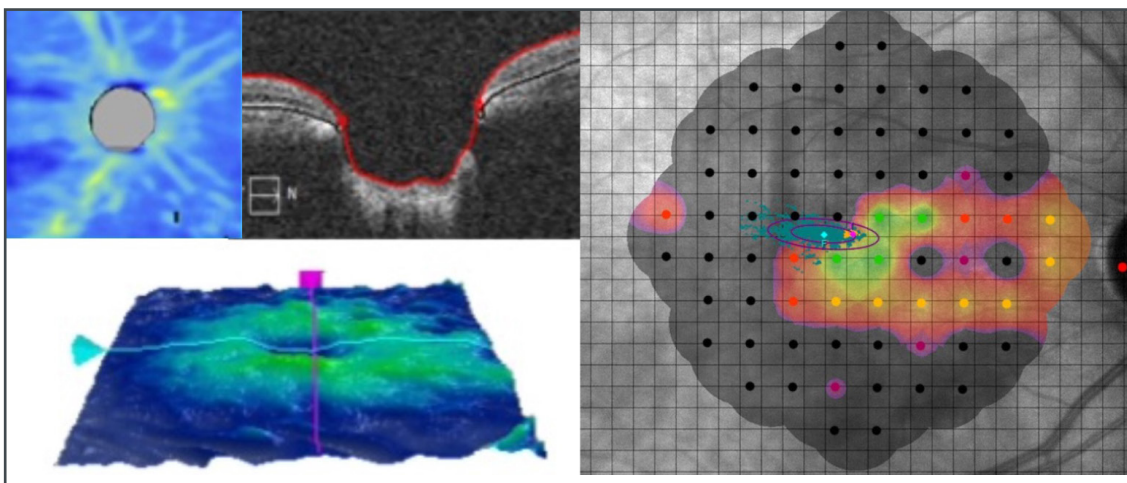


Fig. 6 - Nervo ottico con aumentata escavazione. La riduzione delle cellule ganglionari porta a contrazione progressiva del campo visivo qualora il glaucoma sia fuori controllo.

di successivi impianti valvolari.

In tal modo possiamo sempre ricorrere se necessario a chirurgie filtranti per il controllo della pressione oculare con maggior successo (*Tham, et al., 2013*).

La chirurgia della cataratta dovrebbe essere presa in considerazione in tutti i pazienti affetti da glaucoma che potrebbero trarre beneficio da una riduzione sostenuta della PIO e che presentano un certo grado di disabilità visiva dovuta alla cataratta (*Kung, et al., 2015*).

Considerando l'otticopatia glaucomatosa coesistente (Fig. 6), è opportuno prima, durante e dopo la chirurgia, mantenere elevato il flusso vascolare a carico del nervo ottico, ricorrendo a sostanze emoreologiche, prostaglandine, stimolazioni elettromagnetiche e secretoma me-senchimale. Importante a tal fine la rimozione accurata del viscoelastico durante la chirurgia in modo da evitare rialzi pressori che possono essere dannosi per un nervo ottico già compromesso. Anche l'infiammazione oculare va controllata, per lo stesso motivo.

### TOPIC 3: Scegliere la IOL e perché

In tutti i casi, la facoemulsificazione prevede l'impianto di un cristallino artificiale dopo l'e-

strazione di quello naturale.

Invece, quando parliamo di riabilitazione visiva pensiamo subito a qualche ausilio ottico ingrandente.

In entrambi i casi si tratta di lenti la cui qualità ottica permette di ottenere risultati più performanti per il paziente.

Nella nostra esperienza la lente intraoculare (IOL) diventa parte integrante dell'ausilio ottico necessario, migliorando la focalizzazione sulla retina. Dunque, l'oculista deve riflettere su altri due aspetti:

- Quali parametri usiamo per la scelta della IOL?
- Ci informiamo se il paziente ha letto in precedenza con qualche ausilio e con quale ingrandimento?

Le IOL sono in genere utilizzate per dare la miglior visione naturale nella lontananza. Ma la tendenza degli ultimi anni è quella di privilegiare, attraverso le lenti cosiddette premium, una buona visione naturale nell'intermedio e nel vicino. L'impianto utilizzato nell'ipovedente in genere è una IOL monofocale, e questo perché gli studi sulle IOL premium escludono a priori che ci siano delle componenti patologiche neuroretiniche.

In realtà questo per non influenzare i risultati relativi alle performance delle lenti premium, non perché di fatto non possano essere utilizzate. I pazienti ipovedenti tendono ad avvicinare gli oggetti all'occhio per aumentare l'angolo di risoluzione e la riabilitazione visiva mira a ottenere un ingrandimento efficace, in modo da semplificare questa necessità.

In uno dei nostri primi lavori, gli ipovedenti hanno chiesto nel 95% dei casi di privilegiare la visione per vicino rispetto al lontano (Limoli, et al. 1992), cosa richiesta molto frequentemente anche dai pazienti che affrontano il solo intervento di cataratta.

Su queste premesse, il chirurgo della cataratta, quando è consapevole della condizione di ipovisione del paziente, cerca genericamente una miopizzazione per facilitare la percezione del vicino. Poi può sempre ricorrere, in base al risultato, alla riabilitazione visiva utilizzando l'ausilio più idoneo alle performance ottenute. Se un ausilio ingrandente permette di leggere con un dato potere, la miopizzazione chirurgica può ridurre questo potere.

Le IOL, dunque, possono contribuire a facilitare la visione per vicino del paziente ipovedente modulando il potere del sistema ingrandente davanti all'occhio in modo da permettere un maggior ingrandimento dell'immagine. Per tale motivo oggi possiamo progettare, già prima dell'intervento, la

sceita della migliore IOL possibile per la migliore riabilitazione visiva possibile, considerando ausilio, IOL e diottra oculare un unico sistema atto alla proiezione di immagini a livello retinico. I parametri fondamentali che caratterizzano l'ausilio necessario a garantire il processo della lettura in caso di ipovisione sono:

- *l'ingrandimento necessario alla lettura, anche se teorico*
- *il campo di lettura desiderato nel postoperatorio, che deve essere più ampio possibile, ma che è inversamente proporzionale all'ingrandimento.*
- *la distanza di lavoro desiderata nel postoperatorio, che deve essere comoda per il paziente, ma che è inversamente proporzionale all'ingrandimento.*
- *Il potere ideale dell'ausilio ipercorrettivo, espresso in diottrie, utilizzabile nel postoperatorio, che deve essere contenuto in modo da determinare un ausilio leggero, esteticamente migliore e nel complesso sostenibile, ma sufficiente a garantire il minimo ingrandimento necessario.*

La scelta della IOL poi deve rispettare sempre criteri quali:

- *asfericità*
- *toricità*
- *filtrazione*

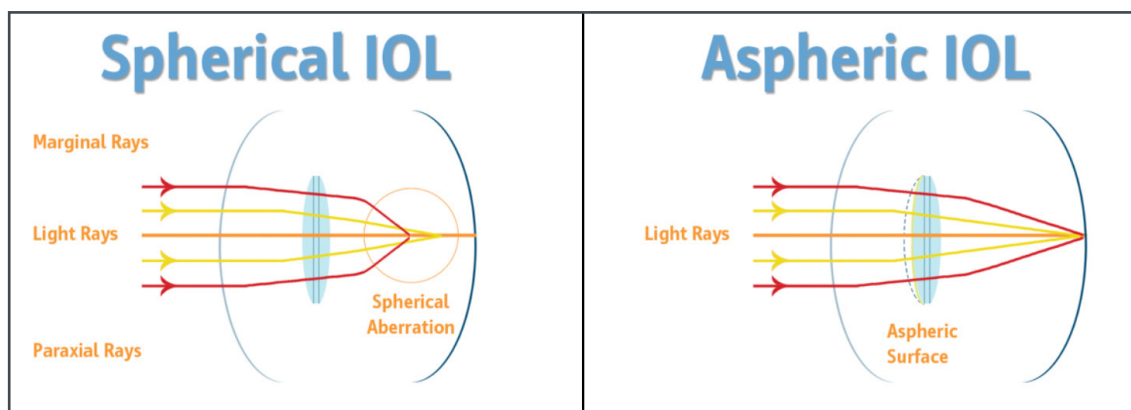


Fig. 7 - Differenze aberrometriche tra IOL sferica e asferica.



### **Asfericità**

In una IOL sferica la defocalizzazione dei raggi provenienti dalla periferia rispetto a quelli centrali determina riduzione della sensibilità al contrasto e riduzione delle capacità visive. L'impianto di IOL sferiche, già dotate di aberrazioni sferiche, accentua le aberrazioni positive della cornea (Fig. 7).

In una IOL asferica, invece, le aberrazioni positive della cornea sono neutralizzate. In tal modo tilting e decentramenti di IOL, posizione della pupilla e asse ottico risultano irrilevanti e non penalizzanti per la percezione del paziente (Kohnen and Klaproth, 2008).

Questo è importante quando pensiamo che la visione nel maculopatico è decentrata rispetto al normale dovendo mettere a fuoco su un'area limitrofa alla fovea. La riduzione delle interferenze asferiche favorisce le performance di lettura.

### **Toricità**

La correzione dell'astigmatismo all'interno dell'occhio con una IOL torica consente di eliminare o ridurre le aberrazioni astigmatiche anche durante i movimenti oculari che sono necessari al maculopatico che utilizza la visione eccentrici-

ca (Kaur, et al. 2017).

La IOL torica al contrario di correzioni a tempiale consente una buona messa a fuoco e riduce le aberrazioni di basso ordine.

La visione risulta migliorata soprattutto nel maculopatico che può utilizzare con maggior contrasto la visione eccentrica con la quale sopprime alla perdita di quella centrale.

In genere si può optare per la correzione dell'astigmatismo quando appare uguale o superiore alla diottria.

### **Filtrazione della luce**

La luce blu possiede il più alto carico di energia dello spettro della luce visibile (Fig. 8). Oscilla tra i 400 e i 500 nm ed è una componente della luce solare e della luce artificiale.

La luce ultravioletta è invece una radiazione non visibile all'occhio umano. I raggi UV sono 4-5 volte più dannosi della luce blu e 800 volte più dannosi di quella rossa. Il cristallino naturale agisce come un meccanismo di difesa.

La rimozione del cristallino dà come risultato una maggiore trasmissione di energia dalla luce UV e dalla luce blu.

L'esposizione acuta a radiazione UV e nell'inter-

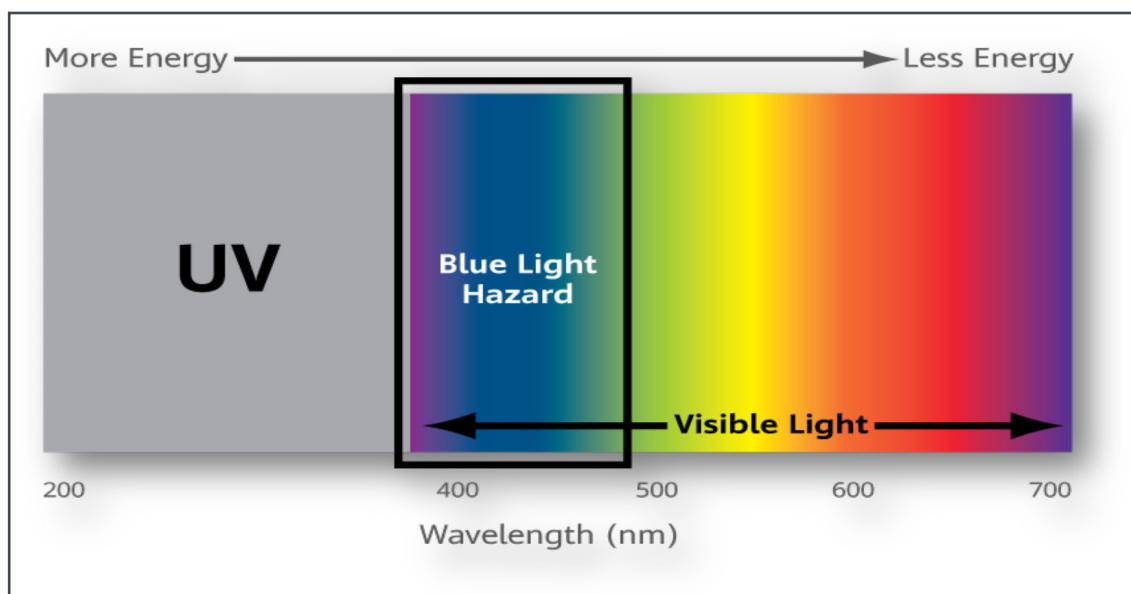


Fig. 8 - L'energia luminosa è inversamente proporzionale alla lunghezza d'onda.

vallo spettrale 300-700 nm provoca un danno retinico di natura fotochimica che prende il nome di danno da luce blu.

E' stato evidenziato come il mancato utilizzo di IOL con filtri per la luce blu e UV riduce del 50% l'assorbimento di fluoresceina a livello della barriera ematoretinica iniettata intravitrealmente (Narimatsu, et al., 2015).

La IOL Blue light Filtering o "lente gialla" incorpora cromofori che assorbono le radiazioni blu ad alta energia: ha una curva di trasmittanza simile al cristallino di un cinquantenne, in modo da aiutare a ridurre il danno che la "luce blu" può recare alla retina. Tuttavia, non tutti gli studi concordano su questo aspetto (Leung, et al., 2017; Downie, et al., 2018, Vagge, et al. 2021).

Soddisfatti i requisiti sopra esposti dobbiamo decidere se il nostro paziente deve essere emmetropizzato o miopizzato e di quanto e quale tipologia di IOL utilizzare, se monofocale, multifocale o a fuoco continuo.

## Emmetropizzazione o miopizzazione?

### E quale?

Nel caso si decida di emmetropizzare il paziente, dopo facoemulsificazione questi manterrà l'ausilio utilizzato prima della chirurgia. Optiamo per questa scelta quando la riabilitazione è possibile solo con un videoingranditore elettronico: il paziente continua a leggere con il suo ausilio ma vede al meglio per lontano.

È tuttavia noto che i miopi con danni maculari sono avvantaggiati dal fatto di poter avvicinare il testo per leggere potendo disporre di un fattore ingrandimento naturale provocato dalla miopia. Per esempio, un miope di 10 D può leggere a 10 cm vedendo il testo ingrandito di 2,5x il che gli consente di ovviare alla presenza di uno o più scotomi generati dalle atrofie corioretiniche a livello maculare (Limoli, et al., 2013) (Fig. 9).

Qualora decidiamo per una miopizzazione chirurgica, possiamo ridurre il potere dell'ipercorezione necessaria a leggere.

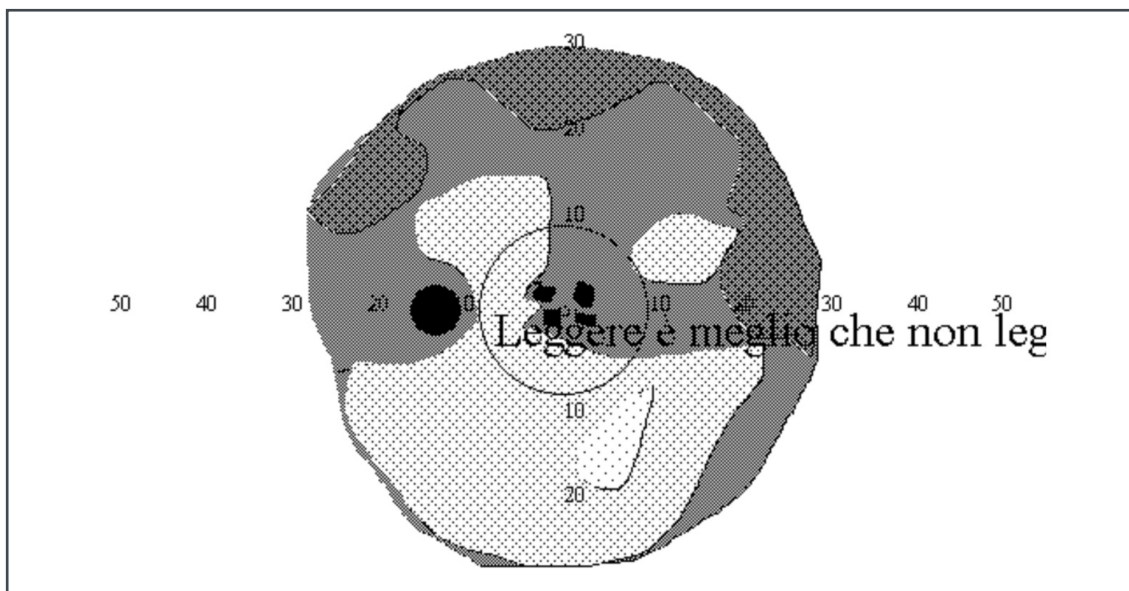


Fig. 9 - Nell'immagine osserviamo la riproduzione virtuale della visione di un miope di 24 D, affetto da cataratta. Prima dell'intervento poteva contare di un ingrandimento naturale di 6X che però obbligava a utilizzare un solo occhio a 4-5 cm. di distanza dalla stringa di lettura. Per poter percepire la stringa è sufficiente utilizzare un ingrandimento di 2X. La scelta della IOL si può basare su una miopizzazione chirurgica di -4 D. In tal modo dopo l'intervento la miopia sarà ridotta, refrattivamente, a -4 sf e la lettura sarà possibile con un occhiale ingrandente di + 4sf (2X complessivi). Nella realtà l'eliminazione della velatura data dalla cataratta (detta variabile della cataratta) ha consentito il ripristino di una visione naturale a 25 cm. (distanza focale data dalla miopizzazione a -4 sf.) con piena soddisfazione della paziente.

In genere si propone in pazienti che, prima della chirurgia, dispongono per leggere di ausili a basso ingrandimento, tipo 1-2 ingrandimenti.

In tal caso la miopizzazione ridurrà il potere complessivo del sistema ipercorrettivo post-operatorio.

La miopizzazione non deve essere mai eccessiva per non penalizzare l'autonomia nell'ambiente. Nella nostra esperienza la miopizzazione ideale è di circa 2,5-3 diottrie, perché riduce in modo consistente il potere dell'ipercorezione postoperatoria, ma permette una buona autonomia in un ambiente domestico, richiedendo lenti solo per uscire all'aperto.

L'occhiale per lontano può essere corredato poi di filtri fotoselettivi per migliorare il contrasto o contenere l'ossidazione.

## Monofocali, multifocali o a fuoco continuo?

### IOL monofocale

In genere la IOL monofocale viene impiantata essenzialmente quando l'interesse è quello di conseguire un'emmetropizzazione con ottimale visione per lontano. In caso di ipovisione viene utilizzata per conseguire una miopizzazione chirurgica e, quindi, per migliorare la visione per vicino o per l'intermedio (Fig. 10).

Nei pazienti con gravi disabilità visive si preferisce emmetropizzare, in quanto una miopizzazione residua non darebbe vantaggi: in tal caso l'unica possibilità di lettura sarà l'uso di un videoingranditore elettronico.

Inoltre, si utilizza anche quando coesistono

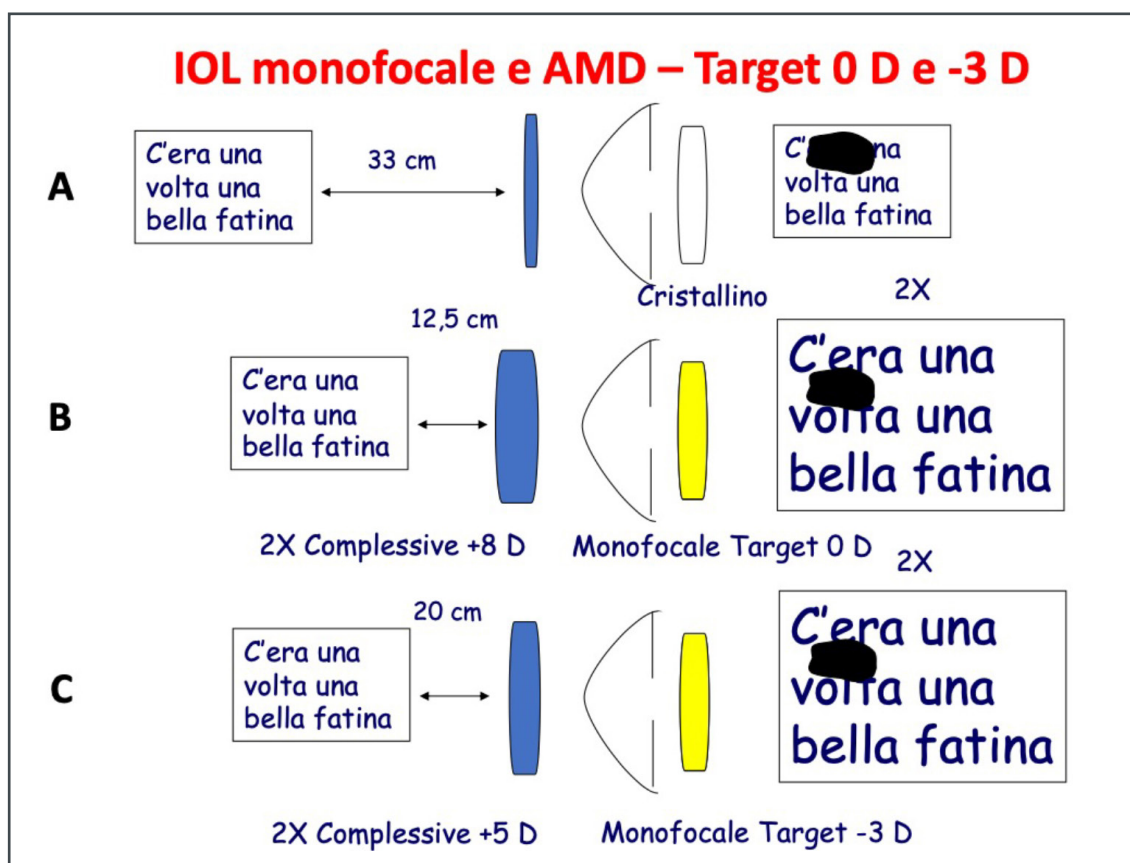


Fig. 10 - Nell'immagine vediamo come sia difficile leggere per un paziente maculopatico, (A). Dopo facoemulsificazione, cercando una emmetropizzazione e un ingrandimento di 2X, corrispondente ad una ipercorezione di 8 Diottrie (B) quel paziente può tornare a leggere. Se invece scegliamo una miopizzazione chirurgica di 3 Diottrie (C), pur con il medesimo di ingrandimento di 2X, il potere dell'ipercorezione scende ai 5 Diottrie. L'ingrandimento complessivo viene suddiviso tra sistema ingrandente e miopizzazione chirurgica.

importanti aberrazioni corneali date da esiti di chirurgia refrattiva, trapianti, cheratoconi, astigmatismi irregolari o importanti, utilizzando in questi ultimi casi le versioni monofocali toriche. Le caratteristiche della IOL auspicabili in tale contesto sono:

- un'ottica ultraliscia da cui una immagine più limpida possibile
- l'asfericità, in grado di perdonare alcuni decentramenti in caso di maculopatie
- la presenza di un filtro per la luce blu che attenui l'ossidazione retinica
- la semplicità dell'impianto in modo da ridurre i tempi dell'impianto
- la stabilità del piatto ottico, grazie alla geometria delle anse
- possibilità di disporre del cilindro necessario

### IOL multifocali

Le IOL multifocali permettono la messa a fuoco su distanze differenti, in genere infinito e 35 cm., mentre l'intermedio spazia dai 60 agli 80 cm., a seconda del modello.

Esistono pochissimi lavori sulle lenti multifocali (MIOL) impiegate in presenza di una maculopatia, soprattutto perché nei lavori descritti sono stati esclusi gli occhi con patologie neuroretiniche che potessero influenzare la valutazione dei parametri.

Il primo a presentare un lavoro di questo tipo fu Georgaras nel 2006, anche se non venivano postulati i criteri di selezione del paziente (Georgaras, et al., 2006, 2012; Gayton, et al. 2012).

In passato, in presenza di maculopatie, abbia-

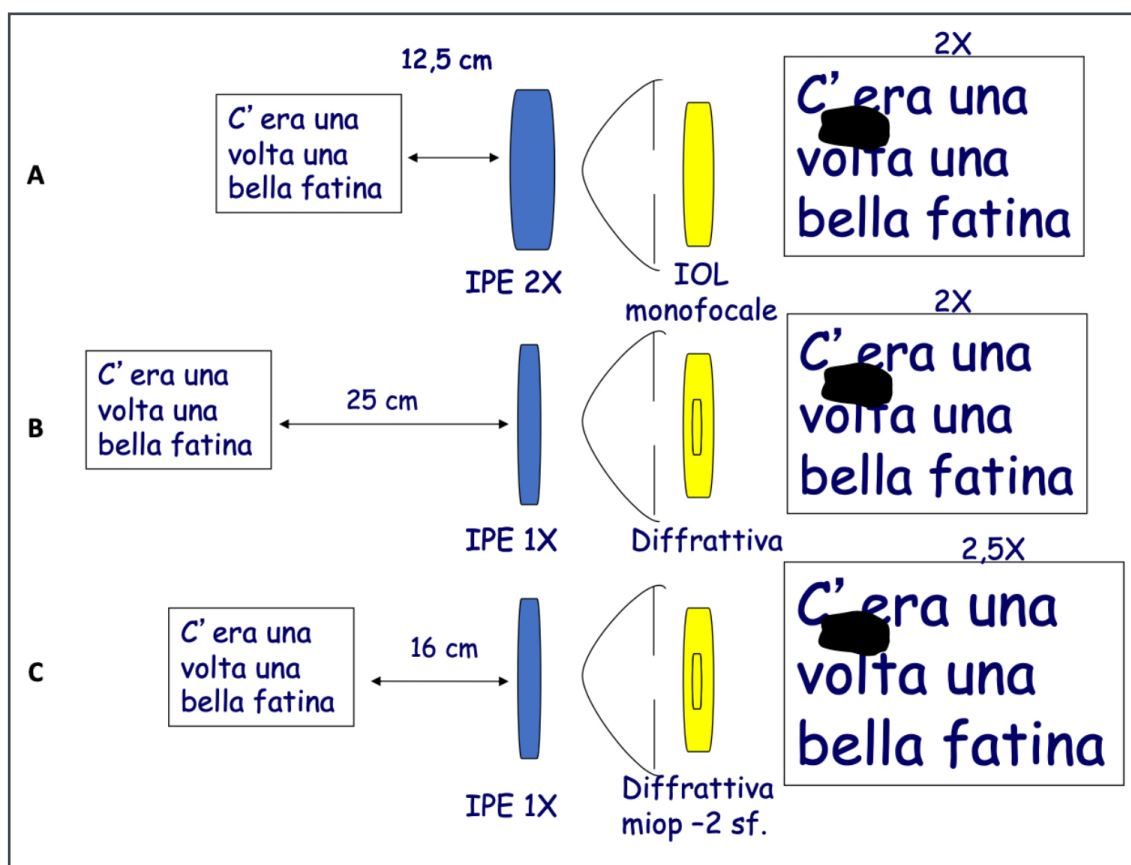
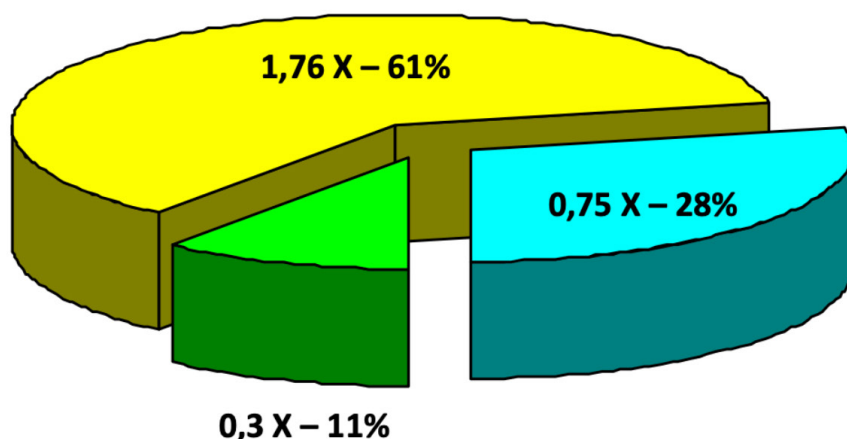


Fig. 11 - Nell'immagine vediamo come legge un paziente maculopatico con un ingrandimento di 2X (A), come la lettura sia possibile con medesimo ingrandimento (2X) dopo facoemulsificazione con IOL difrattiva apodizzata, emmetropizzazione e ipercorrezione di 4-5D (B). Possiamo mantenere lo stesso potere dell'ipercorrezione postoperatoria di 4-5 Diottrie, anche con maggior ingrandimento (2,5X) dopo facoemulsificazione con impianto di IOL difrattiva e miopizzazione di 2 Diottrie (C).



## Magnifying components



**Virtual Magnification = 2,86 X**

**Real Magnification = 2,75 X**

- Surgical Myopization
- Magnifying System
- IOL Impact

Fig. 12 - L'ingrandimento necessario per un paziente ipovedente può essere prodotto da un sistema ipercorrettivo, da una condizione di miopia, o dal fuoco di una IOL.

Quando un paziente ipovedente deve essere operato per cataratta è possibile creare una miopizzazione chirurgica, scegliere una IOL con un fuoco ravvicinato, e completare l'ingrandimento necessario con il sistema ingrandente adeguato. Se per esempio necessitiamo di un ingrandimento teorico di 2,75 X pari a un sistema ipercorrettivo di 11 D, e il paziente necessita anche un intervento di facoemulsificazione possiamo scegliere una miopizzazione di 1 -1,25 D, pari a 0,3 X e una IOL con fuoco ravvicinato (nell'immagine una IOL apodizzata difrattiva) che ha un potere per vicino di 3,2 D pari a 0,75 X. Il sistema ipercorrettivo utilizzabile dopo la chirurgia sarà di 6,5 D, avrà un potere diottrico ridotto del 40%, pur restando nell'insieme un potere ingrandente di 2,75 X.

mo utilizzato delle lenti difrattive apodizzate (Acrysof ReSTOR Natural). Tali lenti avevano due soli punti focali, all'infinito e a 33 cm (*Limoli, et al. 2009; 2010, Vingolo, et al. 2014*).

L'utilizzo di tali lenti in pazienti ipovedenti ci è sembrato allora interessante. L'aggiunta per vicino della IOL difrattiva apodizzata, specie se associata a miopizzazione chirurgica, è in grado di ridurre molto il potere dell'ipercorezione (Fig. 11).

Il potere difrattivo consente infatti di simulare un'accomodazione di 4 diottrie (3,2 diottrie sul piano dell'occhiale) pari a circa 0,75 ingrandimenti (Fig. 12).

Tuttavia, l'apodizzazione delle IOL difrattive,

come accadeva nelle Restore, fa sì che la distribuzione della luce in entrata nei diversi fuochi vari gradualmente con il diametro della pupilla. In questo modo, l'apodizzazione (cercando di imitare la normale fisiologia), richiede necessariamente una buona fonte luminosa per poter sfruttare al meglio la IOL. Una pupilla ampia, come si registra in basse condizioni di luce, o anche solo leggermente ectopica, non favorisce la lettura in quanto la luce viene assegnata al fuoco lontano della IOL, rispetto alla visione per vicino che avviene con pupilla più stretta e molta luce.

Inoltre, l'energia luminosa trasmessa viene convogliata per l'82% nei fuochi principali mentre il

restante 18% si disperde in ordini secondari o in fenomeni di dispersione e riflessione.

Infine, la Restore come già detto, ha solo due fuochi, essendo priva dell'intermedio.

Le attuali multifocali posseggono anche un fuoco intermedio. La più breve distanza tra il fuoco intermedio e il fuoco vicino permette un confortevole range di visione dal vicino all'intermedio. L'energia luminosa trasmessa viene convogliata per l'88% nei fuochi principali il che rende le attuali IOL multifocali molto meno luce- e pupillo-dipendenti, permettendo una visione per vicino anche in condizioni di luce non ottimali. Il materiale più utilizzato allo stato attuale è l'acrilico idrofobo con cromoforo giallo che simula il cristallino umano, in grado di filtrare i raggi dannosi che raggiungono la retina (Wang, et al., 2017).

In ogni caso, quando si tratta di impiantare tali IOL nei pazienti maculopatici o ipovedenti, sono molti i chirurghi riluttanti, principalmente a causa del timore che la multifocalità della IOL impiantata possa aumentare l'handicap visivo esistente dei pazienti e per la scarsa comprensione dello scenario postoperatorio.

In realtà le MIOL sono un'opzione praticabile per i pazienti con patologie retiniche o precedenti interventi chirurgici alla retina per ridurre la dipendenza dagli occhiali.

Sebbene le loro prestazioni visive siano limitate, gli ipovedenti possono comunque beneficiare delle MIOL con prestazioni di lettura migliorate.

Si può affermare che la riduzione della dipendenza dagli occhiali si traduce nel maculopatico nell'uso di un ausilio meno potente a parità di risultato con una compliance aumentata nei confronti della lettura (Kaymak, et al., 2020).

Va tuttavia detto per completezza che rispetto alle IOL apodizzate, l'assorbimento di luce da parte delle IOL multifocali, per quanto conte-

nuto, appare a volte sufficiente per creare dei disfotismi in alcuni contesti, come gallerie, androni, condizioni mesopiche etc.

### **IOL a fuoco continuo**

Una valida alternativa a tali multifocali sembra essere rappresentata dalle lenti a fuoco continuo (EDoF o Extended Depth of Focus). La tecnologia della lente EDoF è basata sulla creazione di un unico fuoco continuo in grado indurre un'aberrazione sferica controllata che a sua volta consente di ampliare la profondità di fuoco (Wavefront technology) (Brayer, et al. 2017).

La lente intraoculare progressiva EDoF consente una visione nitida e senza aloni generalmente dai 55 cm. all'infinito riducendo ad un livello non percettibile le disfotopsie (Akella and Juthani, 2018, Chang, et al., 2018).

Anche per tali lenti non esistono molti lavori circa il loro impianto in presenza di disabilità visiva se si eccettua un lavoro sul loro uso in presenza di alterazioni dell'interfaccia vitreo-retinica (Jeon and Kwon, 2022).

In presenza di disabilità visive, nel caso in cui non è richiesta una ipercorrezione importante, le IOL a fuoco continuo possono rappresentare un ottimo compromesso.

In altre parole, in tutte le situazioni dove l'ipovedente deve coniugare la necessità di un ingrandimento per vicino con una adeguata visione intermedia e per lontano, utilizzando correzioni contenute (Fig. 13).

L'aggiunta di 1,5 sf. intrinseca alla lente EDoF pari a 0,375 X unita a una miopizzazione chirurgica opportuna (-2/-3 = 0,50/0,75 X) consente di ridurre ulteriormente il potere del sistema iperrettivo mantenendo inalterato l'effetto ingrandente complessivo.

Ovviamente più si miopizza il paziente, peggio vede per lontano senza l'adeguata correzione. L'obiettivo è quello di lasciare al paziente una di-

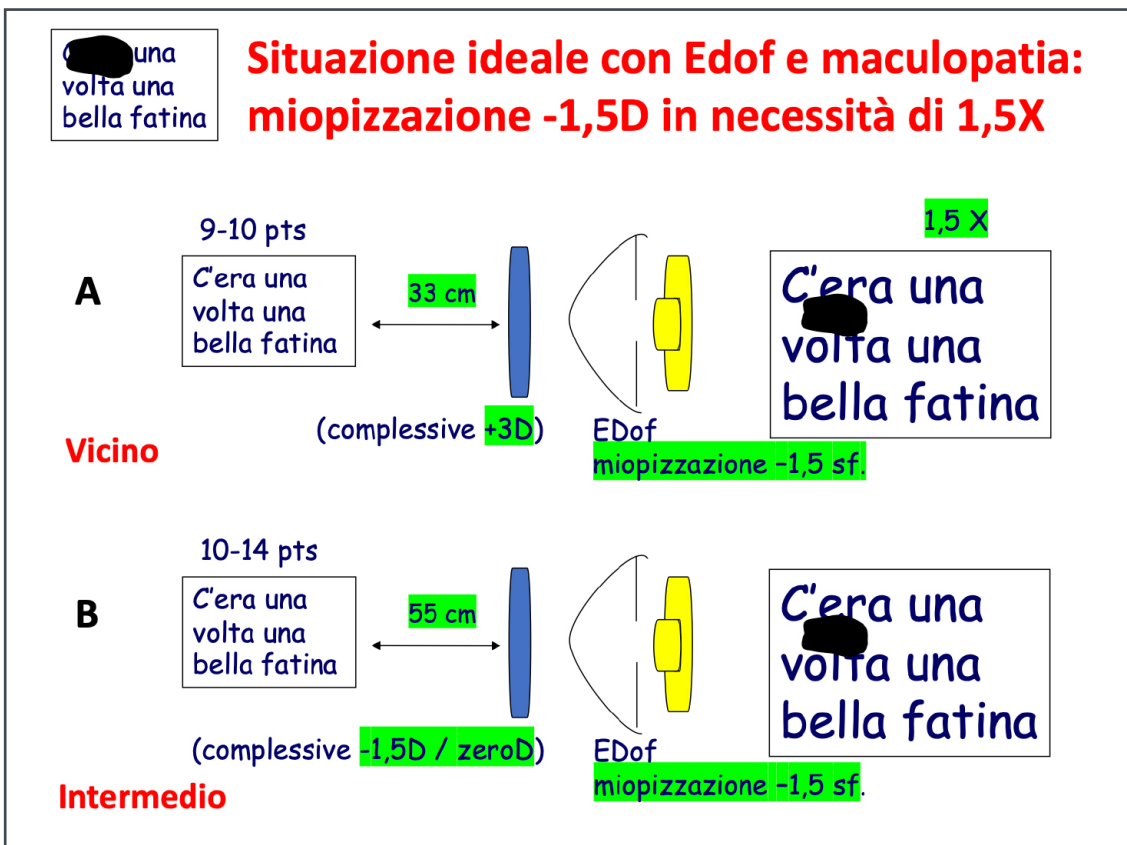


Fig. 13 - Quando abbiamo una ipovisione moderata e l'ingrandimento teorico è contenuto la IOL EDOF permette l'utilizzo di lenti per vicino assolutamente non discriminanti (A), permettendo una visione anche naturale in ambienti intermedi (B).

screta visione naturale per lontano migliorabile con adeguata correzione miopica, una buona visione intermedia, particolarmente ricercata dall'ipovedente, una discreta visione naturale per vicino migliorabile con una modesta correzione per vicino mai superiore a 3-5D.

La lieve miopizzazione permette di inserire nella correzione necessaria anche l'opportuno filtro fotoselettivo, utile nel paziente ipovedente al fine di ridurre l'insulto ossidativo.

Dunque, se un paziente ipovedente con cataratta necessita di un ingrandimento di 1,5/2X può essere trattato con molta soddisfazione utilizzando tali IOL, per avere un sistema ipercorrettivo molto leggero e poco discriminante, paragonabile a un normale occhiale per vicino. Le lenti premium pur non fornendo ingrandimenti importanti non alterano le proporzioni ambientali e sono in genere molto ben tollerate.

### IOL telescopiche

Sono quattro i dispositivi proposti per i pazienti con AMD: il telescopio miniaturizzato impiantabile (IMT), il sistema IOL-VIP, il sistema EyeMax Mono e la lente maculare di Scharioth (SML) (Grzybowski, et al., 2020).

IMT è l'unico dispositivo chirurgico approvato dalla FDA negli Stati Uniti e può fornire un ingrandimento della visione centrale a scapito della visione periferica. Nel frattempo, l'incisione per l'impianto è sufficientemente grande da richiedere 6-8 suture per chiudere la ferita e può causare un astigmatismo importante (Boyer et al., 2015).

I sistemi IOL-VIP e EyeMax Mono prevedono un'incisione più piccola e sono adatti sia per gli occhi fuchici che pseudofuchici fornendo un ingrandimento simile. I risultati visivi basati sul numero limitato di partecipanti suggerisco-

no che il miglioramento dell'acutezza visiva in EyeMax Mono sia modesto rispetto a IOL-VIP senza un'adeguata riabilitazione visiva. La grande svolta di EyeMax Mono è stata quella di fornire un'immagine di alta qualità in tutte le aree maculari fino a 10° dalla fovea, mantenendo una sua utilità in caso di cambiamenti della PRL o progressione dell'AMD (*Dag, et al., 2019; Hengerer, et al., 2018*).

Recentemente, è stato pubblicato uno studio clinico prospettico multicentrico sull'SML in occhi precedentemente pseudofachici affetti da AMD (*Bereczki, 2019*) e ha fornito ulteriori informazioni sui risultati visivi e refrattivi. Sebbene l'SML non offra un ingrandimento per la visione da lontano, può ingrandire 2 volte gli oggetti in un intervallo di 10-15 cm dall'occhio e può essere impiantato attraverso un'incisione di 2,2 mm con una riduzione dell'astigmatismo postoperatorio. Non vi è dubbio che questi progressi tecnologici possano portare nuova speranza per i pazienti con AMD.

Occorre tuttavia precisare come l'anatomia oculare possa rivestire un ruolo importante nella scelta di questa tipologia di IOL, poiché quasi tutte le IOL telescopiche possono causare blocco della pupilla e aumento della PIO.

Inoltre, modificano alcune abitudini di vita, in quanto per consentire ingrandimenti adeguati alla lettura alterano le proporzioni ambientali. Infine, la mancanza di controlli randomizzati, la limitata durata del follow-up e le diverse misurazioni dell'acuità visiva (VA) nei diversi studi rappresentano delle sfide per tale tipo di impianto.

#### **TOPIC 4: Su cosa porre attenzione durante la chirurgia**

L'eliminazione della cataratta e la scelta della IOL più opportuna possono rendere felice il nostro paziente. Tuttavia, occorre contenere l'influenza che la facoemulsificazione può avere sulla pro-

gressione delle patologie neuroretiniche.

- *Quali accorgimenti usiamo?*
- *A quali farmaci possiamo ricorrere?*

Innanzitutto, poniamo attenzione alla luce del microscopio. Questa può aumentare l'ossidazione retinica, specie dopo aver operato la cataratta, quando il campo pupillare si presenta limpido e il defocus viene annullato dall'inserimento della IOL. Se possibile, dopo l'impianto riduciamo l'illuminazione della zona centrale. Prima dell'impianto il defocus e la cataratta stessa ne riducono la portata.

Anche la riduzione dei tempi chirurgici aiuta a contenere il danno ossidativo e pertanto, la chirurgia in un maculopatico deve essere sempre affidata ad un chirurgo esperto.

Apparecchi facoemulsificatori high-tech consentono l'impiego di minor quantità di ultrasuoni e grazie alla punta faco torsionale "Ozil" che vibra ruotando aumentano notevolmente l'efficienza della tecnica. In casi selezionati, come nelle cataratte intermedie, si può ricorrere alla femtofacoemulsificazione che dà risultati simili alla tecnica US tradizionale.

La pressione oculare deve essere stabile. Con i moderni facoemulsificatori i sensori controllano l'irrigazione aiutando a controllare il tono. Il taglio piccolo (2,2 mm.) dell'ingresso principale consente una maggiore velocità di riparazione e miglior controllo del tono, che non deve essere troppo basso nell'immediato postoperatorio, specie nelle forme a sfondo essudativo. Il viscoelastico utilizzato va ben rimosso per evitare picchi ipertensivi nel postoperatorio che possono ridurre la perfusione retinica.

L'infiammazione intraoperatoria e postoperatoria va controllata: il rilascio di citochine chemiotattiche e vasoattive potrebbe favorire il riaccutizzarsi di una patologia neovascolare o semplicemente provocare un edema maculare cistoide, specie in



una retinopatia diabetica. Come abbiamo visto, è stato dimostrato un incremento dello spessore retinico nel corso dei primi mesi dall'intervento in seguito a tale stimolo infiammatorio da parte della chirurgia.

Certamente, prima dell'intervento, la presenza di adeguate terapie stabilizzanti contribuisce ad affrontare in modo più sicuro la chirurgia.

Nelle forme atrofiche la chirurgia può essere preceduta da terapie che migliorano il trofismo neuroretinico, come quelle basate sulla neuroprotezione (supplementazione, terapie con secretoma mesenchimale cellulo-mediato e non). L'infiammazione si evita utilizzando, nel preoperatorio e nel postoperatorio, antinfiammatori non steroidei. Può essere utile un bolo di Bentelan o altri steroidi per endovena o a livello sottocongiuntivale, subito dopo l'intervento. Nei casi più a rischio si può ricorrere immediatamente dopo ad un trattamento intravitreale di anti-VEGF o desametazone a lento rilascio.

#### **TOPIC 5: Il periodo postoperatorio**

Il periodo dopo l'intervento è cruciale e va monitorato con attenzione.

- *Come minimizzare le conseguenze negative?*
- *Quale il follow up?*
- *Quali esami e quando?*
- *Quando deve iniziare la riabilitazione e cosa deve ottenere il riabilitatore da una facoemulsificazione per il suo paziente?*

La potenziale attivazione di citochine infiammatorie e vasoattive indotta dalla chirurgia può destabilizzare la retina del paziente ipovedente. Le terapie antinfiammatorie con colliri a base di FANS per una durata di almeno 1 mese, associate alla terapia antibiotico-steroidica per non oltre gli 8 giorni rappresentano la terapia più adeguata.

In particolare, i FANS in collirio hanno una pe-

netrazione diversa a livello retinico rispetto agli steroidi senza influenzare il tono oculare e può essere utile mantenerne la somministrazione anche oltre il primo mese sia pure in modo discontinuo.

Il tono può elevarsi per le terapie associate a base di steroidi o per la presenza in camera anteriore di residui della sostanza viscoelastica utilizzata.

In caso di coesistenza di una otticopatia glaucomatosa, occorre evitare rialzi della pressione che possono determinare, unitamente al già citato incremento delle componenti infiammatorie (Terhaar, et al. 2022), un ulteriore danno della papilla ottica e riduzione del campo visivo. Si potranno diradare gli appuntamenti solo dopo che il tono oculare è rientrato ai valori preoperatori. Lo stato generale di salute deve essere mantenuto per consentire una guarigione rapida e completa.

Nei diabetici la glicemia deve restare nei parametri consigliati, negli ipertesi la pressione artero-venosa pure.

A dieci giorni dall'intervento il paziente può riprendere gli integratori utilizzati prima della chirurgia. La loro azione antiossidante, antinfiammatoria, trofica contribuisce a mantenere stabili le condizioni retiniche.

Vanno dunque predisposti gli esami del caso. Nelle forme precedentemente essudative, se si presenta la recidiva, la terapia antiVEGF va programmata il più velocemente possibile. Per questo motivo è fondamentale il monitoraggio post-operatorio, attraverso l'ausilio dell'imaging in grado di verificare eventuali recidive neovascolari, la comparsa di fluido sotto o intraretinico e il possibile sviluppo di edema maculare pseudofachico, che può complicare il quadro clinico.

La tomografia ottica a coerenza è l'esame più efficace nel documentare eventuali essudazioni.

Va programmato dopo 7/15/30 giorni, secondo il caso. Il test di Amsler va raccomandato ed eseguito prima e dopo la chirurgia per permettere al paziente di segnalare eventuali evoluzioni.

Lo studio della sensibilità mediante analisi microperimetrica dopo max 1-3 mesi, per valutare non solo la stabilità della patologia neuroretinica retrostante ma anche l'efficacia dell'intervento. Resta tuttavia di assoluta necessità uno stretto follow-up dopo la chirurgia per monitorare eventuali modificazioni suscettibili di trattamento. Il paziente deve disporre di un numero di riferimento dove poter chiamare per segnalare eventuali cambiamenti improvvisi e organizzare un controllo nelle 24 ore successive.

L'aspetto riabilitativo è centrale per il paziente ipovedente che va messo in condizione di riprendere la lettura nel più breve tempo possibile, secondo la nostra esperienza, già a 3 settimane dopo l'evento operatorio.

I valori rilevati nella prima settimana non sono ovviamente precisi, specie se si utilizza atropina per la dilatazione pupillare durante la chirurgia. In genere prescriviamo il nuovo sistema se la refrazione valutata a 6-8 giorni coincide con quella misurata a 15-20 giorni.

L'intervento, con i criteri di scelta della IOL sopra descritti, favorisce la prescrizione di un ausilio più leggero e performante, sempre che le condizioni cliniche sottostanti siano rimaste stabili. A volte osserviamo che nonostante un buon risultato complessivo la BCVA resta invariata. Questo è abbastanza normale se consideriamo che la BCVA è frutto di una visione angolare che ha il suo vertice nella foveola, in genere compromessa nella maggior parte dei pazienti ipovedenti.

La valutazione circa la riuscita del nostro intervento va fatta anche su altri parametri, come la velocità di lettura, la scotometria, la sensibilità microperimetrica, l'ingrandimento del

Preferential Reading Field, il miglioramento del visus per vicino residuo e con ausilio, la riduzione del potere dell'ipercorezione, la stabilità delle fissazioni (da misurare con pupilla normale) o la lettura in recupero dopo abbagliamento, il miglioramento dell'autonomia e la percezione del miglioramento della soggettività. Se infatti valutiamo questi aspetti ci accorgiamo che, anche a parità della BCVA, la condizione funzionale del paziente può essere molto migliore rispetto al periodo preoperatorio.

Non appena le condizioni cliniche postoperatorie si sono stabilizzate possono essere riprogrammati i cicli di neuromodulazione precedentemente impostati, così da incrementare la sensibilità delle cellule retiniche residue, stabilizzare al meglio la fissazione nelle aree residue a maggior sensibilità.

## Conclusioni

Dalle considerazioni sopra esposte su questo argomento sicuramente ci sono alcuni aspetti che è bene tenere sempre presenti quando occorre valutare un paziente affetto da cataratta e ipovisione.

- *L'intervento di cataratta ha un impatto positivo sulla vita del paziente nella maggior parte dei casi e non bisogna aver paura di operare.*
- *Vanno stabiliti gli accorgimenti chirurgici necessari a minimizzare le conseguenze dell'intervento sulla neuroretina.*
- *La IOL va scelta in modo da avere un impatto positivo sulla futura ipercorezione se necessaria.*
- *A fini medico-legali, oltre che clinici, è sempre importante avere chiaro il quadro clinico (OCT) prima e dopo l'intervento, ed è sempre utile prospettare al paziente, attraverso un consenso informato ad hoc, la possibilità di un risultato non soddisfacente e/o la riattivazione della maculopatia, quando la patologia*

- sottostante presenta questo rischio.
- È estremamente importante nella prevenzione primaria delle recidive essudative effettuare un monitoraggio accurato e frequente del paziente nei primi 6 mesi dopo la chirurgia ed è importantissimo intervenire precocemente in caso di neovascolarizzazione.
- Il percorso riabilitativo va sempre impostato entro 3-4 settimane dall'intervento, in condizioni funzionali stabilizzate.
- Il miglioramento di un paziente con maculopatia non deve far riferimento al solo visus inteso come BCVA.

## REFERENCES

1. Akella SS, Juthani VV. Extended depth of focus intraocular lenses for presbyopia. *Curr Opin Ophthalmol* 2018;29:318–322 [PubMed] [Google Scholar]
2. Andjelic S, Drašlar K, Hvala A, Hawlina M. Anterior lens epithelium in cataract patients with retinitis pigmentosa - scanning and transmission electron microscopy study. *Acta Ophthalmol.* 2017 May;95(3):e212-e220. doi: 10.1111/aos.13250. Epub 2016 Sep 28. PMID: 27679403.
3. Antal A, Sabel B. Low vision: Rescue, regeneration, restoration and rehabilitation. *Restor Neurol Neurosci.* 2019;37(6):523-524. doi: 10.3233/RNN-199001. PMID: 31839617.
4. Arrigo A, Aragona E, Bandello F. VEGF-targeting drugs for the treatment of retinal neovascularization in diabetic retinopathy. *Ann Med.* 2022 Dec;54(1):1089-1111. doi: 10.1080/07853890.2022.2064541. PMID: 35451900; PMCID: PMC9891228.
5. Azhan A, Zunaina E, Mahaneem M, Siti-Azrin AH. Comparison of VEGF level in tears post phacoemulsification between non-proliferative diabetic retinopathy and non-diabetic patients. *J Diabetes Metab Disord.* 2021 Aug 20;20(2):2073-2079. doi: 10.1007/s40200-021-00875-3. PMID: 34900842; PMCID: PMC8630130.
6. Baatz H., Darawsha R., Ackermann H., et al. Phacoemulsification does not induce neovascular age-related macular degeneration. *Investigative Ophthalmology & Visual Science.* 2008;49(3):1079–1083. doi: 10.1167/iov.07-0557. [PubMed] [CrossRef] [Google Scholar]
7. Bastek JV, Heckenlively JR, Straatsma BR. Cataract surgery in retinitis pigmentosa patients. *Ophthalmology.* 1982 Aug;89(8):880-4. doi: 10.1016/s0161-6420(82)34700-4. PMID: 7133635.
8. Bayyoud T, Bartz-Schmidt KU, Yoeruek E. Long-term clinical results after cataract surgery with and without capsular tension ring in patients with retinitis pigmentosa: a retrospective study. *BMJ Open.* 2013 Apr 26;3(4):e002616. doi: 10.1136/bmjopen-2013-002616. PMID: 23624990; PMCID: PMC3641474.
9. Benlloch-Navarro S, Trachsel-Moncho L, Fernández-Carbonell Á, Olivar T, Soria JM, Almansa I, Miranda M. Progesterone anti-inflammatory properties in hereditary retinal degeneration. *J Steroid Biochem Mol Biol.* 2019 May;189:291-301. doi: 10.1016/j.jsbmb.2019.01.007. Epub 2019 Jan 14. PMID: 30654106.
10. Berezcki Á. Experiences with the Scharioth Macula Lens - new hope for patients with dry macular degeneration. *Rom J Ophthalmol* 2019;63:128-34. [Crossref] [PubMed]
11. Bhandari S, Chew EY. Cataract surgery and the risk of progression of macular degeneration. *Curr Opin Ophthalmol.* 2023 Jan 1;34(1):27-31. doi: 10.1097/ICU.0000000000000909. Epub 2022 Nov 21. PMID: 36484207; PMCID: PMC9752199.
12. Bhandari S, Vitale S, Agrón E, Clemons TE, Chew EY; Age-Related Eye Disease Study 2 Research Group. Cataract Surgery and the Risk of Developing Late Age-Related Macular Degeneration: The Age-Related Eye Disease Study 2 Report Number 27. *Ophthalmology.* 2022 Apr;129(4):414-420. doi: 10.1016/j.ophtha.2021.11.014. Epub 2021 Nov 16. PMID: 34793832.
13. Boyer D, Freund KB, Regillo C, et al. Longterm (60-month) results for the implantable miniature telescope: efficacy and safety outcomes stratified by age in patients with end-stage age-related macular degeneration. *Clin Ophthalmol* 2015;9:1099-107. [Crossref] [PubMed]
14. Breyer DRH, Kaymak H, Ax T, Kretz FTA, Auffarth GU, Hagen PR. Multifocal Intraocular Lenses and Extended Depth of Focus Intraocular Lenses. *Asia Pac J Ophthalmol (Phila).* 2017 Jul-Aug;6(4):339-349. doi: 10.22608/APO.2017186. PMID: 28780781
15. Brieger K, Schiavone S, Miller FJ Jr, Krause KH. Reactive oxygen species: from health to disease. *Swiss Med Wkly.* 2012 Aug 17;142:w13659. doi: 10.4414/smw.2012.13659. PMID: 22903797.
16. Cai X, McGinnis JF. Oxidative stress: the achilles' heel of neurodegenerative diseases of the retina. *Front Biosci (Landmark Ed).* 2012 Jan 1;17(5):1976-95. doi: 10.2741/4033. PMID: 22201850.

17. Chan CM, Huang DY, Sekar P, Hsu SH, Lin WW. Reactive oxygen species-dependent mitochondrial dynamics and autophagy confer protective effects in retinal pigment epithelial cells against sodium iodate-induced cell death. *J Biomed Sci.* 2019 May 22;26(1):40. doi: 10.1186/s12929-019-0531-z. Erratum in: *J Biomed Sci.* 2019 Sep 4;26(1):66. PMID: 31118030; PMCID: PMC6532221.
18. Chan TC, Wilkinson Berka JL, Deliyanti D, Hunter D, Fung A, Liew G, White A. The role of reactive oxygen species in the pathogenesis and treatment of retinal diseases. *Exp Eye Res.* 2020 Dec;201:108255. doi: 10.1016/j.exer.2020.108255. Epub 2020 Sep 21. PMID: 32971094.
19. Chang DH, Janakiraman DP, Smith PJ, Buteyn A, Domingo J, Jones JJ, Christie WC. Visual outcomes and safety of an extended depth-of-focus intraocular lens: results of a pivotal clinical trial. *J Cataract Refract Surg.* 2022 Mar 1;48(3):288-297. doi: 10.1097/j.jcrs.0000000000000747. PMID: 34269326; PMCID: PMC8865208.
20. Chen C, Wang C, Zhou X, Xu L, Chen H, Qian K, Jia B, Su G, Fu J. Nonsteroidal anti-inflammatory drugs for retinal neurodegenerative diseases. *Prostaglandins Other Lipid Mediat.* 2021 Oct;156:106578. doi: 10.1016/j.prostaglandins.2021.106578. Epub 2021 Jul 7. PMID: 34245897.
21. ConChatterjee S, Agrawal D, Agrawal P, Parchand SM, Sahu A. Cataract surgery in retinitis pigmentosa. *Indian J Ophthalmol.* 2021;69(7):1753-1757. doi:10.4103/ijo.IJO\_2916\_20.
22. Cugati S, Mitchell P, Rochtchina E., Tan A. G., Smith W., Wang J. J. Cataract surgery and the 10-year incidence of age-related maculopathy: the blue Mountains eye study. *Ophthalmology.* 2006;113(11):2020–2025. doi: 10.1016/j.ophtha.2006.05.047. [PubMed] [CrossRef] [Google Scholar]
23. Dag MY, Afrashi F, Nalcaci S, et al. The efficacy of "IOL-Vip Revolution" telescopic intraocular lens in age-related macular degeneration cases with senile cataract. *Eur J Ophthalmol* 2019;29:615-20. [Crossref] [PubMed]
24. Daien V, Nguyen V, Morlet N, Arnold JJ, Essex RW, Young S, Hunyor A, Gillies MC, Barthelmes D; Fight Retinal Blindness! Study Group. Outcomes and Predictive Factors After Cataract Surgery in Patients With Neovascular Age-related Macular Degeneration. *The Fight Retinal Blindness! Project. Am J Ophthalmol.* 2018 Jun;190:50-57. doi: 10.1016/j.ajo.2018.03.012. Epub 2018 Mar 14. PMID: 29550186.
25. Davies EC, Pineda R 2nd. Cataract surgery outcomes and complications in retinal dystrophy patients. *Can J Ophthalmol.* 2017 Dec;52(6):543-547. doi: 10.1016/j.jcjo.2017.04.002. Epub 2017 Jul 22. PMID: 29217020.
26. De Rojas JO, Schuerch K, Mathews PM, Cabral T, Hazan A, Sparrow J, Tsang SH, Suh LH. Evaluating Structural Progression of Retinitis Pigmentosa After Cataract Surgery. *Am J Ophthalmol.* 2017 Aug;180:117-123. doi: 10.1016/j.ajo.2017.05.026. Epub 2017 Jun 8. PMID: 28601586.
27. Downie LE, Busija L, Keller PR. Blue-light filtering intraocular lenses (IOLs) for protecting macular health. *Cochrane Database Syst Rev.* 2018 May 22;5(5):CD011977. doi: 10.1002/14651858.CD011977.pub2. PMID: 29786830; PMCID: PMC6494477.
28. Fogli S, Del Re M, Rofi E, Posarelli C, Figus M, Danesi R. Clinical pharmacology of intravitreal anti-VEGF drugs. *Eye (Lond).* 2018 Jun;32(6):1010-1020. doi: 10.1038/s41433-018-0021-7. Epub 2018 Feb 5. PMID: 29398697; PMCID: PMC5997665.
29. Franzone F, Nebbioso M, Pergolizzi T, Attanasio G, Musacchio A, Greco A, Limoli PG, Artico M, Spandidos DA, Taurone S, Agostinelli E. Anti-inflammatory role of curcumin in retinal disorders (Review). *Exp Ther Med.* 2021 Jul;22(1):790. doi: 10.3892/etm.2021.10222. Epub 2021 May 21. PMID: 34055089; PMCID: PMC8145690.
30. Friedman DS, Jampel HD, Lubomski LH, Kempen JH, Quigley H, Congdon N, et al. Surgical strategies for coexisting glaucoma and cataract: An evidence-based update. *Ophthalmology.* 2002;109:1902–13. [PubMed] [Google Scholar]
31. Gayton JL, Mackool RJ, Ernest PH, Seabolt RA, Dumont S Implantation of multifocal intraocular lenses using a magnification strategy in cataractous eyes with age-related macular degeneration. *J Cataract Refract Surg.* 2012 Mar;38(3):415-8. doi: 10.1016/j.jcrs.2011.12.022.
32. GBD 2019 Blindness and Vision Impairment Collaborators; Vision Loss Expert Group of the Global Burden of Disease Study. Causes of blindness and vision impairment in 2020 and trends over 30 years, and prevalence of avoidable blindness in relation to VISION 2020: the Right to Sight: an analysis for the Global Burden of Disease Study. *Lancet Glob Health.* 2021 Feb;9(2):e144-e160. doi: 10.1016/S2214-109X(20)30489-7. Epub 2020 Dec 1. Erratum in: *Lancet Glob Health.* 2021 Apr;9(4):e408. PMID: 33275949; PMCID: PMC7820391.
33. Georgaras S, Wiedemann P, Metaxaki I. Restore as a low vision aid. 20th HSIORS International Congress, Athens 2006.
34. Gheorghie A, Mahdi L, Musat O. AGE-RELATED MACULAR DEGENERATION. *Rom J Ophthalmol.* 2015 Apr-Jun;59(2):74-7. PMID: 26978865; PMCID: PMC5712933.
35. Go JA, Mamalis CA, Khandelwal SS. Cataract Surgery Considerations for Diabetic Patients. *Curr Diab Rep.* 2021 Dec 30;21(12):67. doi: 10.1007/s11892-021-01418-z. PMID: 34967932.
36. Gologorsky D, Flynn HW Jr. Cataract surgery in the setting of severe pathologic myopia with high axial length: use of pars plana lensectomy and vitrectomy. *Clin Ophthalmol.* 2016 May 27;10:989-92. doi: 10.2147/OPHTH.S104475. PMID: 27313443; PMCID: PMC4890728.



37. Grzybowski A, Kanclerz P, Huerva V, Ascaso FJ, Tuuminen R. Diabetes and Phacoemulsification Cataract Surgery: Difficulties, Risks and Potential Complications. *J Clin Med*. 2019 May 20;8(5):716. doi: 10.3390/jcm8050716. PMID: 31137510; PMCID: PMC6572121.
38. Grzybowski A, Wang J, Mao F, Wang D, Wang N. Intraocular vision-improving devices in age-related macular degeneration. *Ann Transl Med*. 2020 Nov;8(22):1549. doi: 10.21037/atm-20-5851. PMID: 33313294; PMCID: PMC7729333.
39. Guymer RH, Campbell TG. Age-related macular degeneration. *Lancet*. 2023 Apr 29;401(10386):1459-1472. doi: 10.1016/S0140-6736(22)02609-5. Epub 2023 Mar 27. PMID: 36996856.
40. He H, Song H, Meng X, et al. Effects and Prognosis of Cataract Surgery in Patients with Retinitis Pigmentosa. *Ophthalmol Ther*. 2022;11(6):1975-1989. doi:10.1007/s40123-022-00563-2
41. Hengerer FH, Auffarth GU, Robbie SJ, et al. First Results of a New Hyperaspheric Add-on Intraocular Lens Approach Implanted in Pseudophakic Patients with Age-Related Macular Degeneration. *Ophthalmol Retina* 2018;2:900-5. [Crossref] [PubMed]
42. Ho L., Boekhoorn S. S., Liana, et al. Cataract surgery and the risk of aging macula disorder: the rotterdam study. *Investigative Ophthalmology & Visual Science*. 2008;49(11):4795-4800. doi: 10.1167/iovs.08-2066. [PubMed] [CrossRef] [Google Scholar]
43. Hong Y, Li H, Sun Y, Ji Y. A Review of Complicated Cataract in Retinitis Pigmentosa: Pathogenesis and Cataract Surgery. *J Ophthalmol*. 2020;2020:6699103. Published 2020 Dec 21. doi:10.1155/2020/6699103
44. Hurley JB. Retina Metabolism and Metabolism in the Pigmented Epithelium: A Busy Intersection. *Annu Rev Vis Sci*. 2021 Sep 15;7:665-692. doi: 10.1146/annurev-vision-100419-115156. Epub 2021 Jun 8. PMID: 34102066; PMCID: PMC8922051.
45. Husain R, Liang S, Foster PJ, Gazzard G, Bunce C, Chew PT, et al. Cataract surgery after trabeculectomy: The effect on trabeculectomy function. *Arch Ophthalmol*. 2012;130:165-70. [PubMed] [Google Scholar]
46. Huynh N, Nicholson BP, Agròn E et al. Visual Acuity after Cataract Surgery in Patients with Age-Related Macular Degeneration. *Age-Related Eye Disease Study 2 Report No. 5. Ophthalmology* 2014;121(6):1229-36.
47. Jampel HD, Solus JF, Tracey PA, Gilbert DL, Loyd TL, Jefferys JL, et al. Outcomes and bleb-related complications of trabeculectomy. *Ophthalmology*. 2012;119:712-22. [PubMed] [Google Scholar] [Ref list].
48. Jeon S, Choi A, Kwon H. Clinical outcomes after implantation of extended depth-of-focus AcrySof® Vivity® intraocular lens in eyes with low-grade epiretinal membrane. *Graefes Arch Clin Exp Ophthalmol*. 2022 Dec;260(12):3883-3888. doi: 10.1007/s00417-022-05751-1. Epub 2022 Jul 7. PMID: 35796821.
49. Jha KA, Rasiyah PK, Gentry J, Del Mar NA, Kumar R, Adebiji A, Reiner A, Gangaraju R. Mesenchymal stem cell secretome protects against oxidative stress-induced ocular blast visual pathologies. *Exp Eye Res*. 2022 Feb;215:108930. doi: 10.1016/j.exer.2022.108930. Epub 2022 Jan 10. PMID: 35016886.
50. Jonas JB, Xu L. Histological changes of high axial myopia. *Eye (Lond)*. 2014 Feb;28(2):113-7. doi: 10.1038/eye.2013.223. Epub 2013 Oct 11. PMID: 24113300; PMCID: PMC3930258.
51. Kang Q, Yang C. Oxidative stress and diabetic retinopathy: Molecular mechanisms, pathogenetic role and therapeutic implications. *Redox Biol*. 2020 Oct;37:101799. doi: 10.1016/j.redox.2020.101799. Epub 2020 Nov 13. PMID: 33248932; PMCID: PMC7767789.
52. Kauppinen A., Paterno J.J., Blasiak J., Salminen A., Kaarniranta K. Inflammation and its role in age-related macular degeneration. *Cell. Mol. Life Sci*. 2016;73:1765-1786. doi: 10.1007/s00018-016-2147-8. - DOI - PMC - PubMed
53. Kaur K, Gurnani B. Low Vision Aids. 2023 May 4. In: *StatPearls [Internet]*. Treasure Island (FL): StatPearls Publishing; 2023 Jan-. PMID: 36256771.
54. Kaur M, Shaikh F, Falera R, Titiyal JS. Optimizing outcomes with toric intraocular lenses. *Indian J Ophthalmol*. 2017 Dec;65(12):1301-1313. doi: 10.4103/ijo.IJO\_810\_17. PMID: 29208810; PMCID: PMC5742958.
55. Kaymak H, Graff B, Nienhaus S, et al. Selektion von Intraokularlinsen bei Patienten mit Makulopathien [Selection of Intraocular Lenses for Patients with Maculopathies]. *Klin Monbl Augenheilkd*. 2020;237(7):894-902. doi:10.1055/a-1160-5917.
56. Kiser PD, Palczewski K. Retinoids and Retinal Diseases. *Annu Rev Vis Sci*. 2016 Oct;2:197-234. doi: 10.1146/annurev-vision-111815-114407. Epub 2016 Jul 18. PMID: 27917399; PMCID: PMC5132409.
57. Klein B. E. K. Is the risk of incidence or progression of age-related macular degeneration increased after cataract surgery? *Archives of Ophthalmology*. 2009;127(11):1528-1529. doi: 10.1001/archophthalmol.2009.258.
58. Kohnen T, Klapproth OK. Asphärische Intraokularlinsen [Aspheric intraocular lenses]. *Ophthalmologe*. 2008 Mar;105(3):234-40. German. doi: 10.1007/s00347-008-1718-y. PMID: 18311568.
59. Kung JS, Choi DY, Cheema AS, Singh K. Cataract surgery in the glaucoma patient. *Middle East Afr J Ophthalmol*. 2015 Jan-Mar;22(1):10-7. doi: 10.4103/0974-9233.148343. PMID: 25624668; PMCID: PMC4302462.
60. Kuo IC, Broman AT, Massof RW, Park W. The impact of cataract surgery on patients from a low-vision clinic. *Can J Ophthalmol*. 2011 Oct;46(5):391-8.e1. doi: 10.1016/j.jcjo.2011.07.008. Epub 2011 Aug 4. PMID: 21995980.

61. Lam JK, Chan TC, Ng AL, Chow VW, Wong VW, Jhanji V. Outcomes of cataract operations in extreme high axial myopia. *Graefes Arch Clin Exp Ophthalmol*. 2016 Sep;254(9):1811-7. doi: 10.1007/s00417-016-3414-y. Epub 2016 Jun 16. PMID: 27313161.
62. Leat SJ, Legge GE, Bullimore MA. What is low vision? A re-evaluation of definitions. *Optom Vis Sci*. 1999 Apr;76(4):198-211. doi: 10.1097/00006324-199904000-00023. PMID: 10333182.
63. Lee JY, Care RA, Della Santina L, Dunn FA. Impact of Photoreceptor Loss on Retinal Circuitry. *Annu Rev Vis Sci*. 2021 Sep 15;7:105-128. doi: 10.1146/annurev-vision-100119-124713. PMID: 34524879; PMCID: PMC8711296.
64. Lenin R, Thomas SM, Gangaraju R. Endothelial Activation and Oxidative Stress in Neurovascular Defects of the Retina. *Curr Pharm Des*. 2018;24(40):4742-4754. doi: 10.2174/1381612825666190115122622. PMID: 30644342.
65. Leung TW, Li RW, Kee CS. Blue-Light Filtering Spectacle Lenses: Optical and Clinical Performances. *PLoS One*. 2017 Jan 3;12(1):e0169114. doi: 10.1371/journal.pone.0169114. PMID: 28045969; PMCID: PMC5207664.
66. Léveillard T, Sahel JA. Metabolic and redox signaling in the retina. *Cell Mol Life Sci*. 2017 Oct;74(20):3649-3665. doi: 10.1007/s00018-016-2318-7. Epub 2016 Aug 20. PMID: 27543457; PMCID: PMC5597695.
67. Li SY, Fung FK, Fu ZJ, Wong D, Chan HH, Lo AC. Anti-inflammatory effects of lutein in retinal ischemic/hypoxic injury: in vivo and in vitro studies. *Invest Ophthalmol Vis Sci*. 2012 Sep 6;53(10):5976-84. doi: 10.1167/iovs.12-10007. PMID: 22871829.
68. Limoli P, Carpi R, Scalinci SZ, Vingolo EM., Miopia elevata, chirurgia della cataratta e ipovisione. Quando operare e come operare. *Viscchirurgia*, 1-2013, XXVIII anno, 20-23.
69. Limoli P, D'Amato L, Gilardi E, Solari R. Potenzamento a lungo termine e plasticità neurosinaptica. Studio degli effetti della fotostimolazione neurale sul sistema neurovisivo. *Il Subvedente*, N.2, 9/1999, 2-18.
70. Limoli P, D'Amato L, Giulotto A, Mantovani A, Franzetti M. Le esigenze del paziente ipovedente. *Bollettino di Oculistica*, 987-991, anno 71, n. 5, 1992.
71. Limoli PG, Carpi R, Rossi M, Vingolo EM, Giacomotti E, D'Amato L, Tassi F. L'impianto di IOL difrattiva per il paziente ipovedente. *La Voce A.I.C.C.E.R.* 2/2010, 20-24
72. Limoli PG, Limoli C, Vingolo EM, Franzone F, Nebbioso M. Mesenchymal stem and non-stem cell surgery, rescue, and regeneration in glaucomatous optic neuropathy. *Stem Cell Res Ther*. 2021 May 6;12(1):275. doi: 10.1186/s13287-021-02351-4. PMID: 33957957; PMCID: PMC8101217.
73. Limoli PG, Limoli C, Vingolo EM, Franzone F, Nebbioso M. Mesenchymal stem and non-stem cell surgery, rescue, and regeneration in glaucomatous optic neuropathy. *Stem Cell Res Ther*. 2021 May 6;12(1):275. doi: 10.1186/s13287-021-02351-4. PMID: 33957957; PMCID: PMC8101217.
74. Limoli PG, Limoli CSS, Morales MU, Vingolo EM. Mesenchymal stem cell surgery, rescue and regeneration in retinitis pigmentosa: clinical and rehabilitative prognostic aspects. *Restor Neurol Neurosci*. 2020;38(3):223-237. doi: 10.3233/RNN-190970. PMID: 32310198; PMCID: PMC7504992.
75. Limoli PG, Vingolo EM, D'Amato L, Giacomotti E, Solari R, Di Corato R, Carpi R. ReSTOR, Virtual Rehabilitation and Maculopathy. Can We Talk About a Surgical Way for Visual Rehabilitation? Case Report and Considerations. *Proceedings of ARVO 2009 - USA*.
76. Limoli PG, Vingolo EM, Limoli C, Nebbioso M. Antioxidant and Biological Properties of Mesenchymal Cells Used for Therapy in Retinitis Pigmentosa. *Antioxidants (Basel)*. 2020 Oct 13;9(10):983. doi: 10.3390/antiox9100983. PMID: 33066211; PMCID: PMC7602011.
77. Ma Y, Huang J, Zhu B et al. Cataract surgery in patients with bilateral advanced age-related macular degeneration: Measurement of visual acuity and quality of life. *J Cataract Refract Surg* 2015;41(6):1248-55.
78. Masland RH. The fundamental plan of the retina. *Nat Neurosci*. 2001 Sep;4(9):877-86. doi: 10.1038/nn0901-877. PMID: 11528418. Balasubramanian V, Sterling P. Receptive fields and functional architecture in the retina. *J Physiol*. 2009 Jun 15;587(Pt 12):2753-67. doi: 10.1113/jphysiol.2009.170704. PMID: 19525561; PMCID: PMC2718235.
79. Medori MC, Naureen Z, Dhuli K, Placidi G, Falsini B, Bertelli M. Dietary supplements in retinal diseases, glaucoma, and other ocular conditions. *J Prev Med Hyg*. 2022 Oct 17;63(2 Suppl 3):E189-E199. doi: 10.15167/2421-4248/jpmh2022.63.2S3.2760. PMID: 36479474; PMCID: PMC9710404.
80. Miura G, Baba T, Tatsumi T, Yokouchi H, Yamamoto S. The Impact of Cataract Surgery on Contrast Visual Acuity and Retinal Sensitivity in Patients with Retinitis Pigmentosa. *J Ophthalmol*. 2021;2021:2281834. Published 2021 Nov 15. doi:10.1155/2021/2281834
81. Mönestam E, Wachtmeister L. The impact of cataract surgery on low vision patients. A population based study. *Acta Ophthalmol Scand*. 1997 Oct;75(5):569-76. doi: 10.1111/j.1600-0420.1997.tb00151.x. PMID: 9469558.
82. Montrone L, Macinagrossa G. Phacoemulsification and dexamethasone intravitreal implant in diabetic patients: A combined approach. *Eur J Ophthalmol*. 2021 Nov;31(6):3532-3536. doi: 10.1177/11206721211039347. Epub 2021 Aug 12. PMID: 34382420.

83. Narimatsu T, Negishi K, Miyake S, Hirasawa M, Osada H, Kurihara T, Tsubota K, Ozawa Y. Blue light-induced inflammatory marker expression in the retinal pigment epithelium-choroid of mice and the protective effect of a yellow intraocular lens material in vivo. *Exp Eye Res.* 2015 Mar;132:48-51. doi: 10.1016/j.exer.2015.01.003. Epub 2015 Jan 7. PMID: 25576667.
84. Nebbioso M, Franzone F, Lambiase A, Bonfiglio V, Limoli PG, Artico M, Taurone S, Vingolo EM, Greco A, Polimeni A. Oxidative Stress Implication in Retinal Diseases-A Review. *Antioxidants (Basel).* 2022 Sep 10;11(9):1790. doi: 10.3390/antiox11091790. PMID: 36139862; PMCID: PMC9495599.
85. Ohno-Matsui K, Lai TY, Lai CC, Cheung CM. Updates of pathologic myopia. *Prog Retin Eye Res.* 2016 May;52:156-87. doi: 10.1016/j.preteyeres.2015.12.001. Epub 2016 Jan 6. PMID: 26769165.
86. Ozawa Y. Oxidative stress in the light-exposed retina and its implication in age-related macular degeneration. *Redox Biol.* 2020 Oct;37:101779. doi: 10.1016/j.redox.2020.101779. Epub 2020 Nov 2. PMID: 33172789; PMCID: PMC7767731.
87. Patsoura E, Georgaras S. Multifocal IOLs as a low vision aid in eyes with AMD. *J Cataract Refract Surg.* 2012 Oct;38(10):1880-1. doi: 10.1016/j.jcrs.2012.08.014. PMID: 22999629.
88. Peterson SR, Silva PA, Murtha TJ, Sun JK. Cataract Surgery in Patients with Diabetes: Management Strategies. *Semin Ophthalmol.* 2018;33(1):75-82. doi: 10.1080/08820538.2017.1353817. Epub 2017 Nov 16. PMID: 29144826.
89. Poley BJ, Lindstrom RL, Samuelson TW, Schulze R., Jr Intraocular pressure reduction after phacoemulsification with intraocular lens implantation in glaucomatous and nonglaucomatous eyes: Evaluation of a causal relationship between the natural lens and open-angle glaucoma. *J Cataract Refract Surg.* 2009;35:1946-55. [PubMed] [Google Scholar]
90. Racic T, Chang A, Fernando N, Brandli A, Natoli R, Penfold P, Provis JM, Rutar M. Anti-inflammatory and neuroprotective properties of the corticosteroid fludrocortisone in retinal degeneration. *Exp Eye Res.* 2021 Nov;212:108765. doi: 10.1016/j.exer.2021.108765. Epub 2021 Sep 9. PMID: 34509498.
91. Rappoport D, Goldberg M, Bukelman A, Katz H, Goldberg L, Pollack A. [PHACOEMULSIFICATION IN EYES WITH NEOVASCULAR AGE-RELATED MACULAR DEGENERATION (AMD)]. *Harefuah.* 2017 Feb;156(2):79-83. Hebrew. PMID: 28551897.
92. Rodrigues EB, Farah ME, Bottós JM, Bom Aggio F. Nonsteroidal Anti-Inflammatory Drugs in the Treatment of Retinal Diseases. *Dev Ophthalmol.* 2016;55:212-20. doi: 10.1159/000431197. Epub 2015 Oct 26. PMID: 26502088.
93. Salaga-Pylak M, Kowal M, Zarnowski T. Deterioration of filtering bleb morphology and function after phacoemulsification. *BMC Ophthalmol.* 2013;13:17. [PMC free article] [PubMed] [Google Scholar]
94. Saraf SS, Ryu CL, Ober MD. The effects of cataract surgery on patients with wet macular degeneration. *Am J Ophthalmol* 2015;160(3):487-492.
95. Shen Y. Stem cell therapies for retinal diseases: from bench to bedside. *J Mol Med (Berl).* 2020 Oct;98(10):1347-1368. doi: 10.1007/s00109-020-01960-5. Epub 2020 Aug 13. PMID: 32794020.
96. Shingleton BJ, Lau A, Nagao K, Wolff B, O'Donoghue M, Eagan E, et al. Effect of phacoemulsification on intraocular pressure in eyes with pseudoexfoliation: Single-surgeon series. *J Cataract Refract Surg.* 2008;34:1834-41. [PubMed] [Google Scholar]
97. Stock MV, Vollman DE, Baze EF et al. Functional Visual Improvement After Cataract Surgery in Eyes with Age-Related Macular Degeneration: Results of the Ophthalmic Surgical Outcomes Data Project. *Invest Ophthalmol Vis Sci* 2015;56(4):2536-40.
98. Sutter F. K. P., Menghini M., Barthelmes D., et al. Is pseudophakia a risk factor for neovascular age-related macular degeneration? *Investigative Ophthalmology & Visual Science.* 2007;48(4):1472-1475. doi: 10.1167/iovs.06-0766.
99. Teh BL, Megaw R, Borooah S et al. Optimizing cataract surgery in patients with age-related macular degeneration. *Surv Ophthalmol* 2016 22. Pii: S0039-6257(16)30142-4.
100. Tennant MT, Connolly BP. Cataract surgery in patients with retinal disease. *Curr Opin Ophthalmol.* 2002 Feb;13(1):19-23. doi: 10.1097/00055735-200202000-00005. PMID: 11807384.
101. Terhaar HM, Henriksen ML, Uhl LK, Boeckling C, Mehaffy C, Hess A, Lappin MR. Pro-inflammatory cytokines in aqueous humor from dogs with anterior uveitis and post-operative ocular hypertension following phacoemulsification, primary glaucoma, and normal healthy eyes. *PLoS One.* 2022 Aug 23;17(8):e0273449. doi: 10.1371/journal.pone.0273449. PMID: 35998207; PMCID: PMC9398016.
102. Tham CC, Kwong YY, Baig N, Leung DY, Li FC, Lam DS. Phacoemulsification versus trabeculectomy in medically uncontrolled chronic angle-closure glaucoma without cataract. *Ophthalmology.* 2013;120:62-7. [PubMed] [Google Scholar]
103. Trauzettel-Klosinski S. Current methods of visual rehabilitation. *Dtsch Arztebl Int.* 2011 Dec;108(51-52):871-8. doi: 10.3238/arztebl.2011.0871. Epub 2011 Dec 26. PMID: 22259642; PMCID: PMC3258578.
104. Urias EA, Urias GA, Monickaraj F, McGuire P, Das A. Novel therapeutic targets in diabetic macular edema: Beyond VEGF. *Vision Res.* 2017 Oct;139:221-227. doi: 10.1016/j.visres.2017.06.015. Epub 2017 Oct 16. PMID: 28993218.
105. Usategui-Martín R, Puertas-Neyra K, Galindo-Cabello N, Hernández-Rodríguez LA, González-Pérez F, Rodríguez-Cabello JC, González-Sarmiento R, Pastor JC, Fernandez-Bueno I. Retinal Neuroprotective Effect of Mesenchymal Stem Cells Secretome Through Modulation of Oxidative Stress, Autophagy, and Programmed Cell Death. *Invest Ophthalmol Vis Sci.* 2022 Apr 1;63(4):27. doi: 10.1167/iovs.63.4.27. PMID: 35486068; PMCID: PMC9055551.

106. Vagge A, Ferro Desideri L, Del Noce C, Di Mola I, Sindaco D, Traverso CE. Blue light filtering ophthalmic lenses: A systematic review. *Semin Ophthalmol*. 2021 Oct 3;36(7):541-548. doi: 10.1080/08820538.2021.1900283. Epub 2021 Mar 18. PMID: 33734926.
107. van Nispen RM, Virgili G, Hoeben M, Langelaan M, Klevering J, Keunen JE, van Rens GH. Low vision rehabilitation for better quality of life in visually impaired adults. *Cochrane Database Syst Rev*. 2020 Jan 27;1(1):CD006543. doi: 10.1002/14651858.CD006543.pub2. PMID: 31985055; PMCID: PMC6984642.
108. Vingolo EM, Rigoni E, Carnevale C, Limoli PG, Domanico D. Long term results on visual function of apodized multifocal IOLs. *Proceedings of ARVO 2014 – USA*
109. Virgili G, Acosta R, Bentley SA, Giacomelli G, Allcock C, Evans JR. Reading aids for adults with low vision. *Cochrane Database Syst Rev*. 2018 Apr 17;4(4):CD003303. doi: 10.1002/14651858.CD003303.pub4. PMID: 29664159; PMCID: PMC6494537.
110. Wang SY, Stem MS, Oren G, Shtein R, Lichter PR. Patient-centered and visual quality outcomes of premium cataract surgery: a systematic review. *Eur J Ophthalmol*. 2017 Jun 26;27(4):387-401. doi: 10.5301/ejo.5000978. Epub 2017 Apr 24. PMID: 28574135.
111. Wang T, Zhang C, Xie H, Jiang M, Tian H, Lu L, Xu GT, Liu L, Zhang J. Anti-VEGF therapy prevents Müller intracellular edema by decreasing VEGF-A in diabetic retinopathy. *Eye Vis (Lond)*. 2021 Apr 17;8(1):13. doi: 10.1186/s40662-021-00237-3. PMID: 33865457; PMCID: PMC8053282.
112. Wu MY, Yiang GT, Lai TT, Li CJ. The Oxidative Stress and Mitochondrial Dysfunction during the Pathogenesis of Diabetic Retinopathy. *Oxid Med Cell Longev*. 2018 Sep 5;2018:3420187. doi: 10.1155/2018/3420187. PMID: 30254714; PMCID: PMC6145164.
113. Yang L, Li H, Zhao X, Pan Y. Association between Cataract Surgery and Age-Related Macular Degeneration: A Systematic Review and Meta-Analysis. *J Ophthalmol*. 2022 May 5;2022:6780901. doi: 10.1155/2022/6780901. PMID: 35573811; PMCID: PMC9098349.
114. Yoshida N, Ikeda Y, Murakami Y, Nakatake S, Fujiwara K, Notomi S, Hisatomi T, Ishibashi T. Factors affecting visual acuity after cataract surgery in patients with retinitis pigmentosa. *Ophthalmology*. 2015 May;122(5):903-8. doi: 10.1016/j.ophtha.2014.12.003. Epub 2015 Jan 17. PMID: 25601536.
115. Zarkin M. Cell-Based Therapy for Retinal Disease: The New Frontier. *Methods Mol Biol*. 2019;1834:367-381. doi: 10.1007/978-1-4939-8669-9\_23. PMID: 30324455.
116. Zhang J, Li P, Zhao G, He S, Xu D, Jiang W, Peng Q, Li Z, Xie Z, Zhang H, Xu Y, Qi L. Mesenchymal stem cell-derived extracellular vesicles protect retina in a mouse model of retinitis pigmentosa by anti-inflammation through miR-146a-Nr4a3 axis. *Stem Cell Res Ther*. 2022 Aug 3;13(1):394. doi: 10.1186/s13287-022-03100-x. PMID: 35922863; PMCID: PMC9351183.
117. Zhao Y, Feng K, Liu R, Pan J, Zhang L, Lu X. Vitamins and Mineral Supplements for Retinitis Pigmentosa. *J Ophthalmol*. 2019 Feb 21;2019:8524607. doi: 10.1155/2019/8524607. PMID: 30918719; PMCID: PMC6409042.
118. Zhu B, Ma Y, Lin S, Zou H. Vision-related quality of life and visual outcomes from cataract surgery in patients with vision-threatening diabetic retinopathy: a prospective observational study. *Health Qual Life Outcomes*. 2017 Sep 2;15(1):175. doi: 10.1186/s12955-017-0751-4. PMID: 28865457; PMCID: PMC5581410.
119. Zuberbuhler B, Seyedian M, Tuft S. Phacoemulsification in eyes with extreme axial myopia. *J Cataract Refract Surg*. 2009 Feb;35(2):335-40. doi: 10.1016/j.jcrs.2008.10.044. PMID: 19185252.