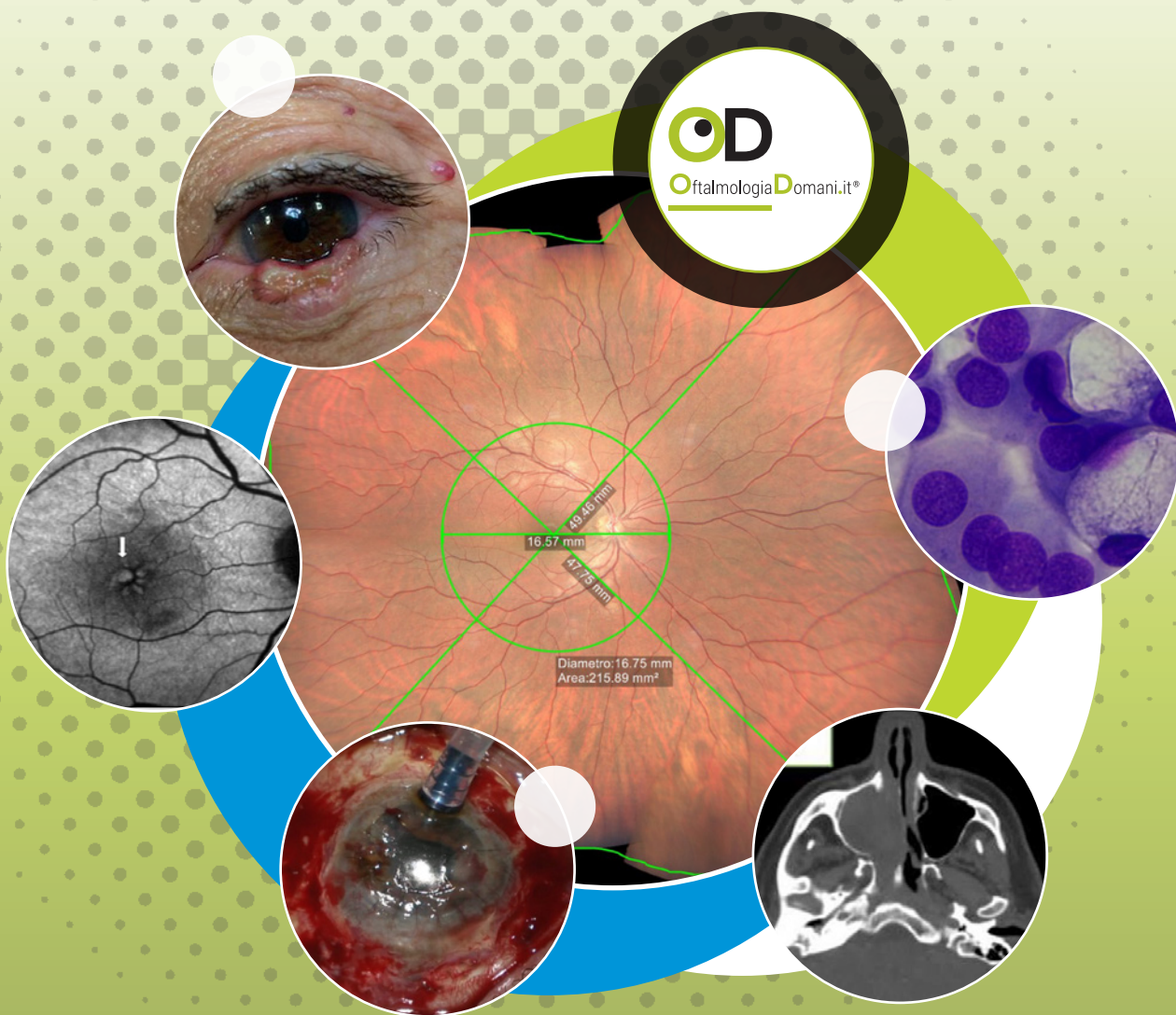


# Oftalmologia Domani.it

NEW: Oltre  
l'Oftalmologia...

Editoriale  
del Direttore  
2 Interviste  
Ophthalmology  
in the World  
9 Articoli



Anno 2024 • Numero 4.1 • Gennaio-Aprile 2024

6

**Editoriale**

a cura di Antonio Rapisarda

7

**Cosa leggerete in questa edizione**

a cura di Amedeo Lucente

14



Le interviste di OftalmologiaDomani.it

**On. Marcello Gemmato**

a cura di Amedeo Lucente

18



Le interviste di OftalmologiaDomani.it

**Dr.ssa Alessandra Balestrazzi**

a cura di Amedeo Lucente

22



Ophthalmology in the World

**Prof.ssa Alexandra Luksch**

a cura di Amedeo Lucente

26



**Recidive e complicanze maculari dopo vitrectomia senza perfluorocarburi liquidi per distacco di retina regmatogeno primario**

Michele Coppola, Maria Vittoria Cicinelli, Eleonora Benatti, Vincenzo Starace, Francesco Nadin, Edoardo Di Nisi, Francesco Bandello

36



**Epifora e patologie inaspettate dei seni paranasali**

Alessandra Di Maria, Vanessa Ferraro, Gianmaria Barone,  
Paolo Vinciguerra, Filippo Confalonieri

44



**Distrofia di Fuchs, DSAEK e successivi interventi chirurgici: presentazione di due casi clinici**

Arianna Balloi, Pierpaolo Patteri, Daniele Satta, Massimo D'Atri, Daniela Manca, Stefano Dore, Antonio Pinna

52



**Gestione chirurgica di un grave caso di melting sclerocorneale complicato da emorragia espulsiva**

Michele Marullo, Alessandro Di Maggio

59



**La citologia congiuntivale per la diagnosi e il follow-up delle congiuntiviti allergiche**

Arianna De Rossi, Anna Miglietta, Giovanni De Rossi

67



**Le patologie rare oculari: verso una nuova era?**

Giacomo Maria Bacci, Paolo Nucci, Roberto Caputo

75



**Il Carcinoma Basocellulare degli annessi oculari**  
*Valutazione dell'esame istologico e percentuali di recidiva dopo sua escissione in un follow-up di 7 anni*

Michele Altieri, Fabio Giacomelli, Sefora Valdevit, Martina Bruzzone, Marina Gualco

83



**RNFL: Review e nuove evidenze**

Amedeo Lucente

96



**Oltre l'Oftalmologia...**

**La neurite ottica nelle patologie dello spettro della neuromielite ottica: diagnosi differenziale e trattamento**

Claudio Gasperini, Carla Tortorella

105



**Oltre l'Oftalmologia...**

**Milano capitale della ricerca sul tumore al seno**

Francesca Indraccolo

107



**Prevenzione e salute visiva nei bambini**

**"Gli occhi dei bambini", la prima guida completa sulla salute visiva dei più piccoli**

Paola Piovesana

**OftalmologiaDomani.it**

Anno 2024 - n. 4.1 • Gennaio-Aprile

[www.oftalmologiadomani.it](http://www.oftalmologiadomani.it)

**Direttore Responsabile:** Antonio Rapisarda

**Vice Direttore:** Amedeo Lucente

**Scientific Board:** Romeo Altafini, Aldo Caporossi, Odile Correnti, Michele Figus, Emilia Gallo, Daniela Lombardo, Tommaso Salgarello

**Info e contatti:** [oftalmologiadomani@jaka.it](mailto:oftalmologiadomani@jaka.it)

**Progetto grafico e impaginazione:**



Jaka Congressi

Via della Balduina, 88 - 00136 Roma

[www.jaka.it](http://www.jaka.it)

**Art Director**

Simona Pelosi  
[s.pelosi@jaka.it](mailto:s.pelosi@jaka.it)

**Web Master**

Viola Muzzu  
[v.muzzu@jaka.it](mailto:v.muzzu@jaka.it)





Accademia Mediterranea di Chirurgia...  
la migliore formazione...  
per i migliori risultati

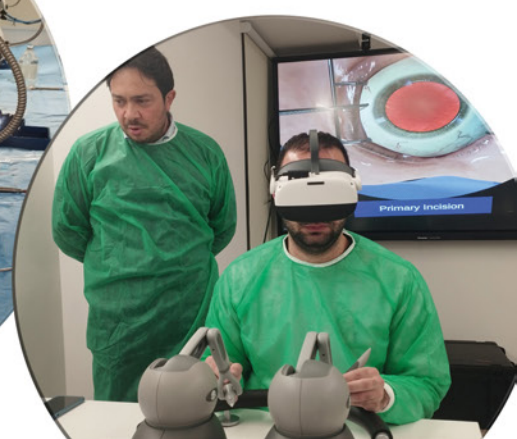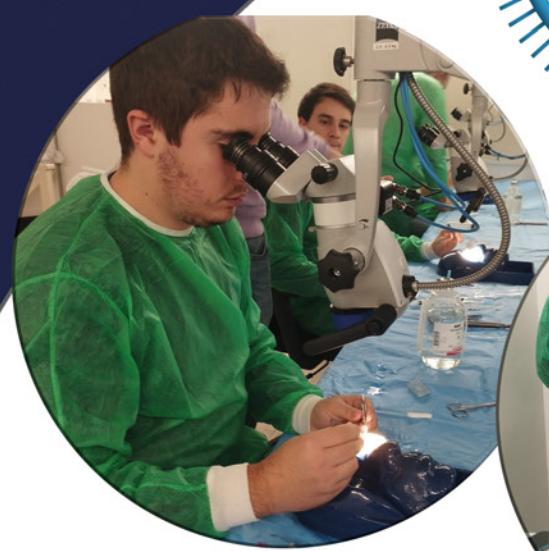Learning by doing:  
per imparare bisogna fare

iscriviti ai corsi  
dell'**Accademia Mediterranea  
di Chirurgia**

per info:

[segreteria@arena.surgery](mailto:segreteria@arena.surgery)

351 580 4964





**a cura di Antonio Rapisarda**  
*Oculista Libero Professionista*

## Editoriale

L'oftalmologia italiana, dopo qualche anno di confusione organizzativa, conseguenza della battaglia legale con SOI ed il suo presidente, sta per raggiungere un buon equilibrio politico professionale grazie alla fondazione di SISO, Società Italiana delle Scienze Oftalmologiche, ed al confronto con AIMO, Associazione Italiana Medici Oculisti, che sta sfociando nella confluenza di queste in una unica, grande e moderna società scientifica.

Oftalmologiadomani.it, che dal primo momento ha seguito ed incoraggiato questa fusione, esprime attraverso la mia penna una grande soddisfazione per questa decisione, perché presa a grande maggioranza, e sottolineo a grande maggioranza, dai Consigli Direttivi delle due Società. L'equilibrio evidenziato e mantenuto durante il periodo di studio-confronto del nuovo statuto dai due Presidenti Alessandra Balestrazzi e Teresio Avitabile deve essere preso ad esempio da tutti noi nell'aiutarli a gestire la nuova Società.

Le discussioni tra i due gruppi di lavoro naturalmente vi sono state, provocate però non da interessi individuali, ma dalla ricerca di soluzioni quanto più adatte allo sviluppo ed alla protezione della nostra professione di medici oftalmologi

Il documento redatto ha superato l'esame dei due Consigli Direttivi, è al momento al vaglio dei consulenti legali per le ultimissime rifiniture, passaggio indispensabile per la ricerca di eventuali errori procedurali che potrebbero inficiarne la validità

E veniamo a questo numero di oftalmologiadomani.it.

La quantità, ma soprattutto la qualità scientifica, degli articoli che autori prestigiosi stanno inviando mi inorgolisce come Direttore di questo giornale.

Il merito di questo successo è della redazione scientifica caratterizzata dall'ordine e dalla rigosità gestionale del Vice Direttore Amedeo Lucente.

Sono certo che Costantino Bianchi, anch'egli fondatore del giornale e nostro Maestro, in questo momento da lassù veda e ne sorrida compiaciuto.

Buona lettura

*Antonio Rapisarda*

# Cosa leggerete in questa edizione

Chiudiamo il 2023 con grande soddisfazione per il corale positivo riscontro ricevuto dai nostri lettori. Questo numero si arricchisce con l'intervista concessa in esclusiva ad Oftalmologia Domani dal Sottosegretario alla Salute Onorevole Marcello Gemmato che, con sensibilità e vicinanza, è intervenuto rispondendo alle nostre domande. Un particolare ringraziamento al Senatore e collega Giovanni Satta, nostro prezioso ed efficace tramite. Ormai Giovanni costituisce da tempo il contatto più diretto dell'Oftalmologia Italiana con le Istituzioni, perorando e supportando, nelle sedi parlamentari più opportune ed appropriate, le nostre svariate istanze con autorevolezza e con riscontri del tutto positivi. Il contatto con le istituzioni è tanto importante quanto utile. Non sempre si trova abbastanza disponibilità per ottenere risposte ai tanti quesiti che si levano dal mondo medico in generale, e oftalmologico in particolare. La sensibilità personale e umana sono doti che certamente non mancano all'Onorevole Gemmato. Le sue risposte aprono uno squarcio sul mondo non sempre conosciuto della Sanità in Italia. L'intervista ad Alessandra Balestrazzi ci proietta nella dimensione associativa oltre che professionale. Grandi sono i meriti che i due Presidenti e i Consiglieri di AIMO e di SISO stanno portando avanti per il progetto di fusione delle due Società. Con determinazione si è intrapreso questo virtuoso cammino tanto atteso quanto auspicato dalla maggioranza dei colleghi italiani. Se le tante traversie vissute lungo il nostro percorso hanno finora diviso ed

allontanato molti dalla vita associativa, questa iniziativa potrà nuovamente riunire e riaggregare tutte le anime dell'Oftalmologia Italiana. Per l'intervista internazionale abbiamo colloquiato questa volta con Alexandra Luksch di Vienna, nome di primo rilievo non solo in Austria. Le domande e risposte ci fanno respirare l'aria viennese sempre così romantica; allo stesso tempo fanno emergere un'alta professionalità, l'estremo impegno scientifico e tanta umanità verso i pazienti.

- **Michele Coppola** ci propone uno studio sui fattori associati alla recidiva del distacco di retina regmatogeno, alle complicazioni maculari e ai risultati visivi dopo vitrectomia via pars plana senza l'uso di perfluorocarburi. Sono stati raccolti su una coorte di 346 occhi i dati sull'acuità visiva post-operatoria e i risultati della tomografia a coerenza ottica spectral-domain con il fine di ricercare l'eventuale presenza di edema maculare cistoide, membrane epiretينية e di alterazioni nella retina esterna, in special modo nella zona ellissoide/interdigitazione. Attraverso modelli statistici sono stati analizzati i fattori di rischio per la recidiva del distacco di retina e per le complicanze a 12 mesi. I tassi di successo dopo una singola operazione sono stati del 96% per i distacchi non complicati e del 93% per i distacchi complicati. Le rotture retiniche posteriori, piuttosto di quelle periferiche, sono stati i fattori più frequentemente associati alla recidiva del distacco. La prevalenza di edema maculare cistoide, membrane epiretينية,



o di danno all'EZ/IZ a 12 mesi è stata del 10%, 9% e 6% rispettivamente. Gli occhi con difetti dell'EZ/IZ erano quelli con la peggiore acuità visiva postoperatoria sia nei distacchi primari che in quelli complicati. Lo studio che ha coinvolto l'Unità di Oculistica del San Gerardo dei Tintori di Monza e il Dipartimento di Oculistica del San Raffaele di Milano ha dimostrato che i tassi di successo senza utilizzo di perfluorocarbonato dopo una singola operazione erano soddisfacenti per il distacco non complicato e complicato, con una bassa prevalenza di inconvenienti maculari. Michele che conosco da tempo è professionista di poche parole e molti fatti. Con gli altissimi numeri della struttura che dirige è, senza dubbio, tra i chirurghi retinici più esperti non solo in Italia, unanimemente riconosciuto e concordemente apprezzato. Grazie a Michele e a tutti i collaboratori per questo interessante studio.

- **Alessandra Di Maria** con la collaborazione di Vanessa Ferraro, Gianmaria Barone, Filippo Confalonieri, sotto la sapiente guida di Paolo Vinciguerra, ci propone un articolo sui casi di epifora persistente unilaterale quale unico segno di ostruzione acquisita secondaria del dotto nasolacrimale. L'epifora, sintomo tanto frequente quanto poco diagnosticato nelle sue diverse cause, può essere secondaria a volte a patologie inaspettate e rare. È il segno più frequente di una patologia del sistema lacrimale. L'ostruzione del dotto nasolacrimale ha diverse eziologie. Si può avere un'ostruzione primaria o secondaria. L'ostruzione primaria e acquisita del dotto nasolacrimale PANDO, Primary Acquired Nасolacrimаl Duct Obstruction, è la più frequente. Le cause secondarie, che possono influenzare

tutte le parti delle vie lacrimali, comprendono malattie infettive, infiammatorie, neoplastiche, esiti di traumi sono riassunte sotto il termine di ostruzione secondaria acquisita del dotto nasolacrimale SALDO, Secondary Acquired Lacrimal Duct Obstructions. Nel lavoro si discutono cinque casi di epifora unilaterale persistente secondaria molto interessanti e, nel contempo, di estrema gravità. Alessandra da tempo si dedica con energia e passione a questo campo di patologie oftalmiche, contribuendo a far diventare il Dipartimento di Oftalmologia dell'Humanitas di Rozzano un centro dove convergono tanti pazienti non solo dalla Lombardia. La valutazione diagnostica mirata a identificare patologie del massiccio cranio-facciale spesso può risolvere casi che da tempo accusano epifora. Un particolare ringraziamento ad Alessandra e a tutti i collaboratori per questo interessante ed utile articolo.

- **Arianna Balloi** e collaboratori analizzano due casi di pazienti affetti da distrofia di Fuchs seguiti presso la Clinica Oculistica di Sassari diretta da Antonio Pinna e l'UOC di Oculistica dell'Azienda Ospedaliera Brotzu di Cagliari diretta da Massimo D'Atri. I pazienti sono stati trattati con cheratoplastica endoteliale DSAEK e, successivamente, sottoposti ad un ulteriore trattamento chirurgico per altre patologie oculari vitreoretiniche sopravvenute. Dalle ricerche effettuate in letteratura non è descritto cosa succede ai casi di DSAEK quando vengono sottoposti ad intervento chirurgico di vitrectomia per pucker maculare o ad impianto intravitreale di desametasone per edema maculare cistoide. Il quesito al quale gli autori volevano rispondere era se le procedure chirurgiche adottate potessero avere



ripercussioni negative sull'endotelio corneale trapiantato. Dopo l'intervento di vitrectomia con peeling delle membrane per pucker maculare e dopo l'impianto intravitreale di desametasone per EMC post-chirurgico, il tessuto corneale precedentemente trapiantato non ha subito danni strumentalmente evidenziabili. Grazie ad Arianna e agli altri collaboratori per questo prezioso report. Un abbraccio a Pierpaolo Patteri professionista capace e volitivo, amico da tempo, tramite prezioso per questo contributo.

- **Michele Marullo** affronta un caso di chirurgia complessa, estrema, quella che quando la si affronta ti lascia un segno, un ricordo per sempre. Il caso è inerente ad una ricostruzione "pole to pole" di un bulbo oculare andato incontro ad emorragia espulsiva. Il paziente era già stato sottoposto a molteplici trapianti di cornea perforanti per cheratocono in entrambi gli occhi. Veniva osservato per calo visus improvviso associato a dolore nell'occhio sinistro. Si evidenziava la presenza una estesa area di melting coinvolgente la giunzione donatore/ricevente ed il limbus sclero-corneale, associata ad una breccia della giunzione donatore-ricevente con impegno irideo. L'ecografia bulbare evidenziava la presenza di un distacco di coroide emorragico massivo. La decisione chirurgica è stata quella di un intervento combinato di evacuazione dell'emorragia sovracoroideale, ripianamento della retina e ricostruzione del segmento anteriore mediante trapianto omologo sclero-corneale a scopo tettonico. Il termine di chirurgia "pole to pole" è relativamente recente. Cesare Forlini, uno dei pionieri dell'approccio da polo a polo, descrive questa chirurgia come una "danza all'interno del bulbo oculare". Michele affronta

questo caso complesso con l'esperienza di migliaia di interventi sulle spalle, con grande competenza e la capacità di gestire le variabili che, in modo del tutto imprevedibile, si devono affrontare in questa chirurgia estrema. La tecnica "pole to pole" è ampiamente nota nell'ambito della traumatologia. Il danno a carico del segmento anteriore si complica quasi sempre con una perdita di compartimentalizzazione, con danno del cristallino, del vitreo, distacco di retina e/o di coroide. Se alla chirurgia della cataratta possono dedicarsi con efficacia la maggior parte degli oftalmologi, e a quella della vitreo-retina o del glaucoma solo gli appassionati e gli stacanovisti del bisturi, per la chirurgia "pole to pole" sono necessarie qualità chirurgiche di temperamento e di carattere differenti, decisamente insolite, sicuramente eccelse. Inoltre bisogna essere un po' visionari, un po' sognatori e, necessariamente, amanti dell'estetica. Grazie Michele per questo apporto scientifico di notevole pregio e rarità.

- **Arianna De Rossi** e collaboratori ci introducono nel campo del tutto nuovo ed inesplorato della citologia congiuntivale per la diagnosi e il follow-up delle congiuntiviti allergiche. La diagnosi differenziale delle congiuntiviti spesso non è semplice. La presenza di un occhio rosso con lacrimazione e sensazione di corpo estraneo sono tra i sintomi riferiti più di frequente dai nostri pazienti. Il nuovo corso diagnostico proposto dalla giovane e promettente collega evidenzia l'importanza che la congiuntivite allergica sia correttamente riconosciuta e trattata come manifestazione di una patologia sistemica, non trascurando che può portare nel lungo termine conseguenze anche gravi. In questo

contesto la citologia congiuntivale mediante scraping è una tecnica di aiuto per l'oculista, sia per la diagnosi che il follow-up delle patologie della superficie oculare. La tecnica è inquadrabile in un approccio di medicina di precisione in cui la diagnosi e la stadiazione clinica vengono definite sulla base delle cellule infiammatorie osservabili a livello congiuntivale e documentate con immagini. Per il suo alto contenuto di informazioni, la bassa invasività e praticità di utilizzo, la citologia congiuntivale potrebbe essere particolarmente adatta ad essere eseguita in autonomia dall'oculista a livello ambulatoriale. Dobbiamo essere grati ad Arianna che con questo suo articolo ci ricorda ancora una volta di essere dei medici chirurghi, prima che specialisti in Oftalmologia. Riscoprire il fascino degli studi istologici ci porta indietro nel tempo, e ci proietta verso orizzonti scientifici di precisione sempre da ricercare e, con tenacia, da pretendere nella nostra pratica clinica. Un grazie di cuore alla intraprendente e brillante Arianna per questo suo contributo, anche a nome dei nostri lettori che sicuramente ne apprezzeranno l'originalità.

- **Giacomo Maria Bacci** con la collaborazione di Roberto Caputo, sotto la guida sapiente e magistrale di Paolo Nucci, ci propone un articolo sulle patologie rare oculari. Queste affezioni oculari stanno conoscendo un periodo particolarmente florido di novità nel campo della diagnostica genetica e, soprattutto, in ambito di potenziali trattamenti fino a pochi anni fa non immaginabili. L'obiettivo che l'autore si propone è di sottolineare le peculiarità che l'oftalmologo deve affrontare, indicandoci il migliore approccio verso queste complesse patologie, ancora in larga

parte sconosciute nella loro eziopatogenesi e nei loro intimi meccanismi molecolari. Giacomo presenta gli aspetti da considerare nella valutazione delle distrofie retiniche ereditarie, con speciale attenzione alla casistica pediatrica. Il mondo pediatrico, da sempre più complesso e misterioso anche e soprattutto in Oftalmologia, è l'avamposto più straordinario per l'osservazione e il più idoneo per iniziare gli opportuni trattamenti per queste patologie che possono avere sviluppi a volte molto negativi. Se tardivamente trattate queste patologie evolvono ed i miglioramenti che i nuovi approcci terapeutici possono offrire drasticamente si riducono. Si priva così questi piccoli pazienti di quei piccoli potenziamenti funzionali tanto preziosi quanto necessari che possono rendere più confortevole la loro qualità di vita sempre così precaria. Molte terapie innovative, all'interno di trial clinici in fasi più o meno avanzate di sviluppo, potranno suggerire nuove strade e aprire nuove speranze. Grazie a Giacomo ed a Roberto per questo contributo, non senza indirizzare un particolare plauso a Paolo Nucci anche da parte del Direttore Antonello Rapisarda e di tutta la nostra Redazione.

- **Michele Altieri** dell'Unità Complessa di Oculistica, Ospedale Padre Antero Micone di Genova, con Fabio Giacomelli, Sefora Valdevit, Martina Bruzzone e Marina Gualco ci introduce nel mondo dell'oncologia degli annessi oculari. Il carcinoma basocellulare è la più diffusa neoplasia maligna degli annessi perioculari. Si distinguono la forma nodulare e quella infiltrante, più aggressiva e pericolosa. L'obiettivo della chirurgia del carcinoma basocellulare è quello di ottenere la sua completa escissione

per minimizzare il rischio di recidive e ottenere il migliore risultato estetico possibile. Michele sottolinea, nel suo illuminante articolo, l'importanza del MSI, Margine di Sicurezza Istologica come la distanza, valutata in millimetri, tra il tessuto sano, la porzione più esterna della lesione carcinomatosa e il più vicino margine di tessuto sano ritenuto clinicamente efficace al fine di minimizzare ogni rischio di recidiva. Lo scopo dello studio è valutare le correlazioni tra il MSI e le percentuali di recidiva in un follow-up di 7 anni in un gruppo di 83 pazienti. In tutti i casi il carcinoma è stato asportato e quindi viene inviato al patologo il frammento asportato per l'esame istologico, mantenendo un margine di escissione di 2 mm valutato macroscopicamente. L'ottenimento di un MSI  $\geq 1$ mm ha permesso una totale assenza di recidive nei carcinomi nodulari ed una riduzione delle recidive quando i margini non erano infiltrati. Michele che si dedica con passione ed abnegazione a queste patologie conclude con i suoi collaboratori sottolineando come le metodiche di escissione, il tipo istologico della neoplasia e il follow-up siano fondamentali. Un particolare grazie a Michele e collaboratori per questo interessante e valido contributo.

- **Per quanto mi riguarda** questo articolo continua lo studio e le indagini sulle cellule gangliari retiniche e sui loro assoni. Con una breve review sulle modalità di indagine strumentali RNFL, si descrivono le performance nella diagnostica sulle fibre assonali per il glaucoma e si evidenziano i limiti dovuti alla variabilità della papilla ottica o alle condizioni retiniche. Si porta come supporto alla variabilità del dato RNFL un caso di glaucoma dopo chirurgia vitreo-retinica.


Il valore RNFL varia nel periodo post-operatorio per dopo ritornare al dato numerico di partenza. Le considerazioni che possono scaturire ci pongono un alert sui dati riscontrati per la loro validità assoluta e nel tempo. Sempre più ci si rende conto che i dati strumentali sono un indizio ma non costituiscono diagnosi di certezza. La valutazione resta dell'oftalmologo che deve inquadrare il paziente nella sua patologia contestualizzando gli eventi e traendo deduzioni che non devono essere mai affrettate e definitive.

- **Claudio Gasperini** che dirige con assoluta autorevolezza il Dipartimento di Neuroscienze AO dell'Ospedale San Camillo Forlanini di Roma, con il valido aiuto di Carla Tortorella nell'ambito del confronto interdisciplinare già iniziato da questa Rivista, ci parla della Neuromielite Ottica NMO. Da considerarsi una patologia del sistema nervoso centrale, da poco si è scoperto che è causata da una anomalia del sistema immunitario con formazione di anticorpi anti-aquaporina 4, con danno degli astrociti. È per noi oftalmologi senza dubbio una patologia che affrontiamo con allarme, del tutto sporadicamente, e con apprensione per la sorte visiva del paziente. La scoperta degli anticorpi anti-acquaporina 4 ha permesso di identificare altre manifestazioni della malattia oltre all'interessamento del nervo ottico e del midollo spinale, portando alla sostituzione del termine NMO con quello NMOSD Malattia dello spettro della Neuromielite Ottica. In circa il 30% dei pazienti con NMOSD non sono dimostrabili anticorpi anti-AQP4, e in circa il 20% con NMOSD AQP4-negative sono dimostrabili anticorpi diretti contro la glicoproteina oligodendrocitaria della mielina MOG, localizzata sugli oligodendrociti. Gli anticorpi anti-MOG

sono responsabili di uno spettro di patologie con caratteristiche cliniche simili alla NMOSD, oggi classificate come Malattie associate ad anticorpi anti MOG MOGAD. Da quanto riferito, se la collaborazione tra oftalmologo e neurologo in passato è stata cercata, oggi diventa obbligatoria, essenziale, assolutamente necessaria per inquadrare questi pazienti in maniera compiuta. La neurite ottica, frequente sintomo di esordio della NMOSD, richiede infatti un work-up diagnostico attento, che includa esami strumentali di neuroimaging e test immunologici al fine di rilevare la presenza di anticorpi specifici. Le terapie attuali per le NMOSD e MOGAD includono trattamenti per la fase acuta, per modificare il decorso della malattia, e terapie sintomatiche. Il Direttore Antonello Rapisarda ed io personalmente ringraziamo il professor Gasperini e la dottoressa Tortorella per questo prezioso ed utilissimo contributo che sarà sicuramente gradito dai nostri lettori. Un particolare grazie anche all'amico e collega Roberto Bonfili, Primario dell'Unità Operativa di Oftalmologia AO dell'Ospedale San Camillo di Roma, nostro prezioso tramite per questa importante collaborazione.

Nell'ottica di allargare gli orizzonti culturali e scientifici della nostra Rivista, la Redazione ha preso l'iniziativa di inserire alcuni brevi focus

su tematiche di rilevanza pervenute alla nostra conoscenza. In questo numero accogliamo due inserti. Il primo è inerente allo svolgimento della 14<sup>a</sup> edizione della European Breast Cancer Conference (EBCC14), organizzato dal Breast Cancer Group di EORTC, European Organisation for Research and Treatment of Cancer, in partnership con EUSOMA European Society of Breast Cancer Specialists ed Europa Donna, tenutosi dal 20 al 22 marzo nel capoluogo lombardo, propostoci dalla collega e brillante giornalista Francesca Indraccolo dell'UGIS, Unione Giornalisti Italiani Scientifici. Il secondo inserto presenta un libro semplice e completo che mette in luce i punti salienti per tutelare la vista dei più piccoli. Il libro in uscita il 9 aprile con il titolo "Gli occhi dei bambini" è la prima guida completa sulla salute visiva nell'infanzia che unisce teoria e pratica, rispondendo a dubbi e domande comuni. Il libro segnalato dalla collega giornalista Paola Piovesana dell'Ordine dei Giornalisti Lombardia ha come autrici Enrica Ferrazzi, varesina, esperta in comunicazione e scrittrice, e la collega oculista Maria Antonietta Stocchino di Cagliari.







*Con affiliazione sempre più convinta e partecipazione sempre più solidale un crescente numero di colleghi leggono e, con assiduità, seguono Oftalmologia Domani.*

*Il target della Rivista è sempre stato la divulgazione, offrire nuovi aggiornamenti, suscitare utili confronti, evidenziare argomenti controversi con il contributo di professionisti che più di altri hanno approfondito le tematiche in discussione.*

*Credo che negli anni questi obiettivi siano stati raggiunti, e che il prestigio della Rivista sia ormai riconosciuto.*

*La direzione editoriale inizialmente pensata e indicata da Costantino Bianchi, indiscusso protagonista della divulgazione scientifica oftalmologica in Italia, viene ancora una volta percorsa, confermata e, con convinzione, condivisa.*

*Con uno sguardo verso il panorama oftalmologico internazionale la Rivista si è aperta a nuovi orizzonti scientifici attraverso il proficuo colloquio con molti apprezzati colleghi, universalmente riconosciuti come leader.*

*Lo squarcio da poco aperto nel mondo delle altre specialità mediche, che presentano campi di interesse comune, contribuisce a rendere la Rivista ancora più accattivante, ancora più completa.*

*Questi ampi orizzonti sono percorribili ed esplorabili grazie alla lungimiranza culturale della direzione della Rivista che ha appoggiato e, con condivisione, avallato questi fecondi percorsi interdisciplinari.*

*Altrettanto lusinghieri e di largo interesse sono i contatti che la Rivista sta intessendo con il mondo istituzionale, verso il quale è sempre tanto difficile rapportarsi.*

*I punti di forza della Rivista sono stati e restano tuttavia gli articoli ed il focus su "argomenti caldi". Tanti colleghi inviano il loro contributo che con soddisfazione pubblichiamo, sicuri di rendere un servizio efficace all'interscambio di idee ed opinioni utili ai nostri lettori.*

*Il giornalismo scientifico è attività tanto ardua quanto gratificante. Oltre a diffondere e promuovere approfondimenti su specifiche tematiche, il suo più elevato intento è la discussione di condotte medico-chirurgiche che risultino infine efficacemente condivise a favore della salute dei nostri pazienti.*

*La Redazione di Oftalmologia Domani attende i vostri contributi ed è sempre aperta alle vostre richieste con sincera e favorevole accoglienza.*

*Buona lettura*



## On. Marcello Gemmato

*Sottosegretario di Stato al Ministero della Salute*

*Ill.mo Sottosegretario di Stato al Ministero della Salute On. Marcello Gemmato, La ringrazio a nome del Direttore Antonello Rapisarda e di tutta la Redazione di Oftalmologiadomani.it per aver accettato questa intervista.*

**► D: La Sua carriera politica è stata contraddistinta sin dagli esordi dalla perseveranza nell'affermare le idee in cui crede e dalla coerenza nel portarle avanti contro ogni ostacolo. La costanza e la determinazione sono le caratteristiche distintive che hanno contribuito più di altre al Suo successo politico. Questo incarico ministeriale testimonia la stima che si è largamente conquistata; di sicuro costituirà il trampolino di lancio più autorevole per altri prestigiosi incarichi istituzionali. Trascurando i lusinghieri traguardi raggiunti in terra pugliese, vuole raccontare ai nostri lettori come vive l'esperienza da Sottosegretario al Ministero della Salute?**

**R:** Il Presidente Giorgia Meloni ha dimostrato grande fiducia nei miei confronti, e fin dal giorno del mio giuramento da Sottosegretario di Stato alla Salute, ho assunto questo ruolo con impegno, responsabilità e un profondo senso di orgoglio, consapevole di poter fare bene del bene per il nostro Paese.

Sin dai primi passi della mia carriera politica, ho adottato la perseveranza come principio guida, mantenendo la coerenza nelle idee che sostengo.

Questa costante determinazione è stata fon-

damentale nel mio percorso politico, e anche ora come Sottosegretario. Vivere l'esperienza da Sottosegretario al Ministero della Salute è affascinante e stimolante.

La gestione quotidiana richiede un equilibrio tra visione a lungo termine e risposte immediate alle istanze più urgenti. Contribuire al miglioramento della sanità pubblica è una missione che abbraccio con dedizione.

La salute pubblica è una priorità fondamentale, e sono determinato a contribuire al suo miglioramento.

Affronto le sfide quotidiane con dedizione, lavorando per implementare politiche che promuovano il benessere dei cittadini e soprattutto a dare piena attuazione a quanto sancito dalla nostra Costituzione, all'articolo 32.

È un'esperienza che mi gratifica e mi spinge a continuare a servire la comunità con impegno e passione, sfruttando ogni opportunità per contribuire al progresso del sistema sanitario nazionale e della salute pubblica in generale.

Conto di proseguire su questa strada per tutto il mandato di legislatura, che ricordo, arriverà a scadenza naturale e anche oltre.

**► D: La preparazione e la competenza ripagano sempre, sono la premessa per ogni successo professionale. Così non capita purtroppo per tanti giovani, in special modo a chi, pur preparandosi lungamente anche con onerosi sacrifici economici, non riesce a superare lo scoglio per**

**accedere alla Facoltà di Medicina e Chirurgia. Da molti ed autorevoli opinionisti e studiosi il metodo utilizzato è ritenuto non democratico, non idoneo a stabilire il vero merito, lesivo dei principi costituzionali. Nonostante la palese e drammatica carenza di medici, questo metodo di selezione sembra non trovare valide alternative. Cosa pensa a riguardo?**

**R:** È innegabile che la preparazione e la competenza siano pilastri fondamentali per il successo professionale, ancor più nel settore salute. Purtroppo, molti giovani, nonostante una lunga e impegnativa formazione, si trovano a fronteggiare difficoltà nell'accesso alla Facoltà di Medicina e Chirurgia.

La discussione su come valutare il merito nell'ammissione alle facoltà mediche è complessa.

Attualmente vi sono discussioni normative in corso per provare a rivedere il numero chiuso e consentire l'accesso alla professione medica, al corso di laurea in Medicina, a un numero maggiore di studenti.

Parallelamente a questo tema, corre quello della programmazione del fabbisogno del personale sanitario, che negli ultimi dieci anni almeno si è rivelata sbagliata e che porta ora a carenze di medici e infermieri.

Ed è su questo che siamo già intervenuti, allargando le maglie degli accessi alle facoltà di medicina e alle scuole per la professione infermieristica: il Governo Meloni lo scorso anno ha ampliato di 4000 unità i posti per gli studenti in medicina e chirurgia.

Si tratta di una misura volta a sopperire alla carenza di organico, derivante da una errata programmazione passata del fabbisogno del nostro Servizio Sanitario Nazionale.

Un ottimo lavoro di coordinamento tra il Ministero

dell'Università e del Merito e il Ministero della Salute e un'ottima notizia per tutti i futuri medici che rappresentano l'avvenire della nostra sanità.

**► D: Un'indagine condotta in Gran Bretagna, Norvegia, Svizzera e in Italia, che ha visto coinvolti 1600 medici di medicina generale, pubblicata sulla Rivista internazionale BMC Health Services Research, ha evidenziato molteplici carenze del servizio sanitario, nonostante tutte queste Nazioni offrano una copertura sanitaria universale. Ad aggravare la difficile situazione sanitaria europea c'è anche l'invecchiamento della popolazione che in Italia è ancor più evidente, con ulteriore aggravio della spesa sanitaria per gli anni futuri. Come affrontare queste problematiche tanto sentite dalla popolazione?**

**R:** Il nostro Servizio Sanitario Nazionale ha una storia importante ed è considerato tra i migliori al mondo.

Nonostante ciò, anni di definanziamento e modelli organizzativi che non funzionano come dovrebbero lo hanno reso non all'altezza delle aspettative.

Ad oggi, è necessario quindi riflettere sui punti di forza del nostro SSN ma anche sulle criticità da affrontare e risolvere, ottimizzando l'utilizzo delle risorse in sanità che, solo nell'ultimo anno, sono cresciute di molto e lo dimostrano i numeri dell'ultima finanziaria: dei 24 miliardi di euro circa su cui essa conta, 3 vengono destinati alla salute dei cittadini italiani.

Non solo: ai 3 miliardi di quest'anno, si sommano i 2,3 già stanziati con la precedente legge di bilancio, a firma sempre del Governo di Giorgia Meloni, e che diventeranno 4 miliardi per il 2025 e 4,2 ogni anno a partire dal 2026.

Perché il Governo Meloni crede fortemente nella sanità pubblica e ha, tra le tante, due priorità

fondamentali per garantire il diritto alla salute di tutti: la riduzione delle liste di attesa e la valorizzazione del personale sanitario.

Ma non solo. Quella italiana è una popolazione che sta invecchiando e con l'invecchiamento aumenta inevitabilmente l'incidenza di malattie croniche.

Ed è per questo che ci stiamo impegnando a garantire una efficace assistenza territoriale e domiciliare, in cui gioca un ruolo importante la telemedicina e la digitalizzazione.

Pragmatismo, visione, programmazione. Questi i principi che ispirano la manovra per il prossimo anno e tutto il lavoro dell'Esecutivo, il quale sta dimostrando di tenere la sanità, soprattutto la sanità pubblica, sempre in cima all'agenda politica.

**► D: L'istituzione in Europa dell'Agenzia per i medicinali EMA e del Centro per la prevenzione e il controllo delle malattie ECDC, oltre che delle Agenzie per le sostanze chimiche ECHA e per la sicurezza alimentare EFSA, sottolinea il ruolo sempre più importante che assume l'Unione Europea UE nell'ambito delle politiche sanitarie degli Stati membri. Come si rapporta il Suo Ministero con la politica sanitaria che si discute nel "Quartier Européen" a Bruxelles? Come ottenere rapporti più stretti, una più efficiente collaborazione tra le politiche sanitarie dei singoli Stati membri dell'UE?**

**R:** Il nostro Ministero si impegna attivamente a contribuire alle discussioni e alle decisioni che prendono forma nel contesto europeo, partecipando a tavoli di lavoro, condividendo conoscenze e buone pratiche.

Riconosciamo l'essenziale necessità di consolidare rapporti più stretti e promuovere una collaborazione ancora più efficiente tra le politiche

sanitarie degli Stati membri dell'UE.

Per favorire questa stretta collaborazione, il Ministero della Salute si propone di rafforzare gli scambi di informazioni e di migliori pratiche, promuovere la standardizzazione dei protocolli sanitari, e lavorare con le istituzioni europee per garantire un'armonizzazione delle normative sanitarie. Inoltre, sosteniamo attivamente l'idea di sviluppare progetti congiunti e iniziative che possano affrontare le sfide sanitarie in modo più efficace, garantendo una risposta coordinata e tempestiva.

Riconosciamo che solo attraverso uno sforzo condiviso e una cooperazione sinergica sarà possibile affrontare al meglio le sfide sanitarie che riguardano l'intera Unione Europea.

***A termine della nostra discussione vorrei che Lei inviasse un messaggio personale a tutti gli Oftalmologi italiani che, come tutta la classe medica, avvertono forte l'esigenza di sentire vicine le Istituzioni, di avere un rapporto di condivisione con chi li rappresenta nelle sedi più alte della Nazione.***

Stimati Oftalmologi italiani,

In questo momento di profonda riflessione sulla sanità nazionale, desidero rivolgere un caloroso messaggio a voi, professionisti impegnati e determinanti nel garantire la salute dei cittadini italiani. La vostra dedizione e competenza sono pilastri fondamentali del nostro sistema sanitario.

È di vitale importanza instaurare un dialogo solido tra le Istituzioni e la comunità medica: le vostre esperienze sul campo sono preziose per comprendere le sfide e le opportunità nel settore oftalmologico.

Il nostro impegno è indirizzato a costruire un



sistema sanitario più robusto e orientato alle esigenze della popolazione.

La valorizzazione delle professioni è centrale nell'azione di Governo in tema di sanità. Abbiamo adottato le prime misure con il decreto bollette intervenendo sull'area dell'emergenza urgenza con l'anticipo indennità di pronto soccorso, ponendo più soldi per il lavoro straordinario in pronto soccorso, attraverso il riconoscimento del lavoro in pronto soccorso come lavoro usurante, più sicurezza per gli operatori del pronto soccorso, attraverso pene più severe per chi aggredisce un operatore sanitario, sono stati rafforzati i presidi di polizia negli ospedali. Importante anche la proroga a tutto il 2024 dello scudo penale: la colpa medica è un tema di cui ci siamo occupati da subito.

C'è una commissione istituita dal Ministro Nordio e ritengo che anche l'Italia debba incamminarsi verso la depenalizzazione (escluso il dolo), allineandosi ad altre realtà europee.

L'attenzione verso la salute della vista e le patologie oculari e la cura dei pazienti è costante da parte del Ministero della Salute, ed è per questo motivo che lo scorso anno presso questo Dicastero è stato istituito un tavolo tecnico sulle maculopatie.

La prevenzione, il trattamento e la riabilitazione rappresentano i pilastri fondamentali del nostro impegno nel contrastare le malattie dell'apparato visivo all'interno del Sistema Sanitario Nazionale (Ssn). È fondamentale continuare a sensibilizzare la popolazione sull'importanza di sottoporsi regolarmente a controlli oculistici, specialmente quando sono presenti fattori di rischio come l'età o una storia familiare di patologie oculari. Questo sforzo proattivo è cruciale per individuare precocemente eventuali problematiche e garantire un intervento tempestivo,

contribuendo così a migliorare la qualità della vita dei pazienti e riducendo l'impatto sociale ed economico derivante da malattie oculari non trattate in modo tempestivo.

Tutti insieme, per promuovere al contempo la consapevolezza sulla salute visiva e il benessere generale della popolazione.

Il Sottosegretario alla Salute  
Marcello Gemmato

*La ringrazio per aver risposto alle domande di questa intervista; sicuramente sarà letta con grande attenzione dai nostri lettori.*



## Dr.ssa Alessandra Balestrazzi

*Dirigente Medico Oculista, Ospedali Sant'Eugenio e Pertini, Roma*

► **D:** *La storia familiare sempre determina in ognuno di noi scelte e favorisce molte decisioni di vita sociale e professionale. Alcune volte tuttavia, più che un vantaggio, una posizione familiare di prestigio può risultare gravosa: confrontarsi con i traguardi raggiunti dai propri genitori è sempre una difficile sfida. Vuole raccontare ai lettori di *Oftalmologia Domani* la sua esperienza professionale?*

**R:** La mia storia professionale è sicuramente legata alla passione per l'oftalmologia che ha contraddistinto la mia famiglia.

Mio nonno Angelo è stato il primo oculista della famiglia, ha esercitato a lungo a Bari prevalentemente come libero professionista.

Mio padre Emilio, anche lui oculista, inizialmente medico ospedaliero a Bari, è stato Professore Universitario prima a Roma presso l'Università Sapienza, poi a L'Aquila e infine all'Università Cattolica sempre a Roma; ancora oggi continua a lavorare a pieno ritmo come libero professionista in varie città italiane.

Io e mio fratello Angelo, Primario Ospedaliero a Grosseto, siamo la terza generazione di oculisti della famiglia.

La scelta di fare prima il medico e poi l'oculista è stata abbastanza naturale, probabilmente per l'entusiasmo che mio nonno e mio padre ci hanno trasmesso e anche perché siamo stati abituati fin da piccoli a frequentare il mondo

degli ospedali e dei congressi, infatti ci capitava spesso di accompagnare nostro padre nei suoi giri per l'Italia.

Naturalmente essere figli di un professionista noto e stimato non è semplice, spesso si può essere bersaglio di invidie, critiche o di confronti impietosi.

Devo dire che ho sempre cercato di ritagliarmi un mio spazio e di andare avanti dandomi da fare come tutti gli altri; il non aver mai lavorato in ambito pubblico con mio padre mi ha permesso di avere un'autonomia che altrimenti probabilmente non avrei avuto.

Sono contenta di aver fatto la scelta di diventare oculista perché credo che sia una bellissima professione che può dare molte soddisfazioni, naturalmente tutti noi abbiamo rimorsi o rimpianti. Il mio unico rimpianto è non aver potuto lavorare nell'ambito musicale, ho una vera e propria passione per la musica e per la radio e mi sarebbe piaciuto fare di questa passione una professione.

► **D:** *La nomina a Presidente dell'AIMO per il triennio 2023-2025 è stato un evento di sicuro impatto nella sua vita professionale. Quali sono gli aspetti associativi che vorrebbe migliorare? AIMO è cresciuta in consensi negli anni. A cosa è dovuta questa affermazione?*

**R:** La nomina a Presidente di AIMO è stata una

grande soddisfazione per me ed è stato un po' il coronamento di un'avventura iniziata ormai quasi 14 anni fa.

È stata ed è un'esperienza molto stimolante, dall'inizio della storia di AIMO si sono succeduti ben cinque Consigli Direttivi e tre Presidenti che voglio ricordare Claudio Azzolini, Alessandro Galan e Luca Menabuoni, tutti fondamentali per la crescita della Società come lo sono stati quasi tutti i Consiglieri che si sono man mano avvicinati nei diversi Consigli Direttivi.

Il successo di AIMO è stato un grande lavoro di squadra e credo che la passione, l'entusiasmo, la coerenza, l'inclusione e l'onestà siano state le caratteristiche che più hanno convinto e spinto tanti colleghi ad iscriversi.

Anche la nostra dinamicità e la presenza sui social hanno fatto avvicinare tante persone, prima per curiosità e poi per reale interesse.

Si può sempre migliorare e credo che AIMO possa e debba sviluppare di più gli aspetti scientifici e i rapporti internazionali e su questo una parte del Consiglio si sta già impegnando, mettendo a fuoco le strategie per il futuro

**► D: La vita societaria e congressuale di AIMO si accomuna ed intreccia da qualche anno con quella di SISO. Cosa hanno in comune queste due associazioni? Quali sono gli aspetti che hanno favorito il percorso, ancora in corso, che porterà alla loro unificazione?**

**R:** AIMO e SISO sono accomunate dalla nascita avvenuta a distanza di 12 anni e fortemente voluta per ritrovare lo spazio di libertà associativa che era stato perso nell'ambito di altre storiche realtà.

Il fatto che molti dei componenti dei due Consigli Direttivi abbiano lavorato e lavorino ancora insieme in Ospedali, Università, Comitati Editoriali,

Società monotematiche, ha reso più semplice l'interazione e la collaborazione.

Il punto di partenza è diverso, AIMO ha da sempre rappresentato maggiormente gli oculisti ospedalieri e gli specialisti ambulatoriali, SISO invece ha una componente universitaria molto nutrita.

I liberi professionisti hanno da sempre trovato spazio in entrambe le Società. L'interazione e la collaborazione tra tutte le diverse realtà potrà essere il punto di forza e il motore per favorire l'unificazione.

**► D: Come cambierà secondo lei la vita associativa degli oculisti una volta che AIMO e SISO saranno definitivamente unite in una sola nuova grande Associazione? Quali le prospettive? Quali i traguardi da raggiungere? Con quale metodologia e quale strategia?**

**R:** È chiaro che un'unica Società che rappresenti la maggioranza degli oculisti italiani avrebbe la forza e l'autorevolezza per presentarsi di fronte alle Istituzioni con proposte efficaci e da prendere in forte considerazione.

Fino ad oggi la presenza degli oculisti nei Tavoli di lavoro più importanti è un po' mancata, AIMO ha iniziato a lavorare con proposte per la revisione dei DRG e delle tariffe ambulatoriali e insieme a SISO è stata presentata la prima Linea Guida ufficiale in Oftalmologia sulla Chirurgia della Cataratta nell'adulto.

Sempre insieme a SISO sono stati avviati il Tavolo Tecnico sulle terapie intravitreali, fortemente voluto dal presidente SISO Teresio Avitabile, e quello sulle Patologie Oculari cronico degenerative grazie al Collega Senatore Giovanni Satta.

Grazie al lavoro e alla collaborazione di Giuseppe Scarpa, di Paolo Nucci e di Francesco Quaranta

Leoni abbiamo realizzato un buon numero di consensi informati sulle principali procedure chirurgiche.

Infine Alberto Piatti, Mario Romano e Giovanni Staurengi, con il coordinamento di Michele Allamprese, hanno intrapreso il difficile percorso che ci auguriamo porti alla creazione di una cartella digitale oculistica che possa trovare la più ampia diffusione possibile.

Queste sono state le attività principali, ma sono tante altre le iniziative intraprese in collaborazione su cui terremo costantemente informati i nostri soci e gli oculisti italiani.

**► D: Le vicissitudini associative da tutti noi trascorse in questi anni hanno favorito la comunanza di AIMO e SISO, hanno spinto ad unire le forze. Le esigenze di unità, tanto avvertite dai colleghi, sicuramente hanno accelerato questo virtuoso percorso, smussato ogni differenza, attutito le tante difficoltà legali pur esistenti. Le affinità individuali dei Consiglieri di AIMO e SISO hanno tuttavia giocato un ruolo determinante, hanno agevolato questa auspicabile e tanto attesa unione. Vuole fare il punto sull'argomento?**

**R:** È da tempo presente nella comunità oftalmologica italiana la volontà di evitare una comunicazione incentrata sugli insulti, sul pettegolezzo e sul contrasto a tutti i costi.

Il desiderio fortemente sentito è quello di poter collaborare in un clima disteso, che possa tenere conto di suggerimenti, proposte e anche critiche rivolte dai soci agli organi direttivi.

In AIMO, da sempre, chi ha voluto impegnarsi in prima persona nella vita associativa ha potuto farlo, dando spesso un contributo fondamentale. Anche la volontà di superare i contrasti del passato, dimostrando una maggiore maturità

e consapevolezza, ha avvicinato molti di noi spingendo e favorendo il percorso che auspichiamo porti presto all'unione che tanti oculisti ci chiedono.

**► D: La nascente Società dovrebbe tendere, come primo impegno, alla "pacificazione" di tutti i colleghi, alla loro riunificazione senza distinzione, senza discriminazioni, accogliere tutti come il "figliol prodigo" di evangelica memoria. Come pensa di affrontare, insieme a SISO, questa problematica? Qual è la strada maestra per riunificare veramente tutte le anime dell'oftalmologia italiana?**

**R:** Vedo questa strada molto lineare, non la vedo come una vera e propria problematica.

Credo che molti colleghi si siano sentiti costretti a fare alcune scelte perché timorosi di ritorsioni o di possibili problematiche legali e assicurative. Noi vogliamo rassicurare tutti, è nostro impegno fondamentale tutelare tutti gli iscritti interfacciandoci con i nostri consulenti legali e assicurativi per ottenere il meglio per tutti i nostri iscritti e per la nostra categoria.

Tutti sono e saranno i benvenuti, naturalmente ci saranno delle regole di civile convivenza a cui tutti noi, nessuno escluso, dovremo attenerci per il bene della nostra professione.

**► D: Le unioni o riunificazioni di popoli o di società sono passaggi storici che determinano il vero progresso, una positiva rivoluzione culturale. Impongono mediazioni e rinunce, un passo di lato tra le parti che tale ambizioso obiettivo si propongono. Il coraggio appartiene ai forti d'animo, alla ragione contro l'intemperanza, alla pazienza contro la temerarietà; queste caratteristiche sono necessarie soprattutto nei processi di unificazione societarie. Vuole formulare un**



**augurio all'oculistica italiana attraverso questa Rivista?**

**R:** Credo che le virtù citate siano davvero fondamentali e auguro all'Oculistica Italiana e a tutti noi di possederle e dimostrarle quotidianamente. L'augurio è quindi che Coraggio, Ragione e Pazienza possano guidarci e portare finalmente l'Oftalmologia Italiana al futuro luminoso che merita.

Ringrazio tutti voi per l'occasione che mi avete dato e mi complimento per il grande lavoro svolto per questa bella e sempre più interessante rivista.

Alessandra Balestrazzi  
Presidente AIMO

*La ringrazio a nome del Direttore Antonello Rapisarda che questa intervista ha perorato e con determinazione ha voluto. Sono portavoce di uguali sentimenti di vicinanza anche da parte del Presidente e dei Consiglieri di SISO che, mio tramite, cordialmente le trasmettono e, con sincera amicizia, le fanno pervenire.*



*La professoressa Alexandra Luksch è Capo Dipartimento di Oftalmologia e Vice Direttore Sanitario al Sanatorium Hera di Vienna. I suoi campi di interesse variano dalla cataratta al glaucoma, dall'imaging alla chirurgia oculoplastica. Ha conseguito la laurea in Medicina e Chirurgia presso l'Università di Vienna e, successivamente, ha trascorso due anni presso il Dipartimento di Farmacologia Clinica svolgendo ricerche sul flusso sanguigno oculare. In seguito ha conseguito il residency program presso il Dipartimento di Oftalmologia dell'Università di Vienna, dove si è specializzata in glaucoma.*



## Prof.ssa Alexandra Luksch

*Capo Dipartimento di Oftalmologia e Vice Direttore Sanitario, Sanatorium Hera, Vienna*

**► D:** *Come prima domanda le chiedo di raccontare ai nostri lettori come si è svolta a grandi linee la sua brillante carriera.*

**R:** Ho conseguito la laurea in Medicina presso l'Università di Vienna e successivamente ho trascorso due anni presso il Dipartimento di Farmacologia Clinica facendo ricerche sul flusso sanguigno oculare. Fin dall'inizio dei miei studi desideravo diventare oculista e lavorare anche in chirurgia, quindi sono stata felice di completare il mio programma di specializzazione presso il Dipartimento di Oftalmologia dell'Università di Medicina di Vienna. Il glaucoma e la chirurgia del glaucoma erano i miei interessi principali e ho potuto specializzarmi in questo campo avendo la fortuna e l'opportunità di seguire gli insegnamenti del Professor Clemens Vass. Dopo 10 anni presso il Dipartimento di Oftalmologia ero pronta per nuove sfide e mi sono trasferita

**► Q:** *As a first question I ask you to tell our readers how in broad terms your brilliant career unfolded.*

**A:** I received my medical degree from the Medical University of Vienna and afterwards I spent two years at the Department of Clinical Pharmacology doing research on ocular blood flow.

I had wanted to be an ophthalmologist and also work in surgery ever since beginning my studies, and so I was delighted to complete my residency program at the Department of Ophthalmology at the Medical University of Vienna. Glaucoma and glaucoma surgery were my main interests and I was able to specialise in this field, whereby I was lucky to have the opportunity to specialise in this field under Prof. Clemens Vass.

After 10 years at the Department of Ophthalmology I was ready for new challenges and moved to

al Dipartimento di Oftalmologia del Sanatorium HERA. In questo Istituto ho assunto la responsabilità del Dipartimento di Oftalmologia nel 2018 e dal 2019 ricopro un ruolo manageriale come Vicedirettore medico, che porta con sé ogni giorno molteplici e diversi compiti organizzativi.

**► D: Quali sono i suoi campi di interesse in Oftalmologia? Se dovesse descriverlo, com'è generalmente strutturata la sua giornata presso il Dipartimento di Oftalmologia di HERA?**

**R:** I miei campi di interesse sono la cataratta, il glaucoma e la chirurgia oculoplastica. Sono affascinata dalla varietà che offrono queste tre specializzazioni alla mia attività quotidiana. Generalmente inizio la giornata con un incontro mattutino con il Direttore Sanitario, durante il quale discutiamo di questioni organizzative e di attualità riguardanti il nostro nosocomio. Successivamente mi sposto in sala operatoria o in ambulatorio per esaminare i pazienti.

**► D: Com'è strutturato nel suo Paese il percorso universitario per diventare medico e poi specialista in Oftalmologia? L'Oftalmologia è considerata una specialità di nicchia in Austria oppure ha conquistato un ruolo di primo piano nel mondo della Medicina e della Chirurgia?**

**R:** Per diventare specialista in Oftalmologia in Austria devi prima conseguire una laurea in Medicina, che dura sei anni. Seguono altri sei anni di internato, cinque dei quali sono dedicati alla branca specialistica, sei mesi alla medicina interna e altri sei mesi alla chirurgia generale. L'Oftalmologia nella mia nazione è ancora considerata da molti una specialità di nicchia. Tuttavia alcuni oftalmologi austriaci stanno ottenendo riconoscimenti in contesti più ampi. Ad esempio, all'ultimo incontro dell'ESCRS che si è

the Department of Ophthalmology at Sanatorium HERA. I became head of this department in 2018, and took on an additional managerial role as Deputy Medical Director in 2019, which brings with it many different organisational tasks each day.

**► Q: Which are your fields of interest in Ophthalmology? If you have to describe it how is your day generally structured at the Department of Ophthalmology at HERA?**

**A:** My fields of interest are cataract, glaucoma and oculoplastic surgery. I love the variety that these three specialisations bring to my daily routine.

I generally start my day with a morning meeting with the Medical Director, where we discuss organisational matters and current issues pertaining to the hospital. Afterwards, I'm either in the operating room or in the outpatient clinic examining patients.

**► Q: How is the university path of becoming a doctor and then a specialist in Ophthalmology structured in your country? Is Ophthalmology considered a niche specialty in Austria or has it gained a leading role in the world of Medicine and Surgery?**

**A:** To become a specialist in ophthalmology in Austria you first have to achieve a medical degree, which lasts six years. This is followed by a further six years in a residency program, of which five years are devoted to ophthalmology, and half a year each to internal medicine and general surgery.

In Austria, ophthalmology is still considered by many to be a niche speciality. However, some Austrian Ophthalmologists are gaining recognition in larger contexts. For example, at the



svolto a Vienna, molti erano i relatori austriaci con un numero record di partecipanti.

**► D:** *Lo sviluppo dell'Oftalmologia richiede sempre più conoscenze informatiche. L'intelligenza artificiale supporterà in modo decisivo il medico nella diagnosi e nella cura. Quali sviluppi prevedete nei prossimi anni in questo senso? Come sarà secondo lei l'oculista di domani?*

**R:** La tecnologia e l'intelligenza artificiale svolgono un ruolo sempre più importante, in particolare la tecnologia per la tomografia a coerenza ottica si è sviluppata in modo significativo diventando un esame strumentale ormai indispensabile. I giovani colleghi sono abituati ad utilizzare queste tecnologie come supporto durante la loro formazione, tanto che la maggior parte di loro ritiene indispensabili questi device nella propria attività privata.

Anche in sala operatoria la tecnologia è sempre più importante. In particolare nella chirurgia della cataratta, nell'impianto di lenti toriche e nella chirurgia vitreoretinica sono stati compiuti enormi progressi che hanno ulteriormente migliorato i risultati chirurgici. In futuro, l'uso dell'intelligenza artificiale continuerà ad essere maggiormente presente e svilupparsi. Con maggior supporto tecnico e più ortottisti si potranno eseguire più esami in modo che gli oftalmologi saranno in grado di fare diagnosi più precise.

last ESCRS meeting in Vienna, there were many Austrian presenters, and a record number of visitors.

**► Q:** *The development of Ophthalmology increasingly requires IT knowledge. Artificial intelligence will decisively support the doctor in diagnosis and treatment. What developments do you foresee in the coming years in this regard? How, in your opinion, will the Ophthalmologist of tomorrow be like?*

**A:** Technology and artificial intelligence increasingly play an important role - in particular, the technology of optical coherence tomography has developed significantly and is now indispensable.

Young colleagues are used to having such supportive technologies during their education, so that most of them cannot do without these instruments when they start working in their own practice.

Technology is also increasingly important in the operating theatre. Particularly in cataract surgery, toric lens implantation and vitreoretinal surgery, there have been huge advances that have further improved surgical results.

In the future, the use of artificial intelligence will continue to increase. With more technical support, and more orthoptists to perform examinations, ophthalmologists will be able to make

Tuttavia tale cambiamento avrà un prezzo, con inevitabile aumento dei costi.

**► D:** *Quali consigli darebbe ai giovani che si apprestano ad entrare nel variegato mondo dell'Oftalmologia? Quali sono oggi, secondo la sua esperienza, le caratteristiche per essere un buon oculista? Se potesse tornare indietro nel tempo, sceglierebbe di nuovo l'Oftalmologia?*

**R:** È essenziale avere un profondo interesse per questa branca, trovando sempre piacere e gratificazione nel praticarla. Anche l'attitudine tecnica è importante, così come la sicurezza e la facilità nel comunicare con i pazienti. In Austria mancano esperti in strabologia, oftalmologia pediatrica e cornea. Il mio consiglio ai giovani oculisti è quello di scegliere una di queste sottospecializzazioni, urgentemente necessarie. Per essere un buon oftalmologo a mio avviso è necessario combinare un'ampia conoscenza generale nella materia, specializzandosi in uno specifico settore. Un buon oculista dovrebbe essere in grado di diagnosticare varie malattie anche se alcune tecnologie non sono disponibili, e in caso di patologie complesse, senza indugi, saper indirizzare il paziente adeguatamente. Mi piace ancora moltissimo il mio lavoro; se avessi la possibilità di scegliere di nuovo un percorso non avrei dubbi, confermerei l'Oftalmologia.

*Colgo l'occasione per ringraziarla ancora una volta per la sua disponibilità e per il tempo concesso. Un sentito ringraziamento anche a nome del Direttore di Oftalmologiadomani.it Antonello Rapisarda. I colleghi italiani apprezzeranno sicuramente questa intervista e leggeranno con profondo interesse tutte le sue risposte.*

more precise diagnoses. However, this will come at the price of increased cost.

**► Q:** *Which advice would you give to young people that are about to enter the varied world of Ophthalmology? Which are nowadays the characteristics of being a good Ophthalmologist per your experience? If you could turn back time, would you choose Ophthalmology again?*

**A:** It is essential to have a deep interest in ophthalmology, and to find the practice enjoyable and rewarding. Technical aptitude is also important, as is confidence and ease in communicating with patients.

In Austria, there is a shortage of experts in strabology, pediatric ophthalmology and cornea. My advice to young ophthalmologists would be to choose one of these sub-specialisms, as they are urgently needed.

To be a good ophthalmologist, in my opinion, requires one to combine a broad general knowledge of ophthalmology with deep specialisation. A good ophthalmologist should be able to diagnose various diseases even if some technologies are unavailable. And if they cannot treat a patient, they should know to which specialist the patient should be referred.

I still enjoy my work and tremendously and, given the chance to choose a path again, I would certainly choose ophthalmology.





Michele Coppola<sup>1</sup>, Maria Vittoria Cicinelli<sup>1,2,3</sup>, Eleonora Benatti<sup>1</sup>, Vincenzo Starace<sup>1</sup>,  
Francesco Nadin<sup>1,2,3</sup>, Edoardo Di Nisi<sup>3</sup>, Francesco Bandello<sup>2,3</sup>

<sup>1</sup> UOC Oculistica, IRCCS San Gerardo dei Tintori, Monza (MB), Italia

<sup>2</sup> Dipartimento di Oculistica, IRCCS San Raffaele, Milano (MI), Italia

<sup>3</sup> Università Vita-Salute San Raffaele, Milano (MI), Italia



# Recidive e complicanze maculari dopo vitrectomia senza perfluorocarburi liquidi per distacco di retina regmatogeno primario

## ABSTRACT

**Scopo:** Questo studio investiga i fattori associati alla recidiva del distacco di retina regmatogeno (DRR), alle complicazioni maculari e agli esiti visivi dopo vitrectomia via pars plana (VPP) senza l'uso di perfluorocarburi liquidi (PFCL) nel trattamento del DRR primario.

**Metodi:** Il presente studio di coorte longitudinale ha coinvolto i pazienti con DRR sottoposti a VPP senza PFCL. Sono stati raccolti dati sull'acuità visiva post-operatoria e sui risultati della tomografia a coerenza ottica spectral-domain (edema maculare cistoide [EMC], membrana epiretinica [MER], danno alla zona dell'ellissoide/zona di interdigitazione [EZ/IZ]). Attraverso modelli di regressione logistica e modelli misti lineari sono stati analizzati i tassi e i fattori di rischio per la recidiva del DRR, l'EMC, la MER, il danno dell'EZ/IZ e l'acuità visiva a 12 mesi.

**Risultati:** Sono stati studiati 346 occhi con DRR. I tassi di successo dopo singola operazione sono stati del 96% per i DRR non complicati (n=274 occhi) e del 93% per i DRR complicati (n=72 occhi). I fattori associati alla recidiva del DRR sono state le rotture retiniche posteriori (Odds Ratio [OR]=10.7 rispetto alle rotture retiniche periferiche, p=0.008), il tamponamento con olio di silicone (OR=5.66 rispetto al gas, p=0.01) e la retinopessia laser settoriale (OR=4.34 rispetto alla retinopessia laser su 360°, p=0.007). La prevalenza di EMC, MER e danno dell'EZ/IZ a 12 mesi è stata rispettivamente del 10%, 9% e 6%. Gli occhi con difetti dell'EZ/IZ hanno avuto una peggiore acuità visiva postoperatoria sia nel DRR non complicato che nel DRR complicato. La proliferazione vitreoretinica (OR=2.95, p=0.03) e il tamponamento con olio di silicone (OR=3.70 rispetto al gas, p=0.05) sono stati associati al danno dell'EZ/IZ.

**Conclusioni:** La VPP senza PFCL ha dimostrato tassi di successo dopo singola operazione soddisfacenti per il DRR non complicato e il DRR complicato, con una bassa prevalenza di complicazioni maculari. L'analisi dei fattori associati alla recidiva del DRR può fornire raccomandazioni provvisorie per gli approcci senza PFCL in assenza di studi clinici randomizzati.

**KEYWORDS:** Edema maculare cistoide; zona dell'ellissoide; membrana epiretinica, tomografia a coerenza ottica, distacco di retina regmatogeno, vitrectomia via pars plana.

## Introduzione

Per distacco di retina si definisce lo scollamento della retina neurosensoriale dall'epitelio pigmentato retinico (EPR)<sup>1</sup>.

Esistono diverse tipologie di distacchi di retina: in base alla genesi e al meccanismo

fisiopatologico in atto, riconosciamo il distacco di retina trazionale, il distacco di retina essudativo e il distacco di retina regmatogeno (DRR) (Figura 1) Il DRR è di gran lunga il sottogruppo più frequente e rappresenta una seria minaccia per la vista. Esso colpisce un significativo

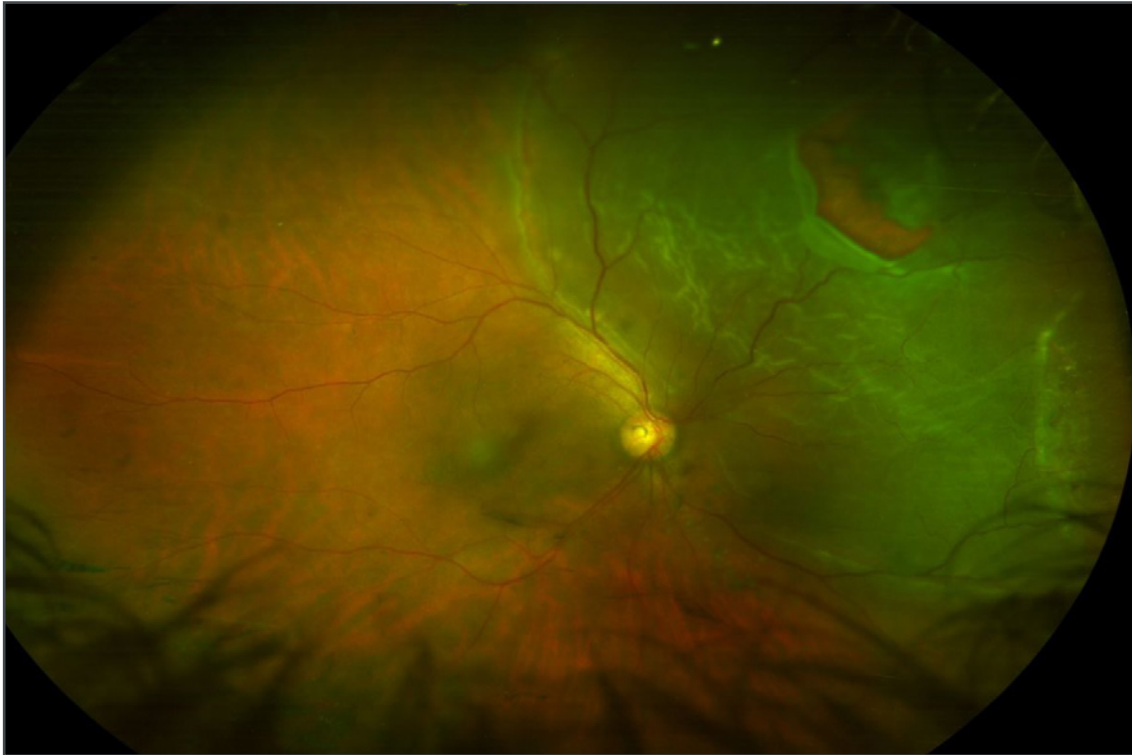


Figura 1 - Immagine del fondo oculare a pseudo-colori ultrawide-field di un distacco di retina regmatogeno. I perfluorocarbonati liquidi (PFCL) hanno storicamente svolto un ruolo critico nella chirurgia vitreo-retinica, facilitando l'appianamento della retina, il drenaggio del fluido subretinico (SRF), la protezione della macula e la rimozione dei corpi estranei intraoculari. Tuttavia, l'uso dei PFCL è stato associato a rare ma gravi complicazioni, tra cui infiammazione intra-oculare, migrazione sotto-retinica e tossicità per la retina interna o l'EPR<sup>5</sup>.

numero di individui, con un'incidenza annuale di 10-20 casi ogni 100.000 persone nei paesi ad alto reddito<sup>2,3</sup>. La vitrectomia via pars plana (VPP) è una procedura chirurgica ampiamente eseguita per la riparazione del DRR, con progressi nelle tecniche chirurgiche e negli strumenti che portano a migliori esiti visivi e successo anatomico a lungo termine<sup>4</sup>.

I perfluorocarbonati liquidi (PFCL) hanno storicamente svolto un ruolo critico nella chirurgia vitreo-retinica, facilitando l'appianamento della retina, il drenaggio del fluido subretinico (SRF), la protezione della macula e la rimozione dei corpi estranei intraoculari. Tuttavia, l'uso dei PFCL è stato associato a rare ma gravi complicazioni, tra cui infiammazione intra-oculare, migrazione sotto-retinica e tossicità per la retina interna o l'EPR<sup>5</sup>.

Negli ultimi anni, le tecniche di PPV senza PFCL,

che prevedono l'aspirazione diretta del SRF attraverso le rotture retiniche o la retinotomia chirurgica, hanno guadagnato grande popolarità<sup>6</sup>. Queste tecniche hanno dimostrato esiti visivi comparabili e tassi di successo dopo singola operazione simili alla PPV assistita da PFCL per il DRR non complicato<sup>7-14</sup>. Tuttavia, sono limitati i dati sulla VPP senza PFCL nei casi di DRR complicato<sup>15</sup>, e si sa poco riguardo ai fattori associati alla recidiva del DRR in questo contesto. Mentre studi precedenti - tra cui lo studio ELLIPSOID - hanno esplorato le complicazioni maculari associate a diverse tecniche di drenaggio del SRF nella VPP per DRR primario, nessuno ha ancora valutato specificamente i fattori legati al danno della retina esterna, all'edema maculare cistoide (EMC) e ad altre complicazioni maculari nel VPP senza PFCL<sup>13</sup>. Nel nostro centro, la VPP senza PFCL è stata utilizzata di

routine per i casi di DRR non complicati dal 2015, e questo studio mira a indagare i fattori legati alla recidiva di DRR nel PPV senza PFCL sia per i casi complicati che non complicati. Inoltre, lo studio cerca di stimare la prevalenza delle complicazioni maculari rilevate tramite tomografia a coerenza ottica spettrale (SD-OCT) e le loro associazioni con i risultati visivi a 12 mesi.

## Metodi

Nello specifico, si tratta di uno studio longitudinale di coorte condotto presso un centro di riferimento terziario, l'Ospedale San Gerardo di Monza, Italia, da marzo 2017 a giugno 2021. Lo studio ha incluso pazienti con DRR gestiti mediante VPP senza l'uso di PFCL. Per essere idonei, i pazienti dovevano avere almeno una scansione SD-OCT postoperatoria e una durata minima di follow-up di 6 mesi. I criteri di esclusione includevano interventi chirurgici intraoculari precedenti (ad eccezione dell'intervento di sostituzione del cristallino non complicato), altre malattie retiniche o del nervo ottico, traumi oculari o distacchi di retina progressivi.

I pazienti sono stati suddivisi in due gruppi: DRR complicati e DRR non complicati. I DRR complicati comprendevano casi di miopia elevata ( $\leq -6,00$  diottrie o lunghezza assiale  $>26,5$  mm) precedenti all'estrazione della cataratta, DRR originatisi da foro maculare, rotture retiniche giganti, distacco di coroide o proliferazione vitreo-retinica (PVR) superiore al grado A<sup>15,16</sup>. I restanti occhi sono stati classificati come DRR non complicati.

Tutti gli interventi sono stati eseguiti da un singolo chirurgo vitreoretinico (MC) e sono stati combinati a intervento di sostituzione del cristallino quando l'opacità del cristallino veniva considerata visivamente invalidante.

È stata eseguita una VPP a 3 accessi con una vitrectomia centrale seguita da uno shaving del

vitreo periferico e indentificazione delle rotture retiniche attraverso depressione sclerale. Nei rari casi in cui non fosse visibile alcuna rottura, veniva eseguita una piccola retinotomia. Il fluido sottoretinico è stato evacuato attraverso le rotture retiniche sotto aria, seguito da retinopessia laser intorno alle rotture. La fotocoagulazione laser è stata estesa a 360° a discrezione del chirurgo. Nei casi di PVR, è stata eseguita la rimozione delle membrane, con retinotomia chirurgica se necessario. Non sono stati utilizzati cerchiaggi o altri materiali infossanti.

Al termine della chirurgia l'occhio è stato riempito con un agente tamponante (C3F8 al 16%, SF6 al 20%, o olio di silicone [100% Polidimetilsilossano, PDMS, 1000 cSt]) in base al giudizio clinico del chirurgo. Per il primo giorno post-operatorio è stata mantenuta la postura a testa in giù, seguita da 10 giorni di posizionamento in base alla posizione delle rotture retiniche.

I parametri valutati all'OCT strutturale postoperatorio includevano:

- *Edema maculare cistoide (EMC);*
- *Membrana epiretinica (MER);*
- *Danno alla zona dell'ellissoide/zona di interdigitazione (EZ/IZ);*
- *Fluido sottoretinico residuo;*
- *Pieghe retiniche a tutto spessore;*
- *Pieghe retiniche esterne (ORF, outer retinal fold), visibili come pieghe a spessore parziale iper-ri-flettenti create dall'incurvamento di EZ/IZ<sup>17</sup>;*
- *Foro maculare.*

## Risultati

Complessivamente, sono stati inclusi nello studio 346 occhi di 333 pazienti sottoposti a VPP senza l'uso di PFCL per DRR primario. Di questi, 274 occhi (79%) avevano DRR non complicati, mentre 72 occhi (21%) avevano DRR complicati. Il gruppo di DRR complicati comprendeva occhi

con vari fattori complicanti, tra cui miopia patologica (39 occhi, 54%), PVR (proliferazione vitreoretinica) di grado B o peggiore (15 occhi, 21%), rotture retiniche giganti (15 occhi, 21%), DRR che ha avuto origine da una foro maculare (11 occhi, 15%), e distacco di coroide (3 occhi, 4%). È da notare che alcuni pazienti con DRR complicati avevano più fattori complicanti. Non è stata osservata alcun DRR associato a schisi periferiche.

Sessantacinque occhi (24%) con DRR non complicati e 25 occhi (35%) con DRR complicati avevano una DRR con coinvolgimento della macula ( $p=0,06$ ). Gli occhi con DRR complicati erano più miopi (una media di  $-8,60\pm 3,73$  vs.  $-2,40\pm 2,22$  diottrie,  $p<0,001$ ) e hanno avuto un tempo chirurgico maggiore ( $49,6\pm 17,8$  vs.  $43,3\pm 11,9$  minuti,  $p=0,005$ ) rispetto agli occhi con DRR non complicati. L'olio di silicone è stato utilizzato più frequentemente come agente tamponante nei casi di DRR complicati (10% vs. 4%,  $p=0,04$ ), mentre la retinopessia laser a 360° è stata eseguita più spesso nei casi di DRR non complicati (88% vs. 75%,  $p=0,005$ ). Non sono state riscontrate differenze significative in altre caratteristiche.

La durata media del follow-up postoperatorio è stata di  $11\pm 2,0$  mesi (intervallo 6-44), simile tra i pazienti con DRR non complicati e complicati ( $p=0,8$ ). Un maggior numero di occhi con DRR complicati si è sottoposto a intervento di cataratta durante il follow-up (21% vs. 9%,  $p=0,01$ ). Le recidive di DRR sono state osservate in 15 occhi (4%). Di questi, 10 occhi (4%) appartenevano al gruppo di DRR non complicati, e 5 occhi (7%) appartenevano al gruppo di DRR complicati ( $p=0,2$ ). Nel gruppo di DRR complicati, la recidiva di DRR è avvenuta in 2 dei 39 pazienti con miopia patologica (5%), 1 dei 15 occhi con PVR (proliferazione vitreoretinica) di grado B o peggiore (7%), nessuno dei 15 occhi con rotture retiniche giganti (0%), 2 degli 11 occhi con DRR che aveva

avuto origine da un foro maculare (18%), e 2 dei 3 occhi con distacco di coroide (67%). È importante notare che un paziente aveva contemporaneamente miopia e foro maculare, e un altro paziente aveva miopia e distacco di coroide.

Tra gli occhi con recidiva di DRR, 12 occhi hanno subito un singolo intervento chirurgico, mentre 3 occhi hanno richiesto due interventi chirurgici per la riparazione del DRR. Il tempo mediano per la recidiva di DRR è stato di 31 giorni (intervallo interquartile: da 15,5 a 75,5), con valori simili osservati per DRR non complicati e DRR complicati.

A causa del ridotto numero di eventi, non è stata fattibile un'analisi di sottogruppo per l'analisi dei fattori di rischio tra DRR complicati e non complicati. L'analisi nell'intera coorte ha rivelato che gli occhi con rotture retiniche posteriori (OR=10,7 rispetto a rotture retiniche periferiche, intervallo di confidenza al 95% da 1,43 a 55,6,  $p=0,008$ ), tamponante a base di olio di silicone (OR=5,66 rispetto all'uso di gas, intervallo di confidenza al 95% da 1,19 a 20,41,  $p=0,01$ ), e l'assenza di retinopessia laser a 360° (OR=4,34, intervallo di confidenza al 95% da 1,40 a 12,66,  $p=0,007$ ) avevano una probabilità più elevata di recidiva di DRR.

La presenza di una foro maculare o di un distacco di coroide era associata a un elevato rischio di recidiva di DRR, sebbene con ampi intervalli di confidenza a causa dei numeri ridotti (intervallo di confidenza al 95% da 1,78 a 224,2,  $p=0,045$  per il foro maculare; intervallo di confidenza al 95% da 4,59 a 1.135,  $p=0,001$  per il distacco di coroide). Interventi chirurgici più lunghi (OR=2,08 per ogni aumento di 30 minuti, intervallo di confidenza al 95% da 0,85 a 4,76,  $p=0,07$ ) hanno mostrato una associazione con un maggiore rischio di recidiva di DRR a un livello di confidenza  $\alpha=0,1$ .

È stata inoltre valutata la prevalenza delle



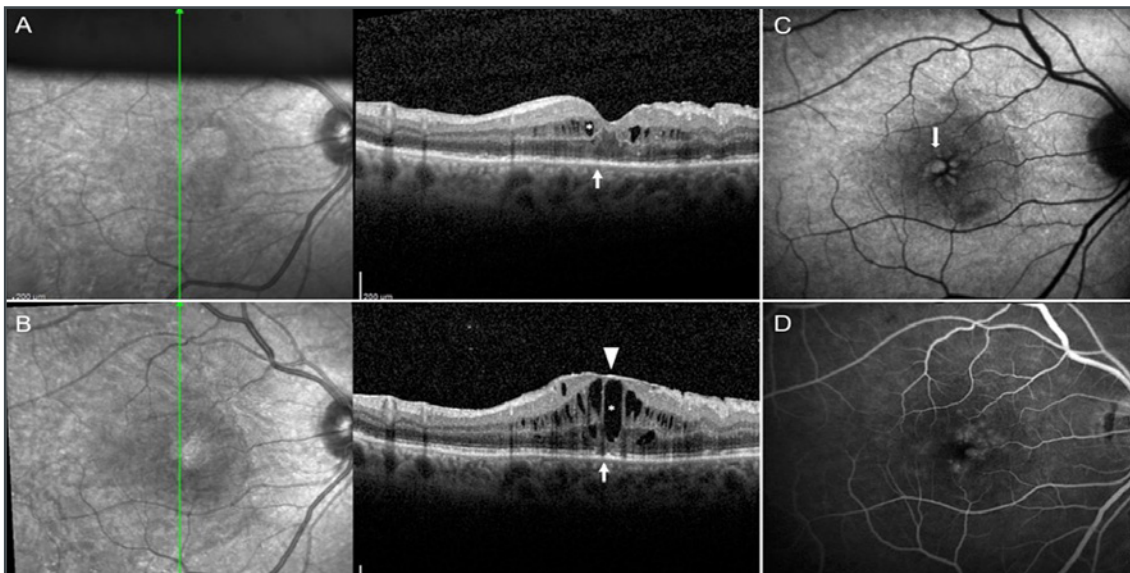


Figura 2 - Esempio clinico delle complicanze maculari dopo la riparazione di un distacco retinico regmatogeno.

- A. OCT strutturale B-scan di un paziente cinque giorni dopo una vitrectomia senza l'utilizzo di PFCL per un DRR superiore. L'OCT mostra una diffusa interruzione della zona dell'ellissoide (EZ) e della zona di interdigitazione (IZ) (freccia bianca) e cisti intraretiniche (asterisco). L'immagine co-registrata nell'infrarosso mostra l'ombra della bolla di gas in posizione superiore.
- B. L'OCT strutturale B-scan acquisito tre mesi dopo la vitrectomia mostra una membrana epiretinica (punta della freccia bianca), un aumento delle cisti intraretiniche (asterisco bianco) e un'interruzione focale nell' EZ/IZ subfoveale (freccia bianca).
- C. L'autofluorescenza del fondo oculare a luce blu (BAF) mostra un segnale iper-AF corrispondente alle cisti intraretiniche.
- D. L'angiografia con fluoresceina mostra leakage tardivo a livello maculare e accumulo tardivo corrispondente alle cisti intraretiniche.

caratteristiche dell'OCT strutturale. L'edema maculare cistoide è stato il reperto più comune, riscontrato in 36 occhi (10%). Letà avanzata, le rotture retiniche posteriori, la presenza preoperatoria di PVR (proliferazione vitreoretinica), l'uso di tamponante a base di olio di silicone, e la recidiva di DRR erano associati all'edema maculare cistoide postoperatorio. Le scansioni SD-OCT postoperatorie hanno rivelato un'associazione tra l'edema maculare cistoide e il danno all'EZ/IZ (17% vs. 5%,  $p=0,01$ ) così come con la membrana epiretinica (MER) (32% vs. 11%,  $p=0,003$ ) (Figura 2).

La membrana epiretinica è stato il secondo reperto più comune, rilevata in 32 occhi (9%). L'uso di strumenti di calibro maggiore, la presenza di rotture retiniche giganti e la PVR preoperatoria erano associati alla rilevazione della

MER durante il follow-up. L'analisi multivariata ha identificato la presenza di grandi lacerazioni retiniche e l'uso di sonde per vitrectomia da 23 gauge come associazioni indipendenti con l'MER.

Il danno all'EZ/IZ è stato osservato in 21 occhi (6%). La presenza di PVR e l'uso di tamponante a base di olio di silicone erano associati al danno postoperatorio dell'EZ/IZ.

Sono state osservate pieghe retiniche esterne (ORF) in 17 occhi (5%), con lo sviluppo di MER dopo l'intervento come unico fattore associato (Figura 3). È stato osservato fluido residuo in 14 occhi (4%), ma nessun caso è persistito all'ultimo SD-OCT disponibile e non sono state trovate associazioni significative. Non sono state riscontrate ORF o SRF residuo in regione foveale.



Lo sviluppo di un foro maculare è avvenuto in 10 occhi (3%), di cui il 60% associato a DRR secondario a foro maculare e il 10% a MER preoperatoria. Tre occhi (1%) hanno sviluppato una piega maculare a tutto spessore.

L'acuità visiva a 12 mesi ha mostrato un miglioramento rispetto al valore preoperatorio ( $1,25 \pm 1,17$  LogMAR) ai mesi 3 ( $0,46 \pm 0,58$  LogMAR), 6 mesi ( $0,34 \pm 0,38$  LogMAR) e 12 ( $0,39 \pm 0,45$  LogMAR). A 12 mesi, gli occhi con DRR non complicato avevano un'acuità visiva significativamente migliore rispetto agli occhi con DRR complicato ( $0,29 \pm 0,31$  vs.  $0,51 \pm 0,65$  LogMAR). L'analisi multivariata ha mostrato che nel gruppo di DRR non complicati, gli occhi con danno all'EZ/IZ avevano una visione significativamente peggiore, mentre nel gruppo di DRR complicato, l'uso di olio di silicone come agente tamponante e il danno all'EZ/IZ erano associati in modo indipendente a una peggiore acuità visiva a 12 mesi.

### Discussione

Il presente studio aggiunge ulteriori evidenze a sostegno dell'adozione delle tecniche senza uso di perfluorocarbonati liquidi (PFCL) nella chirurgia vitreo-retinica per il riattaccamento della retina. Le procedure senza PFCL stanno guadagnando popolarità tra i chirurghi vitreoretinici a causa di diversi vantaggi potenziali, come evitare la tossicità retinica, ridurre i tempi e i costi dell'intervento e minimizzare le manipolazioni intraoperatorie. Inoltre, le procedure che coinvolgono i PFCL comportano un notevole rischio di migrazione accidentale

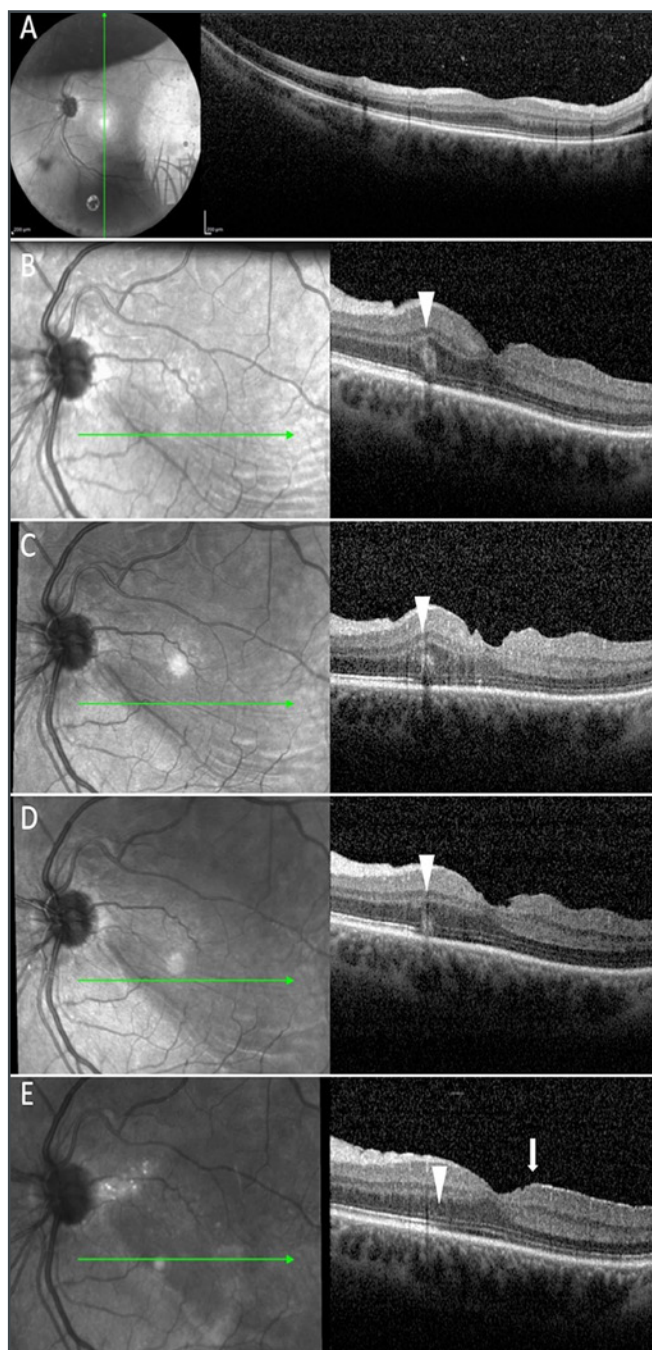


Figura 3 - Insorgenza e follow-up di una piega della retina esterna (ORF) dopo riparazione di un distacco retinico regmatogeno (RRD).

- A. OCT strutturale B-scan di un paziente con un distacco retinico regmatogeno superiore che mostra liquido sottoretinico in regione maculare superiore;
- B. L'OCT strutturale B-scan dello stesso paziente dopo vitrectomia senza PFCL mostra una lesione iper-riflettente di spessore parziale di forma rotonda nella retina esterna dovuta alla piega dell'EZ/IZ (punta della freccia bianca);
- C-D. L'OCT strutturale B-scan nei primi 12 mesi postoperatori, mostra un appiattimento progressivo della piega della retina esterna.
- E. L'OCT strutturale B-scan mostra la risoluzione della piega della retina esterna (punta della freccia bianca); il paziente ha sviluppato anche una membrana epiretinica (freccia bianca).

dei PFCL nello spazio sottoretinico, un evento potenzialmente grave che può portare a una diminuzione dell'acuità visiva e a scotomi. Questa tendenza globale è evidente in relazioni provenienti da vari paesi, tra cui Canada<sup>13</sup>, Stati Uniti<sup>12</sup>, Italia<sup>11</sup>, Israele<sup>8</sup>, India<sup>14</sup>, Cina<sup>9</sup> e Giappone<sup>10</sup>, che hanno dimostrato una diffusa adozione di tecniche senza PFCL.

Questo studio contribuisce alla letteratura esistente presentando una delle serie più ampie (n=346) di interventi chirurgici di vitrectomia via pars plana senza PFCL per distacco di retina regmatogeno sia non complicato che complicato. Studi precedenti hanno riportato risultati favorevoli con la vitrectomia pars plana senza PFCL, mostrando elevate percentuali di successo al primo intervento. Ad esempio, Chen et al. hanno condotto uno studio prospettico su piccola scala sugli occhi con DRR non complicato gestiti con vitrectomia via pars plana e parziale drenaggio del liquido sottoretinico senza PFCL, ottenendo una percentuale di successo al primo intervento del 91,6% a 3 mesi<sup>9</sup>. Studi retrospettivi successivi hanno ulteriormente supportato i risultati positivi della VPP senza PFCL. Quando si analizzano i risultati chirurgici è inoltre importante considerare l'impatto dell'esperienza e delle competenze dei chirurghi nel tempo.

L'obiettivo principale di questo studio era investigare i fattori associati alla recidiva del DRR. Nell'analisi degli occhi con DRR non complicata, studi precedenti hanno indicato che la fotocoagulazione laser profilattica intraoperatoria a 360° era legata a un ridotto rischio di recidiva<sup>18,19</sup>, suggerendo il suo potenziale nel prevenire la recidiva da rotture misdiagnosticate. Tuttavia, a causa del ridotto numero di eventi, non è stato possibile eseguire un'analisi separata tra DRR non complicati e complicati per quanto riguarda il ruolo della fotocoagulazione laser profilattica a 360°. Riconosciamo che la

retinopessia a 360 gradi è stata più comunemente eseguita nei casi in cui si riteneva che ci fosse un rischio maggiore di recidiva rispetto agli occhi in cui è stato utilizzato il laser focale, il che potrebbe aver portato a un bias di selezione potenziale che potrebbe aver influenzato l'associazione osservata tra la retinopessia a 360 gradi e una minore percentuale di recidiva. Inoltre, gli svantaggi della fotocoagulazione laser a 360 gradi includono un aumento del tempo totale dell'intervento e la necessità di depressione sclerale per coagulare le localizzazioni retiniche periferiche. Una valida alternativa è la fotocoagulazione laser postoperatoria<sup>20</sup>. È stata osservata una percentuale più alta di recidiva del DRR negli occhi tamponati con olio di silicone, ma ciò potrebbe essere attribuito a un bias di selezione, in quanto l'olio di silicone viene di solito utilizzato negli occhi ritenuti a più alto rischio di recidiva.

Nei casi di DRR complicata, tra cui DRR traumatico, miopia patologica, distacco di coroide, DRR ricorrente, foro maculare, PVR di alto grado e rotture giganti, la percentuale di recidiva è stata stimata al 7%, in linea con uno studio precedente di Bai et al. che ha riportato una percentuale di recidiva del 13% nei casi di DRR complicata gestita con vitrectomia pars plana senza PFCL<sup>15</sup>. Mentre alcuni sottogruppi di DRR complicata, come la miopia patologica, la PVR e le rotture giganti hanno mostrato percentuali di successo dopo singolo intervento simili a quelle del DRR non complicato, sono stati osservati risultati peggiori nei casi con rotture retiniche posteriori, foro maculare o distacco di coroide concomitante. Questi risultati suggeriscono che possano essere necessarie strategie chirurgiche alternative per tali casi.

Nello studio è stata utilizzata la tomografia a coerenza ottica (OCT) per valutare i risultati postoperatori. I reperti più comuni dopo l'intervento

di vitrectomia<sup>21</sup>, includono tasche residue di liquido sottoretinico, edema maculare cistoide (EMC), pieghe retiniche esterne (ORF), foro maculare, membrana epiretinica (MER) e danno all'EZ/IZ<sup>22,23</sup>. I tassi di prevalenza di queste complicanze negli occhi sottoposti a VPP senza PFCL sono stati stimati al 4% per il fluido sottoretinico (SRF), al 5% per le pieghe retiniche esterne (ORF), al 6% per i danni all'EZ/IZ e al 3% per la presenza di foro maculare. Questi tassi sono in linea con studi precedenti, sebbene si debba fare attenzione nel confrontare gli studi a causa delle variazioni potenziali in base alle tempistiche in cui viene analizzato l'OCT<sup>8-11</sup>. Tuttavia, questi risultati sottolineano l'importanza di un monitoraggio post-operatorio attento e di interventi tempestivi per affrontare le complicazioni maculari nei casi di VPP senza PFCL.

Lo studio ELLIPSOID, che ha coinvolto 300 occhi con DRR sottoposti a VPP con diverse tecniche di drenaggio del SRF, ha riportato una minore proporzione di danni all'EZ/IZ a 12 mesi negli occhi sottoposti a PPV senza PFCL<sup>13</sup>. Questi risultati supportano l'idea che la VPP senza PFCL possa essere associata a una minore turbolenza retinica, correnti di SRF e riposizionamento forzato della retina rispetto alla VPP assistito da PFCL<sup>24</sup>. Tuttavia, è importante notare che l'insorgenza di EMC, MER e danni all'EZ/IZ suggerisce che il danno alla retina esterna è multifattoriale e la trazione epiretinica può contribuire al danno della retina esterna. Le variazioni dinamiche nella riflettività dell'EZ/IZ dopo il riposizionamento della retina e il timing dell'assessment mediante SD-OCT possono influenzare il tasso di danni all'EZ/IZ<sup>22</sup>.

La presenza di PVR pre-operatoria e la recidiva di DRR sono stati identificati come fattori di rischio per l'edema maculare cistoide (EMC), in linea con studi precedenti<sup>25</sup>. La MER è stata riscontrata più frequentemente negli occhi con

rotture giganti, probabilmente a causa di una maggiore probabilità di dispersione dell'epitelio pigmentato retinico (EPR) ed emovitreo in questi casi<sup>26</sup>. La MER è stata anche associata all'uso di strumenti di vitrectomia di grosso calibro (23 gauge), il che potrebbe essere correlato alla complessità dei casi trattati con questi strumenti<sup>27</sup>. Le ORF sono state più frequentemente osservate in associazione con la MER, suggerendo che la trazione epiretinica potrebbe ostacolare il rilassamento della retina dopo il riposizionamento, favorendo la formazione di ORF.

In questo studio, l'acuità visiva è migliorata significativamente dal basale a 12 mesi e i punteggi di AV finali sono stati comparabili a quelli riportati in altre coorti di VPP senza PFCL<sup>8,12</sup>. I danni all'EZ/IZ post-operatori sono stati associati a una peggiore visione. Questi risultati sono in linea con studi precedenti che indicano una correlazione tra i risultati funzionali della riparazione del DRR e l'integrità dei fotorecettori a livello di SD-OCT<sup>28,29</sup>.

Il presente studio presenta diversi punti di forza, tra cui una dimensione del campione relativamente ampia e la disponibilità completa dei dati di SD-OCT per tutti gli occhi dello studio, consentendo valutazioni oggettive e ripetibili di risultati funzionali e prognostici. Tuttavia, vi sono alcune limitazioni che vanno riconosciute. Il design retrospettivo dello studio può introdurre un bias di selezione dovuto alla perdita del follow-up, a vantaggio dei casi di DRR più complicati o ricorrenti. Inoltre, il tasso di abbandono ha limitato l'utilizzo di analisi statistiche più sofisticate e non sono state valutate alcune misure di risultato funzionali e anatomiche, come la metamorfopsia e lo spostamento dei vasi retinici. L'analisi si è concentrata su un volume maculare di 26 scansioni, potenzialmente sottostimando la patologia extramaculare. Dettagli clinicamente rilevanti, tra cui il tempo trascorso

tra l'insorgenza del DRR e l'intervento chirurgico di riparazione, erano mancanti, e questo fattore avrebbe potuto influenzare i risultati visivi, specialmente nei casi con distacco maculare al momento dell'intervento. La classificazione degli occhi pseudofachici basata sullo stato di refrazione prima dell'intervento di cataratta non è stata possibile per tutti i pazienti a causa di dati non disponibili. Inoltre, i dati SD-OCT sono stati analizzati in diversi momenti post-operatori, il che potrebbe aver portato a una sottovalutazione di alcune complicazioni post-operatorie, come lo sviluppo di MER o EMC.

### Conclusioni

In conclusione, lo studio fornisce un prezioso contributo sull'efficacia della VPP senza PFCL sia per i casi di DRR non complicati che per quelli complicati. La prevalenza delle complicazioni

maculari è stata bassa, prevalentemente osservata nei casi di RRD complicata.

Il danno alla retina esterna è stato identificato come un predittore cruciale della visione post-operatoria. L'analisi dei fattori di rischio per la recidiva di DRR ha fornito raccomandazioni provvisorie per gli approcci senza PFCL, suggerendo che il riposizionamento retinico con liquidi pesanti potrebbe essere necessario nei casi con rotture retiniche posteriori, fori maculari e concomitante distacco di coroide. L'uso dell'OCT strutturale ha consentito una valutazione oggettiva dei risultati post-operatori e ha confermato l'associazione tra il danno all'EZ/IZ e i risultati visivi.

Tuttavia, il design retrospettivo e le limitazioni dello studio richiedono ulteriori indagini prospettiche per validare questi risultati ed esplorare ulteriori risultati funzionali e anatomici.

### REFERENCES

1. Ryan. *Retina 7th Ed, Vol. 2.*
2. Madi, H. A. & Keller, J. Increasing frequency of hospital admissions for retinal detachment and vitreo-retinal surgery in England 2000–2018. *Eye* 36, 1610–1614 (2022).
3. Mitry, D. et al. The Epidemiology and Socioeconomic Associations of Retinal Detachment in Scotland: A Two-Year Prospective Population-Based Study. *Investig. Ophthalmology Vis. Sci.* 51, 4963 (2010).
4. Sodhi, A. et al. Recent Trends in the Management of Rhegmatogenous Retinal Detachment. *Surv. Ophthalmol.* 53, 50–67 (2008).
5. Yu, Q., Liu, K., Su, L., Xia, X. & Xu, X. Perfluorocarbon Liquid: Its Application in Vitreoretinal Surgery and Related Ocular Inflammation. *BioMed Res. Int.* 2014, 1–6 (2014).
6. Hahn, P. ASRS 2022 Preferences and Trends Membership Survey. (2022).
7. Coppola, M. et al. Letter to the Editor: Perfluorocarbon-Free Vitrectomy for Rhegmatogenous Retinal Detachment: Feasibility and Outcomes in the Small-Gauges Era. *Curr. Eye Res.* 44, 925–926 (2019).
8. Vidne, O. et al. Perfluorocarbon Liquid Vs. Subretinal Fluid Drainage during Vitrectomy for the Primary Repair of Rhegmatogenous Retinal Detachment: A Comparative Study. *Curr. Eye Res.* 43, 1389–1394 (2018).
9. Chen, X. et al. COMPLETE SUBRETINAL FLUID DRAINAGE IS NOT NECESSARY DURING VITRECTOMY SURGERY FOR MACULA-OFF RHEGMATOGENOUS RETINAL DETACHMENT WITH PERIPHERAL BREAKS: A Prospective, Nonrandomized Comparative Interventional Study. *Retina* 37, 487–493 (2017).
10. Yamaguchi, M., Ataka, S. & Shiraki, K. Subretinal fluid drainage via original retinal breaks for rhegmatogenous retinal detachment. *Can. J. Ophthalmol.* 49, 256–260 (2014).
11. Chelazzi, P. et al. Efficacy and Safety of Vitrectomy without Using Perfluorocarbon Liquids and Drainage Retinotomy Associated with Postoperative Positioning Based on Residual Subretinal Fluid for Rhegmatogenous Retinal Detachment. *J. Ophthalmol.* 2021, 5588479 (2021).
12. Vo, L. V. et al. Posterior Retinotomy vs Perfluorocarbon Liquid to Aid Drainage of Subretinal Fluid During Primary Rhegmatogenous Retinal Detachment Repair (PRO Study Report No. 10). *J. Vitreoretin. Dis.* 4, 494–498 (2020).



13. McKay, B. R. et al. Evaluation of Subretinal fluid Drainage Techniques During Pars Plana Vitrectomy for Primary Rhegmatogenous Retinal Detachment—ELLIPSOID Study. *Am. J. Ophthalmol.* 241, 227–237 (2022).
14. Kumari, N. et al. COMPARATIVE EVALUATION OF OUTCOMES OF DRAINAGE TECHNIQUES IN VITRECTOMY FOR RHEGMATOGENOUS RETINAL DETACHMENT. *Retina Phila. Pa* 42, 27–32 (2022).
15. Bai, Y., Song, Q., Liu, J., Wu, Q.-X. & Qin, X.-J. Vitrectomy for Complicated Retinal Detachment Without the Use of Perfluorocarbon Liquid: A Real-World Data and Retrospective Study. *Ophthalmol. Ther.* 11, 857–868 (2022).
16. Machemer, R. et al. An updated classification of retinal detachment with proliferative vitreoretinopathy. *Am. J. Ophthalmol.* 112, 159–165 (1991).
17. Muni, R. H. et al. Outer Retinal Corrugations in Rhegmatogenous Retinal Detachment: The Retinal Pigment Epithelium-Photoreceptor Dysregulation Theory. *Am. J. Ophthalmol.* 245, 14–24 (2023).
18. He, Y., Zeng, S., Zhang, Y. & Zhang, J. Risk Factors for Retinal Redetachment After Silicone Oil Removal: A Systematic Review and Meta-Analysis. *Ophthalmic Surg. Lasers Imaging Retina* 49, 416–424 (2018).
19. Dirani, A. et al. 360-degree intra-operative laser retinopexy for the prevention of retinal re-detachment in patients treated with primary pars plana vitrectomy. *Graefes Arch. Clin. Exp. Ophthalmol. Albrecht Von Graefes Arch. Klin. Exp. Ophthalmol.* 258, 249–256 (2020).
20. Kulikov, A. N., Maltsev, D. S. & Boiko, E. V. Navigated Pattern Laser System versus Single-Spot Laser System for Postoperative 360-Degree Laser Retinopexy. *J. Ophthalmol.* 2016, 9871976 (2016).
21. Coppola, M. et al. Macular optical coherence tomography findings after vitreoretinal surgery for rhegmatogenous retinal detachment. *Eur. J. Ophthalmol.* 30, 805–816 (2020).
22. Figueiredo, N. et al. Longitudinal Assessment of Ellipsoid Zone Recovery Using En Face Optical Coherence Tomography After Retinal Detachment Repair. *Am. J. Ophthalmol.* 236, 212–220 (2022).
23. Baudin, F. et al. Functional and anatomical outcomes after successful repair of macula-off retinal detachment: a 12-month follow-up of the DOREFA study. *Acta Ophthalmol. (Copenh.)* 99, e1190–e1197 (2021).
24. Muni, R. H. et al. Postoperative Photoreceptor Integrity Following Pneumatic Retinopexy vs Pars Plana Vitrectomy for Retinal Detachment Repair: A Post Hoc Optical Coherence Tomography Analysis From the Pneumatic Retinopexy Versus Vitrectomy for the Management of Primary Rhegmatogenous Retinal Detachment Outcomes Randomized Trial. *JAMA Ophthalmol.* 139, 620–627 (2021).
25. Starr, M. R. et al. Risk Factors for Presence of Cystoid Macular Edema following Rhegmatogenous Retinal Detachment Surgery. *Curr. Eye Res.* 46, 1867–1875 (2021).
26. Glaser, B. M. Treatment of giant retinal tears combined with proliferative vitreoretinopathy. *Ophthalmology* 93, 1193–1197 (1986).
27. Pan, Q. et al. Risk factors for epiretinal membrane in eyes with primary rhegmatogenous retinal detachment that received silicone oil tamponade. *Br. J. Ophthalmol.* 107, 856–861 (2023).
28. Malosse, L. et al. Prevalence and risk factors for outer retinal layer damage after macula-off retinal detachment. *Br. J. Ophthalmol.* 104, 660–665 (2020).
29. Gharbiya, M. et al. Correlation between spectral-domain optical coherence tomography findings and visual outcome after primary rhegmatogenous retinal detachment repair. *Retina Phila. Pa* 32, 43–53 (2012).





Alessandra Di Maria<sup>1,2</sup>, Vanessa Ferraro<sup>1,2</sup>, Gianmaria Barone<sup>1,2</sup>, Paolo Vinciguerra<sup>1,2</sup>, Filippo Confalonieri<sup>1,2</sup>



<sup>1</sup> Department of Ophthalmology, IRCCS Humanitas Research Hospital, Rozzano (MI)

<sup>2</sup> Department of Biomedical Sciences, Humanitas University, Milano

# Epifora e patologie inaspettate dei seni paranasali

## ABSTRACT

**Obiettivo:** l'articolo si propone di porre l'attenzione ai casi di epifora persistente unilaterale quale unico segno di ostruzione acquisita secondaria del dotto nasolacrimale (SALDO).

Questa può essere causata da patologie inaspettate e rare, motivo per il quale si sottolineano nel presente articolo i rischi associati ad un iter diagnostico incompleto.

**Metodi:** i casi presentati sono tutti di epifora unilaterale persistente e nella fattispecie:

1. Fungus ball: uomo di 43 anni con diagnosi d'infezione fungina dei seni paranasali che è stata trattata chirurgicamente.
2. Granuloma piogenico: uomo di 61 anni con epifora unilaterale affetto da un granuloma piogenico della cavità nasale, che è stato trattato chirurgicamente.
3. Papilloma invertito sinusale: uomo di 37 anni affetto da un papilloma invertito sinusale e ha subito un trattamento chirurgico.
4. Papilloma invertito sinusale con carcinoma squamoso sincro: donna di 66 anni con una massa mediale che è stata inizialmente diagnosticata come mucocele, in realtà affetta da un papilloma invertito sinusale con carcinoma squamoso sincro.
5. Carcinoma squamoso del sacco lacrimale: uomo di 55 anni con massa mediale che simulava un mucocele che è poi stato diagnosticato con un carcinoma squamoso del sacco lacrimale.

**Conclusioni:** è importante in caso di epifora sottoporre i pazienti ad una valutazione diagnostica mirata a identificare patologie del massiccio cranio-facciale che possano essere responsabili dell'ostruzione del dotto nasolacrimale e che necessitano di procedure chirurgiche ben diverse dalla dacriocistorinostomia.

I chirurghi che affrontano la patologia delle vie lacrimali devono essere consapevoli che l'epifora può essere l'unico segno di una patologia che origina dal complesso osteo-meatale e devono seguire un approccio sistematico e multidisciplinare.

**Keywords:** PANDO - Primary Acquired Nasolacrimal Duct Obstruction, SALDO - Secondary Acquired Nasolacrimal Duct Obstruction, epiphora, pathologies of the paranasal sinuses, Fungus ball, Pyogenic granuloma, Sinonasal inverted papilloma, Squamous cell carcinoma, Lacrimal sac tumors.

## Introduzione

L'epifora è il segno più frequente di una patologia del sistema lacrimale (1).

L'ostruzione del dotto nasolacrimale ha diverse eziologie e può essere primaria o secondaria, l'ostruzione primaria e acquisita del dotto nasolacrimale (PANDO) è la più frequente (2-5). Le cause secondarie, che possono influenzare tutte le parti delle vie lacrimali, comprendono

malattie infettive, infiammatorie, neoplastiche ed esiti di traumi e sono riassunte sotto il termine di "ostruzione secondaria acquisita del dotto nasolacrimale" (SALDO) (6,7,8).

Presso l'Unità Operativa di Oftalmologia dell'Istituto Clinico Humanitas (ICH) - Humanitas Research Hospital, Rozzano (MI) le patologie delle vie lacrimali vengono affrontate con approccio multidisciplinare secondo un preciso

protocollo. Il paziente viene sottoposto a valutazione oculistica e allo studio del sistema lacrimale.

I pazienti che presentano pervietà della via lacrimale alta e quindi una stenosi delle vie basse vengono sottoposti ad una dacrioTC, un esame TC del massiccio facciale con contrasto delle vie lacrimali dato dal lavaggio delle stesse con lo iomeron 350 mg/ml e ricostruzione 3D.

Questo esame permette non solo di vedere dove la via si ferma, indicazione che possiamo avere già indirettamente dal lavaggio ambulatoriale della via lacrimale, ma dice delle anomalie del massiccio facciale, associate o determinanti la stenosi.

Nella nostra casistica di 847 casi, il 72% dei pazienti presenta patologie del complesso osteo-meatale associate alla stenosi delle vie lacrimali. L'esame obiettivo finale è la visita otorinolaringoiatrica con la rinoscopia anteriore.

In questo articolo presentiamo 5 casi in cui l'iter diagnostico suddetto ha consentito di identificare una causa inaspettata di stenosi delle vie lacrimali per la quale la strategia terapeutica non era la dacriocistorinostomia (DCR).

### **1. Caso 1 (Fungus ball)**

Un uomo di 43 anni è stato inviato al reparto di Oculistica lamentando solamente un'epifora unilaterale da 2 mesi. Non aveva sintomi nasali da disventilazione, rinorrea, mal di testa, dolore facciale né cacosmia. L'obiettività oculistica era negativa, ma al lavaggio della via lacrimale si è riscontrata un'ostruzione della via bassa. L'esame endoscopico delle fosse nasali ha evidenziato edema della parete nasale laterale con presenza di polipi nasali sospetti per malattia infiammatoria. La TC e la MRI hanno rilevato una malattia fungina dei seni con immagini suggestive (Fig. 1A-D).

Il fungus ball era caratterizzato da un'area

extramucosa di proliferazione fungina che riempiva più seni paranasali (9).

La diagnosi clinica del fungus ball del seno è difficile perché i sintomi sono aspecifici e circa il 10%-20% dei casi sono asintomatici (11).

Il paziente è stato sottoposto a chirurgia endoscopica funzionale del seno (FESS) sul turbinato inferiore e sul seno mascellare destro. Il trattamento chirurgico del fungus ball consiste nell'aprire la cavità del seno infetto a livello del suo ostio e rimuovere le concrezioni fungine risparmiando il più possibile la mucosa normale (12). In questo modo è stata ottenuta la risoluzione completa della malattia.

L'esplorazione endoscopica attraverso l'antroscopia con un follow-up di pochi giorni e a 21 giorni dopo l'intervento chirurgico ha mostrato la completa risoluzione della malattia in assenza di sintomi.

### **2. Caso 2 (granuloma piogenico)**

Un uomo di 61 anni affetto da sindrome delle apnee ostruttive del sonno (OSAS) è stato inviato al reparto di oculistica per epifora unilaterale persistente. Egli lamentava anche difficoltà respiratorie, ostruzione nasale, rinorrea e sanguinamento nasale sporadico. Questi sintomi sono stati attribuiti all'allergia e all'uso della C-PAP. Al lavaggio della via lacrimale si è evidenziata una ostruzione post-saccale.

Alla visita oculistica sono state escluse altre cause di epifora. L'esame endoscopico delle cavità nasali ha evidenziato una voluminosa lesione rosso-marrone con origine dalla parete nasale laterale destra. La massa alterava i punti di riferimento anatomici e la manipolazione ha provocato un sanguinamento attivo. La TC ha mostrato l'estensione della lesione all'interno della cavità nasale destra e del seno mascellare, fino alla parete mediale del seno mascellare, che era stata erosa.

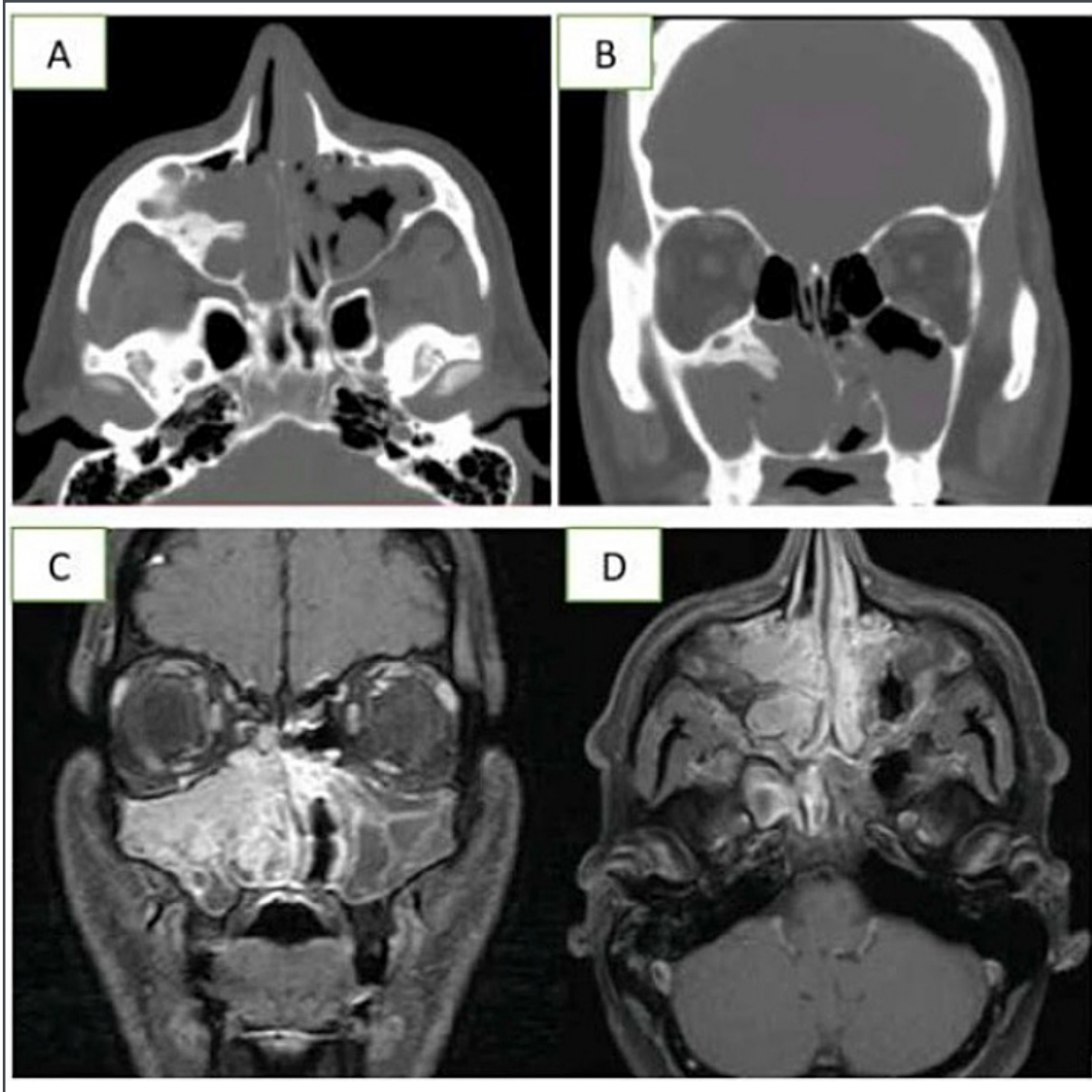


Figura 1 - Caso 1. (A-B): segnale TC eterogeneo a causa di aree di elevata attenuazione causata da elementi ferromagnetici (pattern simile al ferro) con pneumatizzazione del turbinato medio (concha bullosa). (C-D): scansione MRI dello stesso paziente.

La MRI con gadolinio ha consentito di ben definire l'estensione della massa (Fig. 2A-D). È stata eseguita una FESS (chirurgia funzionale endoscopica del seno) per rimuovere la massa e la parte inferiore dei turbinati. A causa dell'erosione della parete nasale laterale, si è formata una stomia tra il sacco lacrimale e la cavità nasale. L'esame istopatologico ha posto diagnosi di granuloma piogenico, una neoformazione di natura benigna con una componente vascolare caratterizzata da cellule infiammatorie e proliferazione capillare lobulare (13). Il paziente è stato seguito ogni tre mesi per un anno, ha avuto risoluzione dell'epifora e nessun segno di recidiva.

### 3. Caso 3 (papilloma invertito)

Un uomo di 37 anni è stato sottoposto a DCR esterna destra nel 2007 per epifora persistente associata a ostruzione nasale bilaterale e rinorrea. Dopo 15 mesi, non si è verificato alcun miglioramento dei sintomi, quindi il paziente è stato indirizzato al nostro ospedale per epifora ricorrente destra.

Al sondaggio è stata diagnosticata un'ostruzione post-saccale. L'obiettività oculistica aveva escluso altre cause di epifora.

L'esame endoscopico delle cavità nasali ha mostrato polipi nasali bilateralmente con coinvolgimento del complesso osteomeatale e rinorrea purulenta di eziologia incerta. Inizialmente il

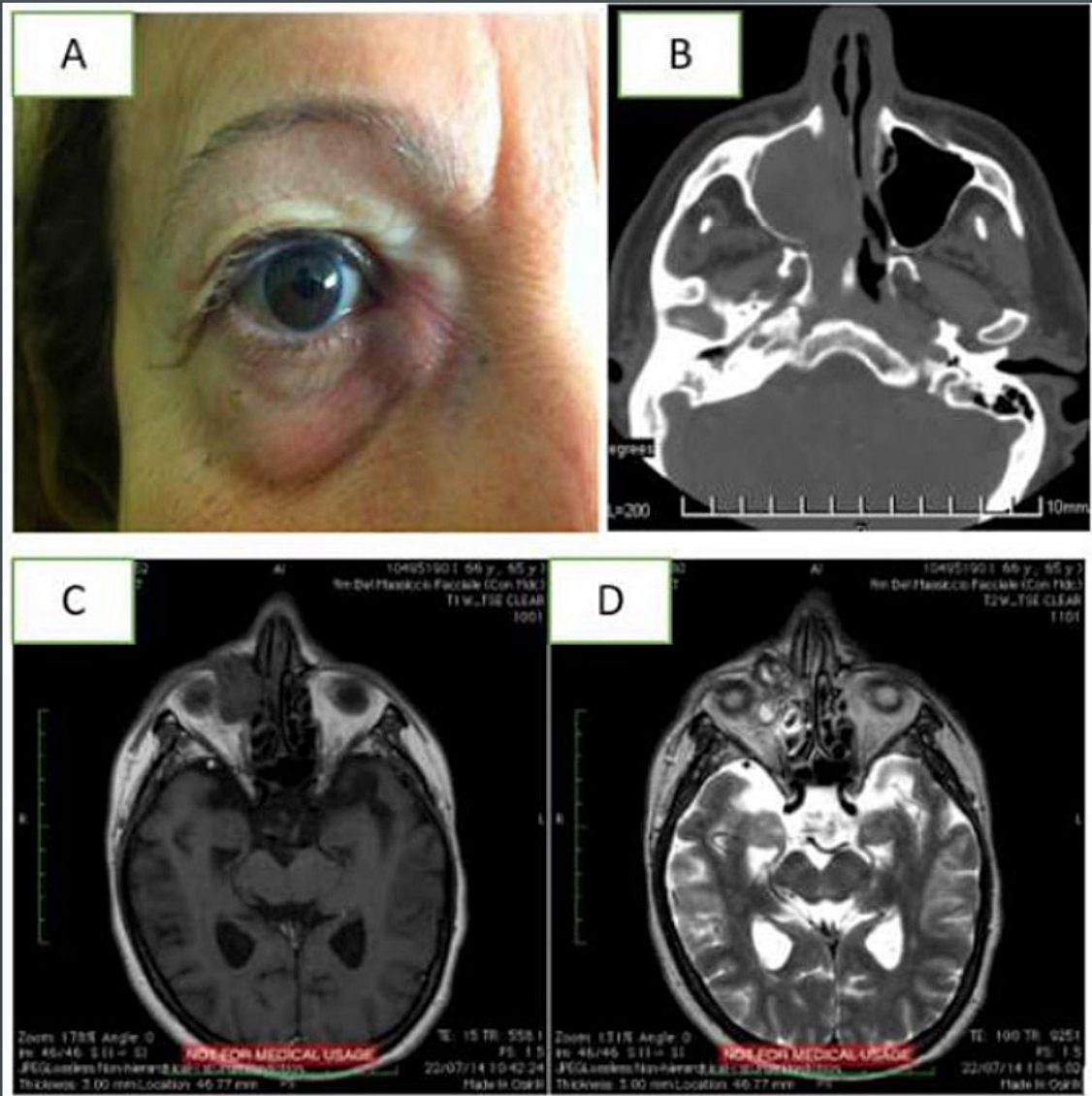


Figura 2 - Caso 2. (A): aspetto esterno del paziente. TC (B) e MRI con gadolinio (C, D) che mostrano il pattern radiologico del voluminoso tumore centrato sul turbinato inferiore e sulla parete nasale laterale con coinvolgimento della valvola di Hasner. L'elevata vascolarizzazione è responsabile dei vuoti di segnale. La parete mediale del seno mascellare e del dotto nasolacrimale manifestano erosione dovuta alla compressione ma non vi è alcun segno radiologico secondario ad infiltrazione ossea.

paziente è stato trattato con terapia sistemica con antibiotici e steroidi per 10 giorni. Un ulteriore esame endoscopico ha rivelato una massa sottostante la parete nasale laterale destra. Si presentava una lesione grigia, compatta, lobulata che riempiva il meato medio, sospetta per papilloma invertito. La TC ha mostrato opacità bilaterali delle fosse nasali e opacità del seno mascellare. Nella cavità destra, la massa stava deviando il setto nasale verso il lato sinistro. La risonanza magnetica ha evidenziato l'aspetto radiologico caratteristico di una massa ad invasività locale (Fig. 3A-D). Infine, l'esame istopatologico ha confermato la

diagnosi di papilloma invertito, una rara malattia sinusale caratterizzata da tre peculiarità: un potenziale relativamente forte per distruzione locale, alto tasso di recidiva e rischio di evoluzione carcinomatosa (14). L'approccio chirurgico è consistito nella maxillectomia endoscopica (rimozione della parete mediale del seno mascellare destro) e resezione del dotto nasolacrimale e DCR endonasale.

#### 4. Caso 4 (papilloma invertito con carcinoma cellulare squamoso sincro)

Una donna di 66 anni si è presentata al reparto di oftalmologia con epifora unilaterale di lunga



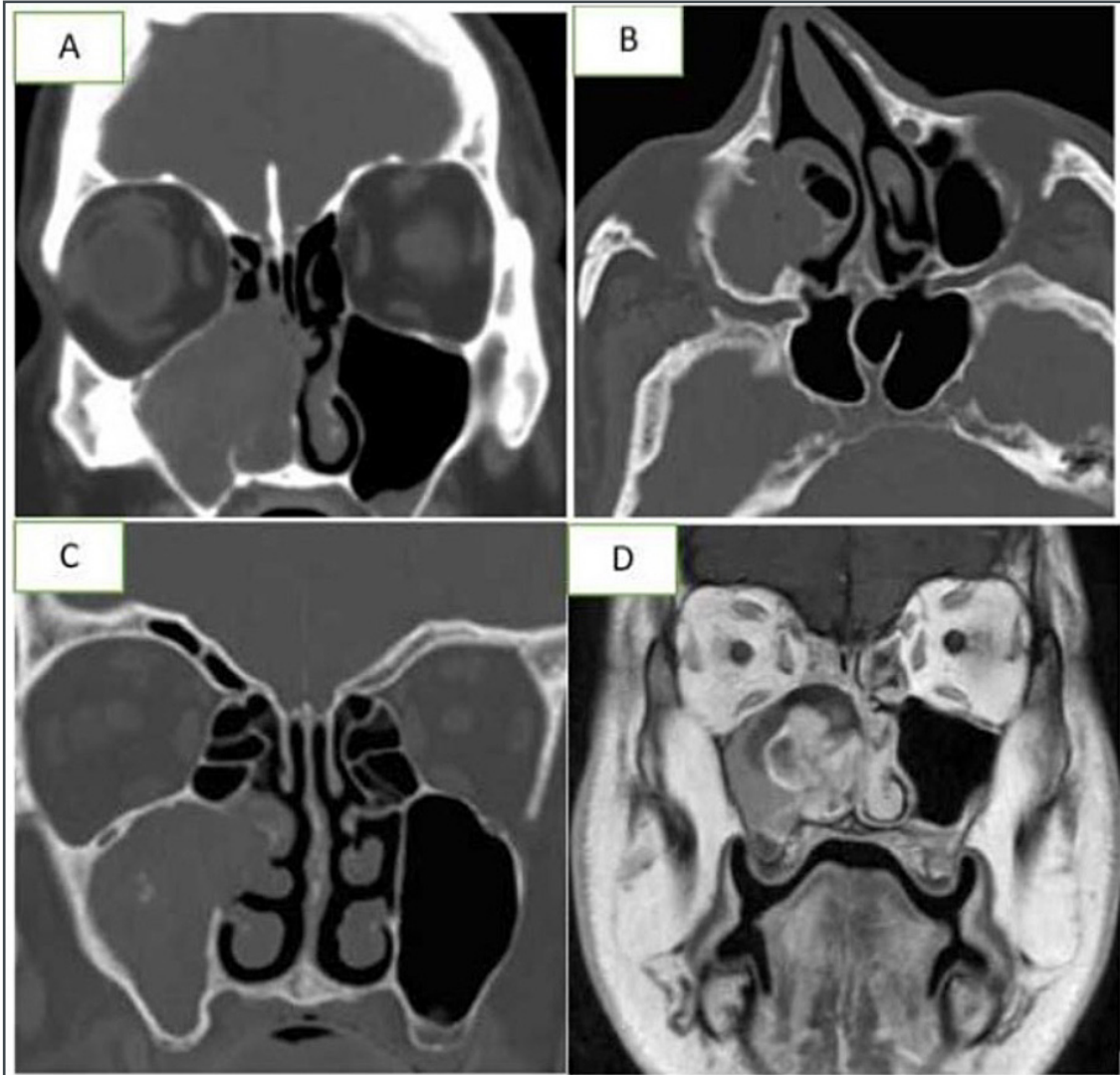


Figura 3 - Caso 3. (A-B): TC che mostra l'erosione della parete media del seno mascellare e l'iperostosi della parete orbitaria inferiore come unico segno peculiare. (C-D): MRI che evidenzia le caratteristiche del papilloma invertito, incluso l'aspetto contorto alle immagini pesate in T1 e T2 con contrasto. Questo aspetto caratteristico è legato all'alternanza di segnale ipointenso e iperintenso all'interno della massa.

durata recentemente peggiorata in maniera progressiva, massa cantale mediale destra e proptosi. La valutazione precedente aveva posto diagnosi di mucocele. L'ostruzione post-saccale è stata rilevata al sondaggio della via lacrimale. L'esame endoscopico delle cavità nasali ha mostrato edema della parete nasale laterale destra, simile a un'inflammatione secondaria a una sovrainfezione del sacco lacrimale. Le scansioni TC e MRI con gadolino hanno evidenziato un'estensione locale di malattia ai seni paranasali fino alla lamina cribiforme e all'orbita (Fig. 4A e B). Il paziente è stato sottoposto a rinosinotomia laterale con orbitotomia. La cavità orbitaria è stata riempita da un lembo di muscolo temporale,

ricoperto a sua volta da un innesto cutaneo dermo-epidermico (Thiersch). L'esame istologico ha diagnosticato un papilloma invertito con carcinoma a cellule squamose sincrone.

Il carcinoma sincrone è una neoplasia riscontrata in media nel 7% dei casi di papilloma invertito ed è associato a una prognosi infausta (15).

Il paziente è stato sottoposto a radioterapia adiuvante dopo intervento chirurgico. In tali condizioni si raccomanda il follow-up per tutta la vita del paziente (15).

### 5. Caso 5 (carcinoma a cellule squamose del sacco lacrimale)

Un maschio iraniano di 55 anni è stato inviato



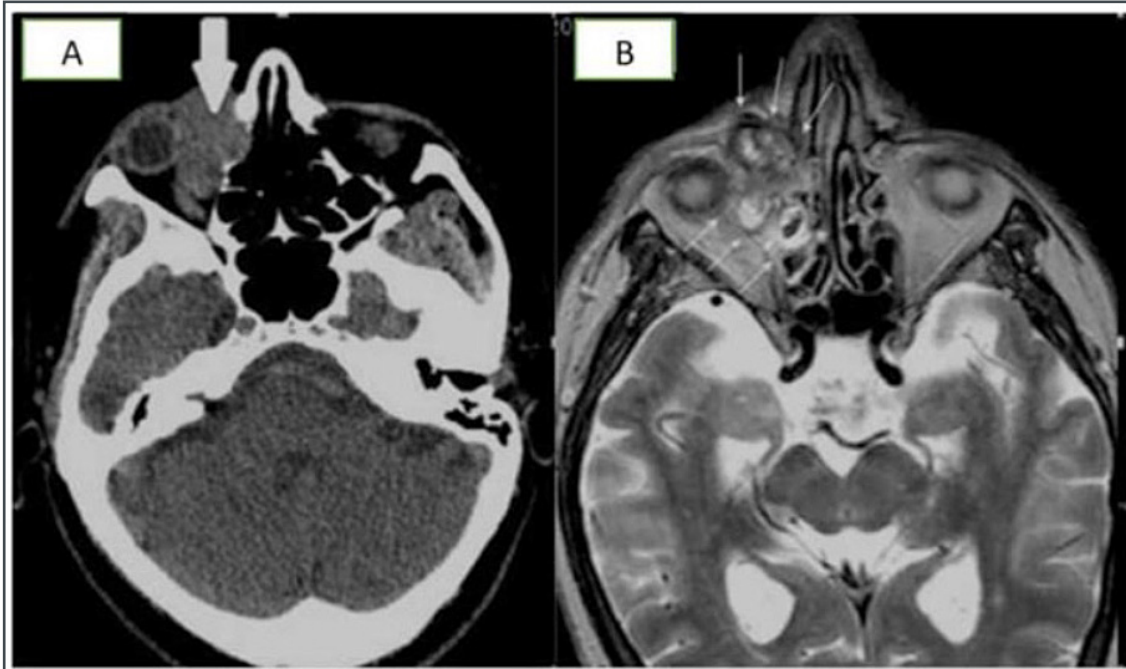

Figura 4 - Caso 4. (A) La TC assiale senza enhancement mostra l'erosione ossea della lamina papiracea dell'osso etmoidale. (B) La sequenza assiale T2-pesata mostra una massa extraconale e intraconale (freccie bianche) nell'orbita destra, con iperintensità non omogenea e margini irregolari. La lesione coinvolge il dotto nasolacrimale, la lamina papiracea e le cellule etmoidali anteriori.

in ICH lamentando epifora unilaterale persistente associata a infezioni congiuntivali ricorrenti, complicata da edema delle palpebre, del canto mediale destro e della regione del sacco lacrimale. Si è evidenziata l'ostruzione della via al sondaggio. Era presente chemosi congiuntivale severa. All'esame endoscopico delle cavità nasali non c'erano segni di malattia. La TC e la risonanza magnetica hanno evidenziato una massa che coinvolgeva il sacco lacrimale con estensione fino all'orbita destra (Fig. 5 A).

Una biopsia della mucosa congiuntivale ha permesso di fare diagnosi di carcinoma a cellule squamose.

I tumori del sacco lacrimale sono rari ma il loro riconoscimento e la gestione precoce è fondamentale, poiché sono localmente invasivi e potenzialmente pericolosi per la vita. Allo stato attuale, un totale di circa 430 casi di tumori primitivi sono stati riportati in letteratura.

Dei tumori del sacco lacrimale, il carcinoma a cellule squamose è il tipo più comune (16).

Il paziente è stato sottoposto a resezione craniofacciale esterna mediante rinfotomia laterale

e orbitectomia. La cavità orbitaria è stata riempita con un lembo di muscolo retto addominale (Fig. 5B-D).

Il paziente è stato sottoposto ad un trattamento combinato con chemioterapia neoadiuvante e radioterapia.

Purtroppo, il paziente è deceduto due anni dopo a causa di metastasi cerebrali.

### Discussione

L'epifora monolaterale persistente era il disturbo principale che presentavano i pazienti seppur affetti da patologie a carico del massiccio facciale molto diverse tra loro.

Questo sottolinea l'importanza di escludere per tempo condizioni che possano avere una prognosi infausta.

L'approccio multidisciplinare ha cambiato la gestione clinica e la strategia chirurgica in tutti i casi qui riportati.

### Conclusioni

Le neoformazioni benigne o maligne del massiccio facciale che danno come primo ed unico

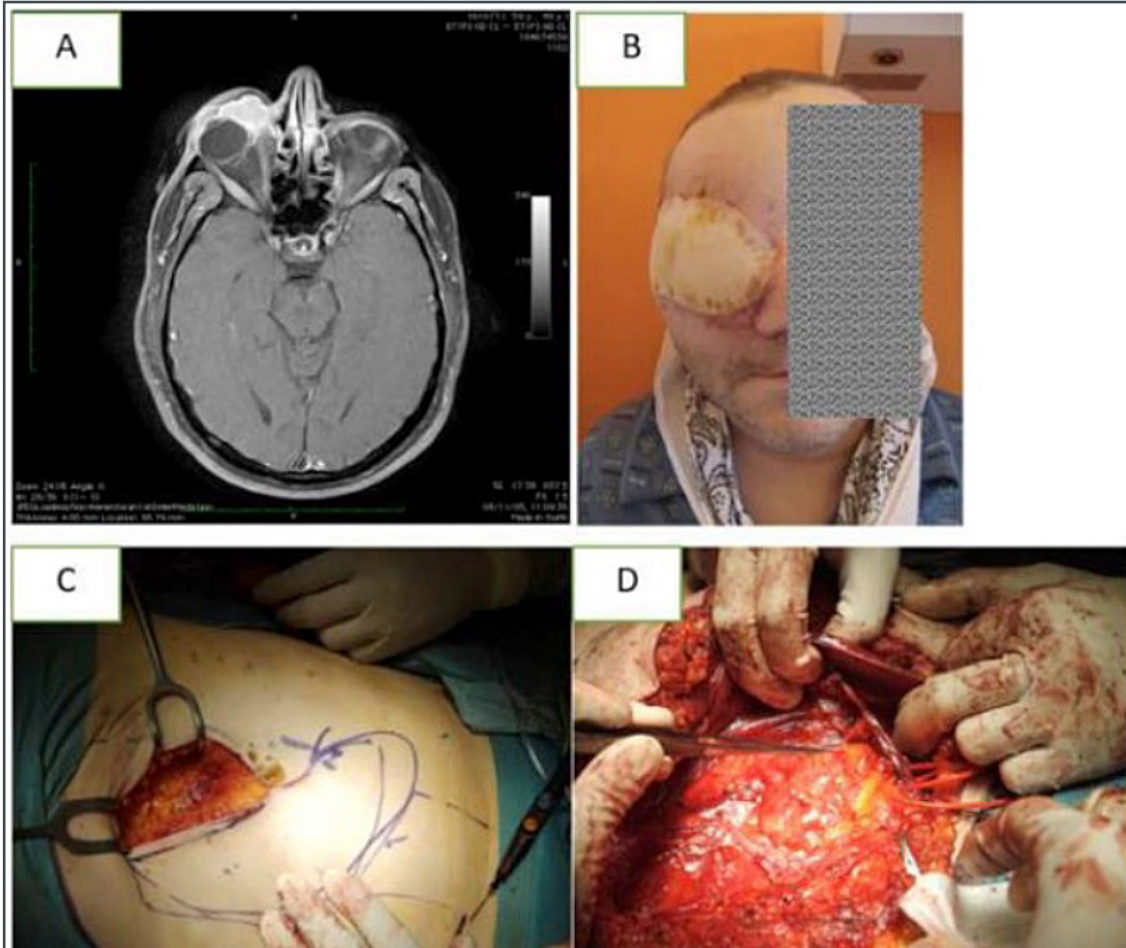


Figura 5 - Caso 5. (A) MRI pesata in T1 che mostra una massa che coinvolge il sacco lacrimale e si estende fino all'orbita. (B) Aspetto del paziente al follow-up a 1 mese. (C-D) La cavità orbitaria è stata riempita con un lembo peduncolato del retto dell'addome attraverso l'anastomosi con la vena giugulare interna e l'arteria facciale.

segno una stenosi del dotto nasolacrimale sono rare, ma devono essere identificate. Le procedure di DCR ab externo ed endonasali sono ugualmente valide nel creare una via alternativa per il drenaggio delle lacrime e quindi la risoluzione

dell'epifora (17).

Tuttavia, indipendentemente dalla scelta personale tra queste due procedure, lo studio preoperatorio del paziente deve essere rigoroso e multidisciplinare (18).

## REFERENCES

1. Barry K, Jackson J, Williams K. The tearing patient. *Elsevier Disease-a-Month*. March 2017;63(3):68–71.
2. Nemet Arie Y. The etiology of epiphora: a multifactorial issue. *Semin Ophthalmol*. 2016;31(3):275–279. <https://doi.org/10.3109/08820538.2014.962163>.
3. Paulsen F. New insights into the pathophysiology of primary acquired dacryostenosis. *Ophthalmology*. 2001;108(12):2329–2336. [https://doi.org/10.1016/S0161-6420\(01\)00946-0](https://doi.org/10.1016/S0161-6420(01)00946-0).
4. Yazici H, Bulbul E, Yazici A, et al. Primary acquired nasolacrimal duct obstruction: is it really related to paranasal abnormalities? *Surg Radiol Anat*. 2015;37:579–584. <https://doi.org/10.1007/s00276-014-1391-6>.
5. Linberg JV, McCormick SA. Primary acquired nasolacrimal duct obstruction. A clinicopathologic report and biopsy technique. *Ophthalmology*. 1986;93:1055–1063.
6. Bartley GB. Acquired lacrimal drainage obstruction: an etiologic classification system, case reports, and a review of the literature. Part 2. *Ophthalmic Plast Reconstr Surg*. 1992;8:243–249.
7. Ginzkey C, Mlynski R. Die Behandlung von Tränenwegenstenosen aus HNO-ärztlicher Sicht. *HNO*. 2016;64(6):394–402. <https://doi.org/10.1007/s00106-016-0168-0>.
8. Weber RK, Keerl R, Schaefer SD, Rocca RC. *Atlas of Lacrimal Surgery*. Springer; 2007.

9. Roos J, Ezra D, Rose G. 'Preoperative imaging should be performed for all cases of acquired nasolacrimal duct obstruction'—No. *Eye*. 2017;31:349–350. <https://doi.org/10.1038/eye.2016.236>.
11. Dufour X, Kauffmann-Lacroix C, Ferrie JC, et al. Paranasal sinus fungus ball: epidemiology, clinical features and diagnosis. A retrospective analysis of 173 cases from a single medical center in France, 1989-2002. *Med Mycol*. 2006;44:61–67.
12. Dufour X, Kauffmann-Lacroix C, Ferrie JC, et al. Paranasal sinus fungus ball and surgery: a review of 175 cases. *Rhinology*. 2005 Mar;43(1):34–39.
13. Lopez A, Tang S, Kacker A, Scognamiglio T. Demographics and etiologic factors of nasal pyogenic granuloma. *Int Forum Allergy Rhinol*. 2016;6:1094–1097.
14. Lisan Q, Laccourreye O, Bonfils P. Sinonasal inverted papilloma: from diagnosis to treatment, Elsevier Review. *Eur Ann Otorhinolaryngol Head Neck Dis*. November 2016;133(Issue 5):337–341.
15. Mirza S, Bradley PJ, Acharya A, Stacey M, Jones NS. Sinonasal inverted papillomas: recurrence, and synchronous and metachronous malignancy. *J Laryngol Otol*. 2007; 121. <https://doi.org/10.1017/S002221510700624X>, 09.
16. Krishna Y, Coupland SE. Lacrimal sac Tumours-a review. *Asia Pac J Ophthalmol*. 2017;6:173–178.
17. Jawaheer L, MacEwen CJ, Anijeet D. Endonasal versus external dacryocystorhinostomy for nasolacrimal duct obstruction. *Cochrane Database Syst Rev*. 2017;2(2), CD007097. <https://doi.org/10.1002/14651858.CD007097.pub3>.
18. Confalonieri F, Balia L, Piscopo R, Malvezzi L, Di Maria A. Epiphora and unrecognized paranasal sinuses pathology. *Am J Ophthalmol Case Rep*. 2020 Jul 3;19:100798. doi: 10.1016/j.ajoc.2020.100798. PMID: 32671284; PMCID: PMC7350086.



Arianna Balloi<sup>1</sup>, Pierpaolo Patteri<sup>1</sup>, Daniele Satta<sup>1</sup>, Massimo D'Atri<sup>2</sup>, Daniela Manca<sup>3</sup>, Stefano Dore<sup>1</sup>, Antonio Pinna<sup>1</sup>

<sup>1</sup> U.O.C. di Oculistica - Azienda Ospedaliero Universitaria di Sassari

<sup>2</sup> U.O.C. di Oculistica - Azienda Ospedaliera Brotzu di Cagliari

<sup>3</sup> Centro Oculistico Laser Santa Lucia - Cagliari



# Distrofia di Fuchs, DSAEK e successivi interventi chirurgici: presentazione di due casi clinici

**Abstract:** Questo articolo analizza due casi clinici di pazienti affetti da distrofia di Fuchs seguiti presso la Clinica Oculistica di Sassari e dal Dottor Massimo D'Atri (direttore dell'UOC di Oculistica dell'Azienda Ospedaliera Brotzu di Cagliari), trattati con cheratoplastica endoteliale (DSAEK) e successivamente sottoposti ad un ulteriore trattamento chirurgico per altre patologie oculari. Prima di procedere al trattamento dei nostri pazienti abbiamo effettuato una ricerca per capire quale fosse il rischio. Abbiamo constatato che la letteratura scientifica non tratta di pazienti operati di DSAEK e successivamente sottoposti ad intervento chirurgico di vitrectomia per pucker maculare o ad impianto intravitreale di desametasone per edema maculare cistoide.

**Keywords:** distrofia di Fuchs, dsaek, edema maculare cistoide, pucker maculare, endotelio corneale, vitrectomia via pars plana, impianto intravitreale di desametasone, microscopia corneale confocale.

## Introduzione

La distrofia corneale di Fuchs è la distrofia endoteliale corneale primaria più comune e rappresenta l'indicazione principale per il trapianto di cornea in tutto il mondo. È caratterizzata dal progressivo declino delle cellule endoteliali corneali e da alterazioni della matrice extracellulare della membrana di Descemet con la conseguente formazione di gutte che portano a edema corneale e riduzione dell'acuità visiva. La distrofia endoteliale corneale di Fuchs ha una maggiore incidenza nelle donne e si manifesta nella maggior parte dei casi nella quinta decade di vita (1). La distrofia di Fuchs è una malattia genetica complessa ed eterogenea caratterizzata dall'interazione tra fattori genetici, epigenetici ed esogeni che portano ad un importante stress

ossidativo, alla transizione endoteliale-mesenchimale, alla senescenza, alla disfunzione mitocondriale e infine all'apoptosi dell'endotelio corneale (1, 2, 3).

Tra le cause della distrofia di Fuchs ricordiamo la predisposizione genetica e i fattori ambientali quali i raggi UV (la maggior parte delle gutte si trova, infatti, in zona interpalpebrale), il fumo e un'alimentazione non corretta (4).

L'endotelio corneale è fondamentale per il mantenimento dell'equilibrio idrico e della trasparenza della cornea; è particolarmente suscettibile all'invecchiamento a causa del suo arresto post-mitotico, dell'elevata attività metabolica e dell'esposizione permanente alla luce ultravioletta. Poiché l'endotelio ha una capacità replicativa minima in vivo e non è in grado di sostituire

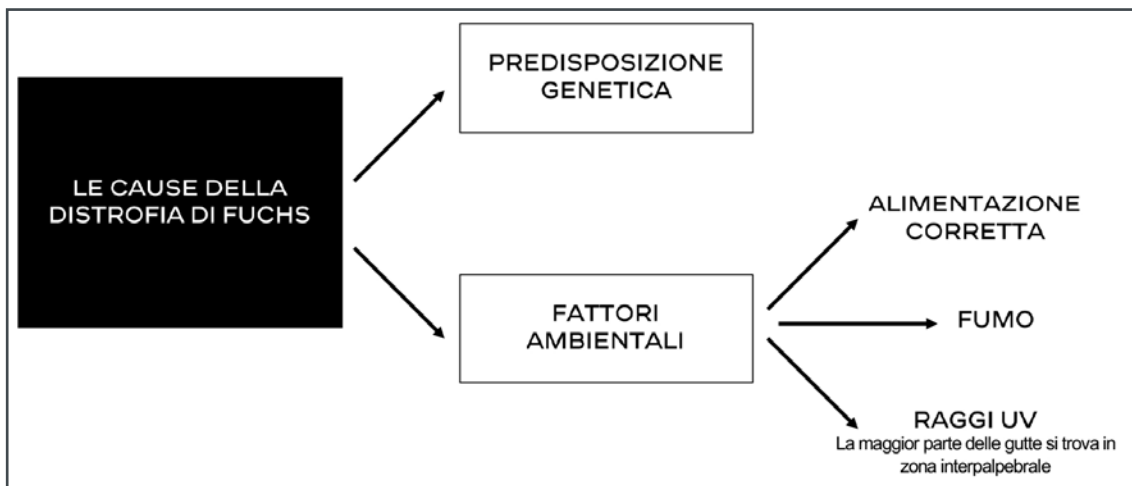


Figura 1

il proprio genoma, è particolarmente soggetto a danni cumulativi a carico del DNA acquisiti nel corso della vita. Nella distrofia di Fuchs i difetti genetici sottostanti rendono il genoma ancora più vulnerabile a questo danno, al punto da causare disfunzione mitocondriale, perdita di potenziale della membrana mitocondriale ed eccessiva attivazione della mitofagia. I fattori di stress intracellulari endogeni ed esogeni alterano l'impronta sintetica delle cellule, portando alla transizione endoteliale-mesenchimale e alla secrezione di matrice extracellulare aberrante con formazione di gutte e cicatrici. A loro volta le gutte o le cicatrici endoteliali contribuiscono al circolo vizioso della patogenesi della distrofia di Fuchs e, inducendo ulteriormente la transizione endotelio-mesenchimale e lo squilibrio ossidante-antiossidante, perpetuano i cambiamenti molecolari dell'endotelio degenerato (5, 6).

La distrofia endoteliale corneale di Fuchs è stata descritta per la prima volta circa un secolo fa. Da allora sono stati fatti numerosi passi avanti sulle manifestazioni cliniche, sul trattamento chirurgico e non chirurgico, sull'aspetto microscopico e sulla patogenesi. Negli ultimi dieci anni sono stati compiuti progressi significativi per quanto riguarda la patogenesi genetica della distrofia di Fuchs. Una forma rara e ad esordio

precoce della malattia è stata attribuita a mutazioni missenso nel gene COL8A2, mentre la stragrande maggioranza dei casi ad esordio tardivo può essere attribuita a un'espansione ripetuta non codificante all'interno del gene TCF4 (7, 8, 9, 10, 11,12).

Nel Regno Unito la raccomandazione è di analizzare il materiale corneale rimosso e sottoporlo ad analisi istologica (13).

Negli Stati Uniti la cheratoplastica endoteliale è diventata il trattamento di prima scelta per la distrofia endoteliale di Fuchs (14) e rappresenta l'indicazione più frequente alla cheratoplastica endoteliale (DSAEK) (13). Nella DSAEK la membrana di Descemet e l'endotelio sono rimossi dal donatore e impiantati nel paziente ricevente con una variabilità nello spessore dello stroma del donatore. La funzione visiva e la qualità della vita migliorano rapidamente dopo la DSAEK (15) e la sopravvivenza a cinque anni dal trapianto è paragonabile a quella dopo cheratoplastica perforante (16).

La distrofia endoteliale di Fuchs è tipicamente una malattia ad esordio tardivo caratterizzata da una degenerazione lenta e progressiva. All'esordio i pazienti sono generalmente asintomatici. Con il progredire della patologia al mattino compaiono i primi sintomi caratterizzati



dalla visione di aloni, secondari all'aumento dell'edema corneale dopo la notte. Nelle fasi più avanzate i sintomi come diminuzione della vista, fotofobia, epifora e dolore sono presenti tutto il giorno in quanto vi è un aumento dell'edema con rottura delle bolle epiteliali, che può portare ad un difetto epiteliale persistente o ad un'ulcera corneale (1).

L'esame della cornea con il biomicroscopio con lampada a fessura consente l'esame diretto (illuminazione diffusa, illuminazione focale e riflessione speculare) e indiretta (illuminazione prossimale, diffusione sclerotica e retroilluminazione) dei diversi strati della cornea. L'illuminazione a fessura con un fascio sottile consente la visualizzazione dell'endotelio corneale e di eventuali anomalie, incluse bolle epiteliali, edema corneale e gutte.

L'analisi fotografica con retroilluminazione, con conteggio manuale o automatizzato delle gutte, si è dimostrata un modo efficace per documentare il numero e la distribuzione delle gutte, per dimostrare la formazione di nuove gutte e la loro progressione nel tempo.

La stadiazione della distrofia di Fuchs può essere valutata mediante la scala di Krachmer,

mediante biomicroscopia con lampada a fessura, valutando la confluenza e l'area delle gutte, la presenza di edema stromale o epiteliale corneale. La scala di Krachmer comprende 6 stadi dove i non affetti sono stati classificati 0, i casi intermedi sono stati classificati da 1 a 3 e i casi gravi sono stati classificati da 4 a 6. Questo è un sistema semplice di classificazione per la valutazione della gravità della patologia (1).

La diagnosi di distrofia di Fuchs viene effettuata attraverso un'accurata visita oculistica, la misurazione dello spessore corneale e l'analisi delle cellule endoteliali corneali.

Alcuni accorgimenti diagnostici importanti in un paziente con distrofia di Fuchs sono:

1. *valutazione del numero delle cellule endoteliali sia in zona ottica che in zona periferica;*
2. *valutazione dello spessore corneale e del mosaico endoteliale;*
3. *valutazione di ulteriori fattori: CV (indice variazione cellulare  $\leq 32\%$ ), HEX (indice di esagonalità)*

### Pazienti e metodi

Questo articolo analizza due casi clinici di

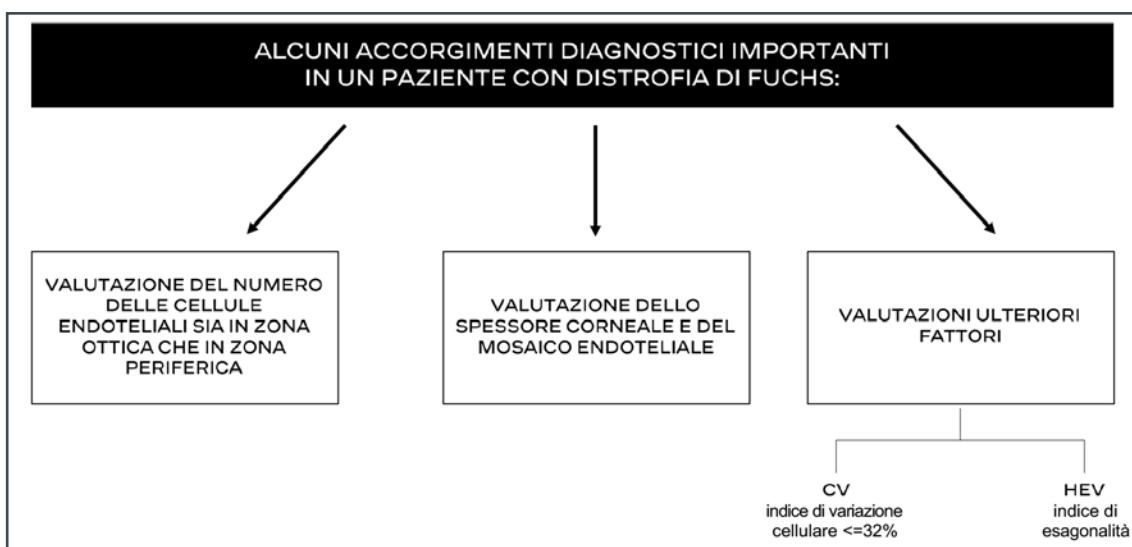


Figura 2

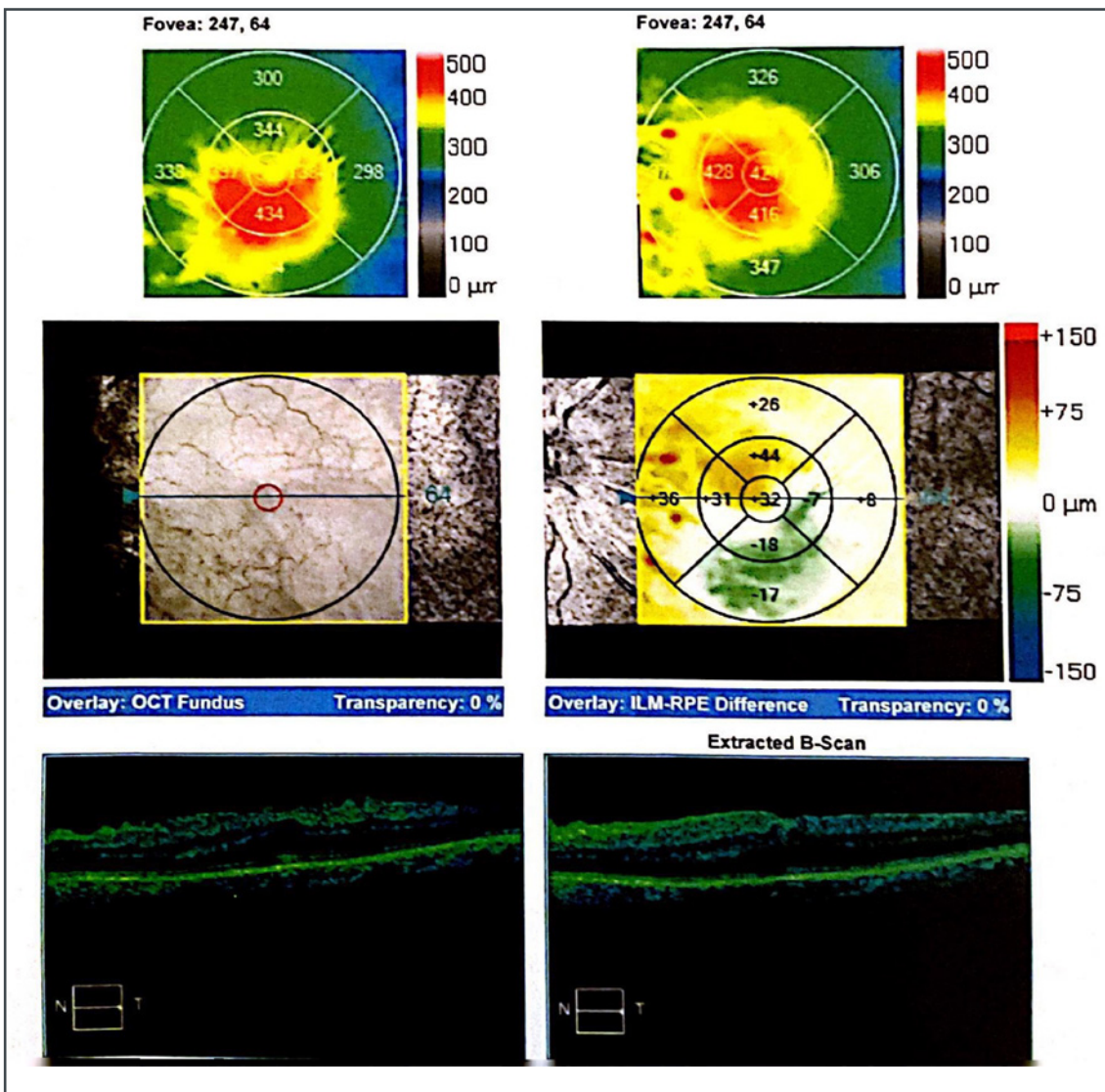


Figura 3 - Caso 1: OCT prima dell'intervento di vitrectomia (05/05/2023)

pazienti affetti da distrofia di Fuchs seguiti presso la Clinica Oculistica di Sassari e trattati con cheratoplastica endoteliale (DSAEK) e successivamente sottoposti ad un ulteriore trattamento chirurgico per altre patologie oculari.

Il timore principale era che l'endotelio trapiantato potesse andare in sofferenza o peggio ancora che si verificasse il distacco dello stesso.

Prima di procedere al trattamento dei nostri pazienti abbiamo effettuato una ricerca per capire quale fosse il rischio.

Abbiamo constatato che la letteratura scientifica non tratta di pazienti operati di DSAEK e successivamente sottoposti ad intervento

chirurgico di vitrectomia per pucker maculare o ad impianto intravitreale di desametasone per edema maculare cistoide.

### Caso 1

Il primo caso riguarda una paziente di sesso femminile seguita dal Dottor Massimo D'Atri (direttore dell'UOC di Oculistica dell'Azienda Ospedaliera Brotzu di Cagliari) affetta da pucker maculare e già trattata nello stesso occhio con DSAEK per scompenso endoteliale.

In data 24/05/2023 la paziente è stata sottoposta ad un intervento di vitrectomia via pars plana con peeling della membrana limitante interna



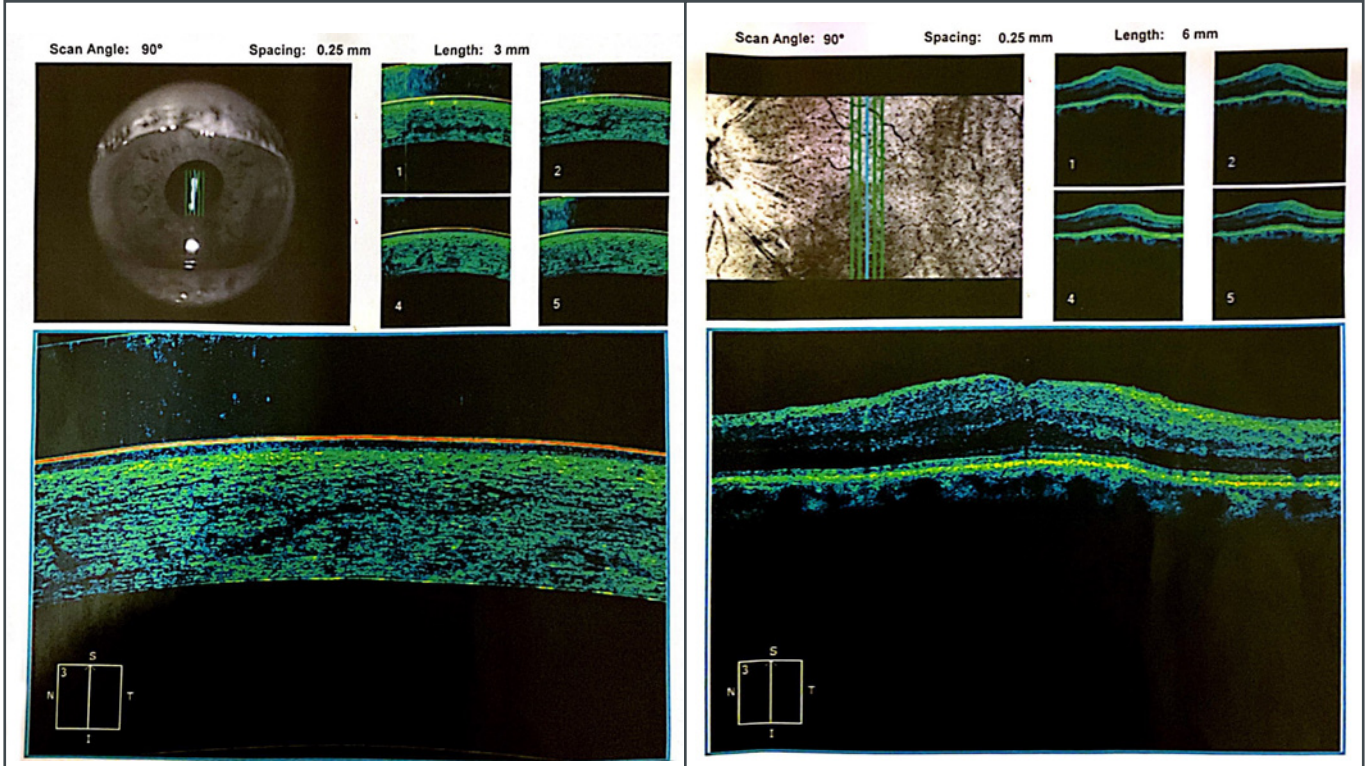


Figura 4 - Caso 1: OCT dopo l'intervento di vitrectomia (01/06/2023)

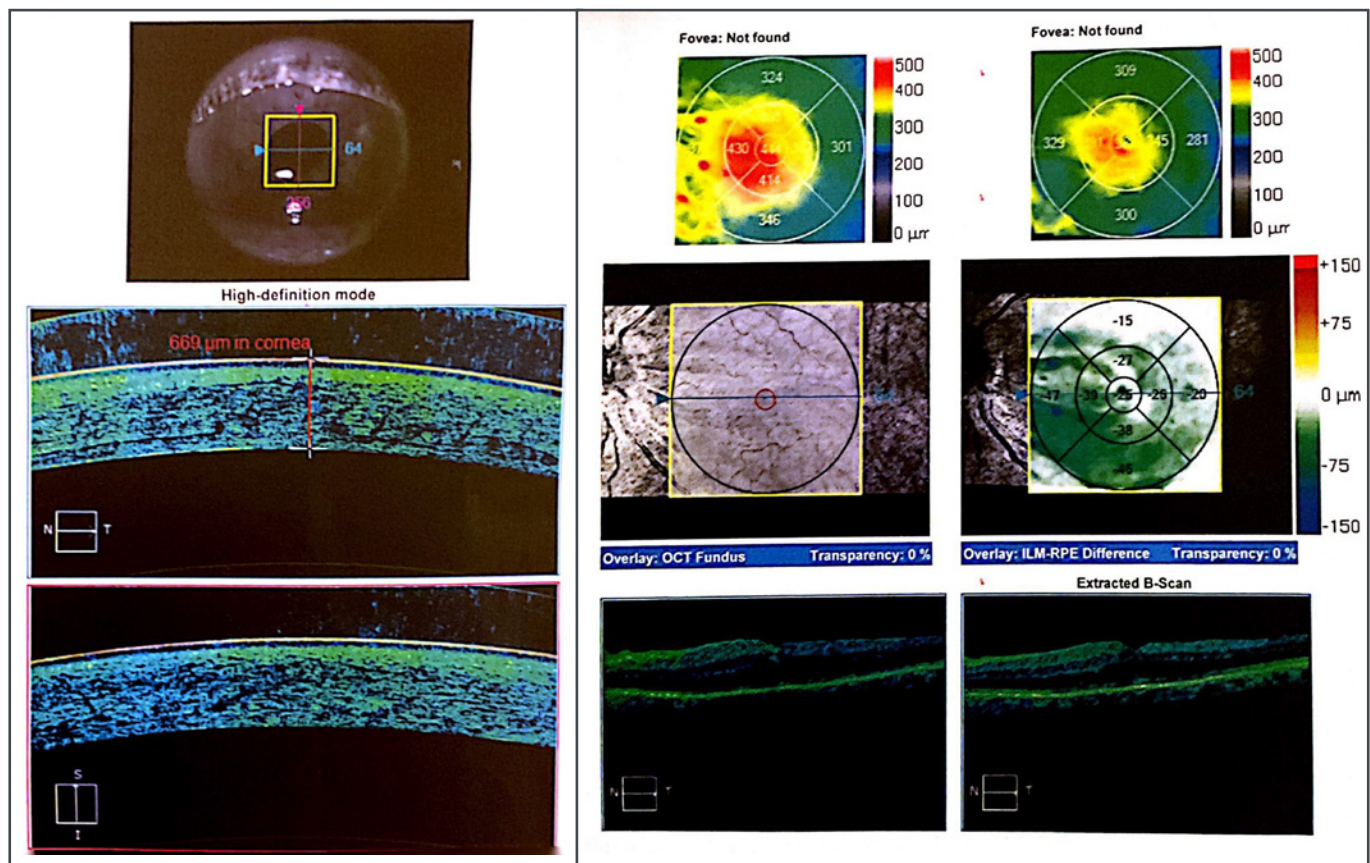


Figura 5 - Caso 1: OCT dopo l'intervento di vitrectomia (11/07/2023)

per pucker maculare.

Di seguito vengono mostrati gli esami OCT della macula e del segmento anteriore eseguiti prima e dopo l'intervento chirurgico e la contacellule

endoteliale eseguita dopo l'intervento di vitrectomia. L'intervento non ha avuto complicazioni e la paziente ha beneficiato di un buon recupero funzionale e visivo.




Figura 6 - Caso 1: Contacellule endoteliale dopo l'intervento di vitrectomia: si può notare che il numero delle cellule endoteliali e il mosaico endoteliale sono soddisfacenti

## Caso 2

Il secondo caso riguarda una paziente di 82 anni di sesso femminile che ha presentato scompenso endoteliale dopo l'intervento di facoemulsificazione ed impianto di lente intraoculare a settembre 2021. È stato eseguito l'intervento di DSAEK a luglio 2022 e successivamente è stato riscontrato un quadro di edema maculare cistoide (EMC) post-chirurgico per cui è stata posta l'indicazione ad un impianto intravitreale di desametasone a lento rilascio (Ozurdex) a settembre 2022.

Nelle settimane successive all'impianto di desametasone si notò una progressiva riduzione dell'EMC con recupero dell'acuità visiva (fino a 7/10). Non furono riscontrati effetti avversi. Sebbene dopo l'intervento di DSAEK la scelta terapeutica di somministrare un inserto

intravitreale di desametasone sia spesso accompagnata dal timore di un possibile distacco di endotelio dovuto allo stress meccanico generato dall'iniezione intravitreale, nel caso in esame tale procedura si è rivelata sicura ed efficace ai fini del recupero visivo e della risoluzione dell'EMC.

## Conclusioni

In entrambi i casi clinici riportati in questo articolo non si sono verificati eventi avversi a carico del tessuto endoteliale trapiantato e i pazienti hanno beneficiato di un buon recupero funzionale e dell'acuità visiva dopo l'intervento di vitrectomia+peeling per pucker maculare e dopo l'impianto intravitreale di desametasone per EMC post-chirurgico.



# EMC POST DSAEK RISOLTO CON IMPIANTO INTRAVITREALE DI DESAMETASONE

Matteo Zucca<sup>1</sup>, Massimo D'Atri<sup>2</sup>, Pier Paolo Patteri<sup>1</sup>, Stefano Dore<sup>1</sup>, Daniele Satta<sup>1</sup>, Lorenza Ronchi<sup>1</sup>, Antonio Pinna<sup>1</sup>

<sup>1</sup>Dipartimento di Medicina, Chirurgia e Farmacia, Sezione di Oftalmologia, Università degli Studi di Sassari, Sassari

<sup>2</sup>Unità Operativa di Oculistica, ARNAS Brotzu, Cagliari

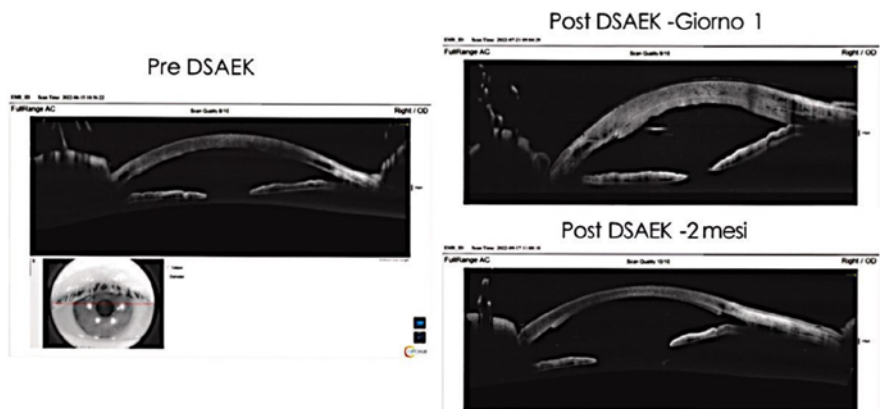
Gli autori non hanno conflitti d'interesse da dichiarare

## INTRODUZIONE

In questo case report si vuole evidenziare l'efficacia e la sicurezza dell'utilizzo dell'inserito intravitreale di desametasone in un paziente operato di Descemet's Stripping Automated Endothelial Keratoplasty (DSAEK).

## MATERIALI E METODI

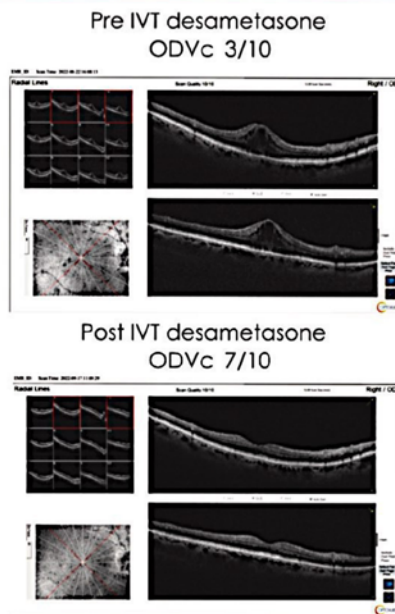
Una donna di 81 anni affetta da cataratta avanzata e distrofia endoteliale di Fuchs nell'occhio destro sviluppò un grave scompenso endoteliale dopo l'intervento di FACO+IOL nel settembre 2021. Fu pertanto eseguito intervento di DSAEK nel luglio 2022.



## RISULTATI

Ai successivi controlli emerse un quadro di edema maculare cistoide (EMC) post chirurgico (ODVc: 3/10). Si decise quindi di procedere all'esecuzione di un'iniezione intravitreale di desametasone (settembre 2022).

Nelle settimane successive alla somministrazione si notò una progressiva riduzione dell'EMC con recupero dell'acuità visiva (ODVc: 7/10). Non furono riscontrati effetti avversi.



## CONCLUSIONI

Sebbene nel post DSAEK la scelta terapeutica di somministrare un inserto intravitreale di desametasone sia spesso accompagnata dal timore di un possibile distacco di endotelio dovuto allo stress meccanico generato dall'iniezione intravitreale, nel caso in esame tale procedura si è rivelata sicura ed efficace ai fini del recupero visivo e della risoluzione dell'EMC.

## BIBLIOGRAFIA

1. Shehadeh M, Mashor R, Nasser O, Sansanayudh W, Rootman DS, Slomovic AR. Changes in Macular Thickness After Descemet Stripping Automated Endothelial Keratoplasty. *Am J Ophthalmol* 2015;159(3):415-8.e1
2. Pedemonte-Sarrias E, Playà TS, Sasso Cladera I, Gris O, Ribas Martínez J, García-Arumí J, Giménez N. Incidence of cystoid macular edema after Descemet's stripping automated endothelial keratoplasty. *Int J Ophthalmology* 2017;10(7):1081-1087

Figura 7



## REFERENCES

1. Fuchs endothelial corneal dystrophy: The vicious cycle of Fuchs pathogenesis. Stephan Ong Tone, Viridiana Kocaba, Myriam Böhm, Adam Wylegala, Tomas L White, Ula V Jurkunas. *Progress in Retinal and Eye Research* Volume 80, January 2021
2. The DNA damage response in neurons: die by apoptosis or survive in a senescence-like state? *J Alzheimers Dis* 60 (s1), Fielder, E., von Zglinicki, T., Jurk, D., 2017 <https://doi.org/10.3233/JAD-161221>.
3. Deceleration of fusion-fission cycles improves mitochondrial quality control during aging. Figge, M.T., Reichert, A.S., Meyer-Hermann, M., Osiewacz, H.D., *Comput. Biol.* 8, 2012, e1002576.
4. Ultraviolet A light induces DNA damage and estrogen-DNA adducts in Fuchs endothelial corneal dystrophy causing females to be more affected. Liu C, Miyajima T, Melangath G, Miyai T, Vasanth S, Deshpande N, Kumar V, Ong Tone S, Gupta R, Zhu S, Vojnovic D, Chen Y, Rogan EG, Mondal B, Zahid M, Jurkunas UV. *Proc Natl Acad Sci U S A.* 2020 Jan 7;117(1):573-583. doi: 10.1073/pnas.1912546116. Epub 2019 Dec 18. PMID: 31852820; PMCID: PMC6955350.
5. Fuchs Endothelial Corneal Dystrophy Through the Prism of Oxidative Stress. Ula V Jurkunas. *Cornea*, 2018 Nov;37 Suppl 1:S50-S54. doi: 10.1097/ICO.0000000000001775
6. Fuchs endothelial corneal dystrophy: an updated review. Francisco Altamirano, Gustavo Ortiz-Morales, Mario A O'Connor-Cordova, Juan Pablo Sancén-Herrera, Judith Zavala, Jorge E Valdez-Garcia. *Int Ophthalmol.* 2024 Feb 12;44(1):61. doi: 10.1007/s10792-024-02994-1.
7. Fuchs endothelial corneal dystrophy: current perspectives on diagnostic pathology and genetics-Bowman Club Lecture. Caroline Thaug, Alice E Davidson. *BMJ Open Ophthalmol* 2022 Jul;7(1):e001103. doi: 10.1136/bmjophth-2022-001103.
8. Fuchs endothelial corneal dystrophy: clinical, genetic, pathophysiologic, and therapeutic aspects. Matthaai M, Hribek A, Clahsen T, et al. *Annu Rev Vis Sci* 2019;5:151–75.
9. Missense mutations in COL8A2, the gene encoding the alpha2 chain of type VIII collagen, cause two forms of corneal endothelial dystrophy. Biswas S, Munier FL, Yardley J, et al. *Hum Mol Genet* 2001;10:2415–23.
10. TCF4-mediated Fuchs endothelial corneal dystrophy: insights into a common trinucleotide repeat-associated disease. Fautsch MP, Wieben ED, Baratz KH, et al. *Prog Retin Eye Res* 2021;81:100883.
11. A common trinucleotide repeat expansion within the transcription factor 4 (TCF4, E2-2) gene predicts Fuchs corneal dystrophy. Wieben ED, Aleff RA, Tosakulwong N, et al. *PLoS One* 2012;7:e49083.
12. Characterization of the Descemet's membrane/posterior collagenous layer isolated from Fuchs' endothelial dystrophy corneas. Kenney MC, Labermeier U, Hinds D, et al. *Exp Eye Res* 1984;39:267–77.
13. Descemet Stripping Endothelial Keratoplasty for Fuchs' Endothelial Corneal Dystrophy: Five-Year Results of a Prospective Study. Katrin Wacker, MD, Keith H. Baratz, MD, Leo J. Maguire, MD, Jay W. McLaren, PhD, Sanjay V. Patel. *Ophthalmology* Volume 123, Issue 1, January 2016, Pages 154-160.
14. Keratoplasty for endothelial dysfunction. Sanjay V Patel. *Ophthalmology* 2007;114:627–8.
15. Vision-related quality of life before and after keratoplasty for Fuchs' endothelial dystrophy. Trousdale ER, Hodge DO, Baratz KH, et al. *Ophthalmology* 2014;121:2147–52.
16. Descemet's stripping endothelial keratoplasty: five-year graft survival and endothelial cell loss. Price MO, Fairchild KM, Price DA, Price FW. *Ophthalmology* 2011;118:725–9.



Michele Marullo<sup>1</sup>, Alessandro Di Maggio<sup>2</sup>

<sup>1</sup> Direttore UOC di Oculistica ASL Pescara Penne Popoli

<sup>2</sup> Oculistica ASL Pescara Penne Popoli



# Gestione chirurgica di un grave caso di melting sclerocorneale complicato da emorragia espulsiva

**Abstract:** Obiettivo del presente lavoro è di riportare la nostra esperienza in un caso di chirurgia complessa di ricostruzione “pole to pole” di un bulbo oculare andato incontro ad emorragia espulsiva.

Il paziente, già sottoposto a molteplici trapianti di cornea perforanti per cheratocono in entrambi gli occhi, si presentava alla nostra osservazione per calo visus improvviso associato a dolore nell'occhio sinistro. Si evidenziava quindi la presenza una estesa area di melting coinvolgente la giunzione donatore/ricevente ed il limbus sclero-corneale, associata ad una breccia della giunzione donatore-ricevente con impegno irideo. L'ecografia bulbare mostrava la presenza di un distacco di coroide emorragico massivo.

Si decideva pertanto si sottoporre il paziente ad un intervento combinato di evacuazione dell'emorragia sovracoroideale, riappianamento della retina e ricostruzione del segmento anteriore mediante trapianto omologo sclero-corneale a scopo tettonico.

**Keywords:** cheratoplastica, trapianto sclero corneale, emorragia espulsiva, cheratocono, melting

## Introduzione

Il concetto di chirurgia “pole to pole” è relativamente recente e deve la sua esistenza e diffusione agli sforzi del dott Cesare Forlini, uno dei pionieri dell'approccio da polo a polo, il quale descriveva questa chirurgia come una “danza all'interno del bulbo oculare”.

Si tratta tuttavia di una metodica che richiede una grande esperienza e competenza da parte del chirurgo, che deve essere in grado di poter gestire tutte le variabili che lo scenario gli pone di fronte.

L'approccio pole to pole è ampiamente noto nell'ambito della traumatologia oculare, dove non è infrequente trovarsi di fronte a situazioni in cui oltre al danno a carico del segmento

anteriore, si verifica una perdita più o meno completa della compartimentalizzazione, con possibile perdita di cristallino e vitreo, nonché distacco di retina e/o di coroide<sup>1-4</sup>.

L'obiettivo del presente case report è di descrivere l'approccio “pole to pole” da noi utilizzato per la gestione di un caso di emorragia corioideale espulsiva causata dalla deiscenza della giunzione donatore/ricevente di un pregresso trapianto di cornea perforante in un paziente monocolo funzionale.

## Caso clinico

Il paziente B.G., 59 aa, giungeva per la prima volta alla nostra osservazione a marzo 2023, in seguito ad un trauma contusivo a carico

dell'occhio sinistro che determinava la parziale avulsione del lembo di una pregressa cheratoplastica perforante effettuata circa 10 anni prima.

Il paziente aveva una lunga ed articolata storia anamnestica clinica oftalmologica, che comprendeva 3 trapianti di cornea perforanti per cheratocono in OD, ai quali aveva fatto seguito un intervento di trabeculectomia per glaucoma indotto da steroidi, e nel quale presentava un residuo visivo pari a percezione luce.

L'occhio sinistro, quello oggetto del trauma, aveva in precedenza subito 7 trapianti di cornea perforanti, l'ultimo dei quali circa 8 anni prima.

Al momento del suo primo ricovero presso la nostra UOC, il paziente, all'esame alla lampada a fessura, evidenziava una estesa deiscenza del lembo corneale associata alla lussazione della IOL, precedentemente impiantata, attraverso la breccia corneale e alla perdita di vitreo.

Il paziente è stato immediatamente condotto in sala operatoria, dove si procedeva alla sutura temporanea del lembo avulso, in attesa di una nuova cornea dalla banca degli occhi. L'indomani il paziente, previo posizionamento di cheratoprotesi di Ekardt, veniva sottoposto ad intervento di vitrectomia 25G, retinopessia laser previo riaccollamento retinico e tamponamento in olio di silicone e si procedeva ad una nuova cheratoplastica, mantenendo lo stato di afachia, essendo il bulbo miope elevato e non volendo aggiungere ulteriori possibili complicanze ad un occhio già provato. Dopo circa 4 mesi dall'intervento si procedeva alla rimozione dell'olio di silicone.

Il paziente ha usufruito di un periodo di buona qualità funzionale visiva finché a novembre 2023 tornava alla nostra osservazione per dolore e brusco calo del visus in OS, l'occhio migliore. La valutazione alla lampada a fessura mostrava

un'ampia area di melting che si estendeva a cavallo della giunzione donatore/ricevente da ore 12 a ore 3 ma che purtroppo mostrava anche un co-interessamento del limbus sclero-corneale, deiscenza della giunzione, impegno irideo e sanguinamento copioso, nonché atalamia, senza possibilità di nessuna esplorazione, né della camera anteriore né tanto meno della camera vitrea.

L'intervento chirurgico di chiusura della breccia, eseguito in urgenza, ci ha consentito di poter sottoporre il paziente a procedura ecografica: l'esame mostrava i segni di un'emorragia coroideale massiva, con aspetto a kissing choroid, con le bozze che lambivano il piano retro-irideo. In controtendenza con il sentimento generale, orientato verso un'intervento di eviscerazione, alla luce della ancor giovane età del paziente, considerate le condizioni di gravità dell'occhio residuo controlaterale, si decideva, invece, di tentare di salvare il globo oculare mediante un'intervento combinato: evacuazione dell'emorragia coroideale, il ri-appiattamento della retina, impiego di mezzo tamponante permanente e la ricostituzione dell'integrità del segmento anteriore mediante sclero-cheratoplastica tettonica.

Abbiamo valutato attentamente la possibilità di eseguire un prelievo autologo, ma le condizioni sia limbari che corneali dell'occhio adelfo, erano tali da non consentire né il prelievo né tantomeno un adeguato riscontro funzionale.

### **Tecnica chirurgica**

La tecnica chirurgica utilizzata è stata quella della peritomia congiuntivale ed isolamento dei 4 muscoli retti (Fig. 1).

Non potendo inserire i trocar in pars plana, agevolati dallo stato di afachia, è stato posizionato un cannello in camera anteriore, direttamente collegato alla pompa dell'olio di silicone (Fig. 2).

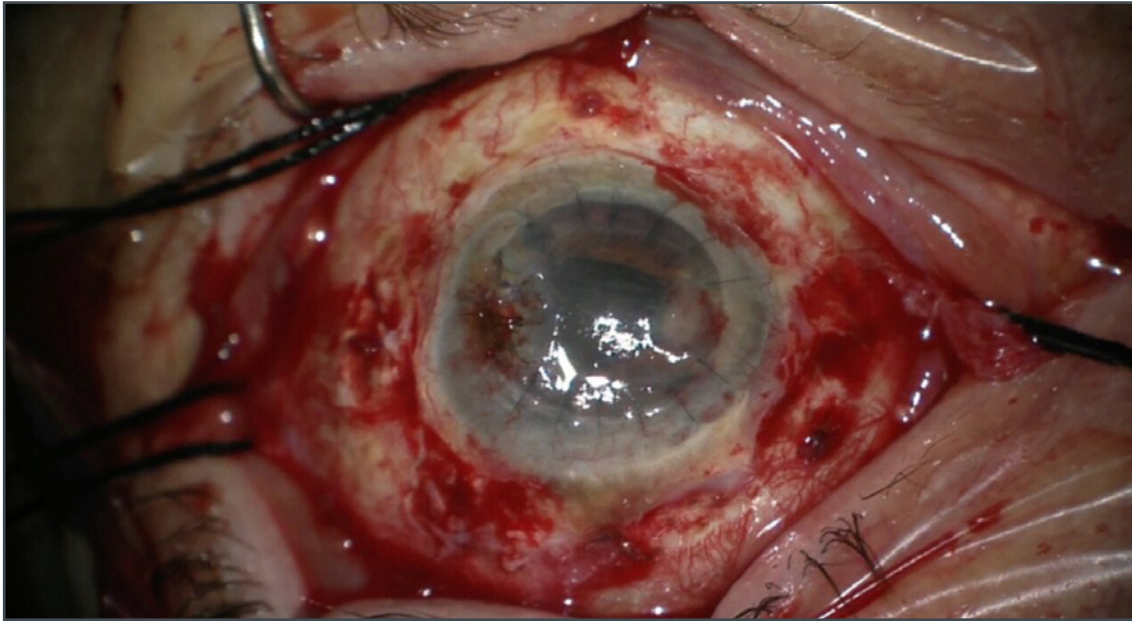


Figura 1 - Peritomia congiuntivale ed isolamento dei 4 muscoli retti. Bene evidente l'area di minus relativo al quadrante corneale temporale da ore 2 ad ore 4, e coinvolgente il lembo donatore, il ricevente e parzialmente anche il limbus.

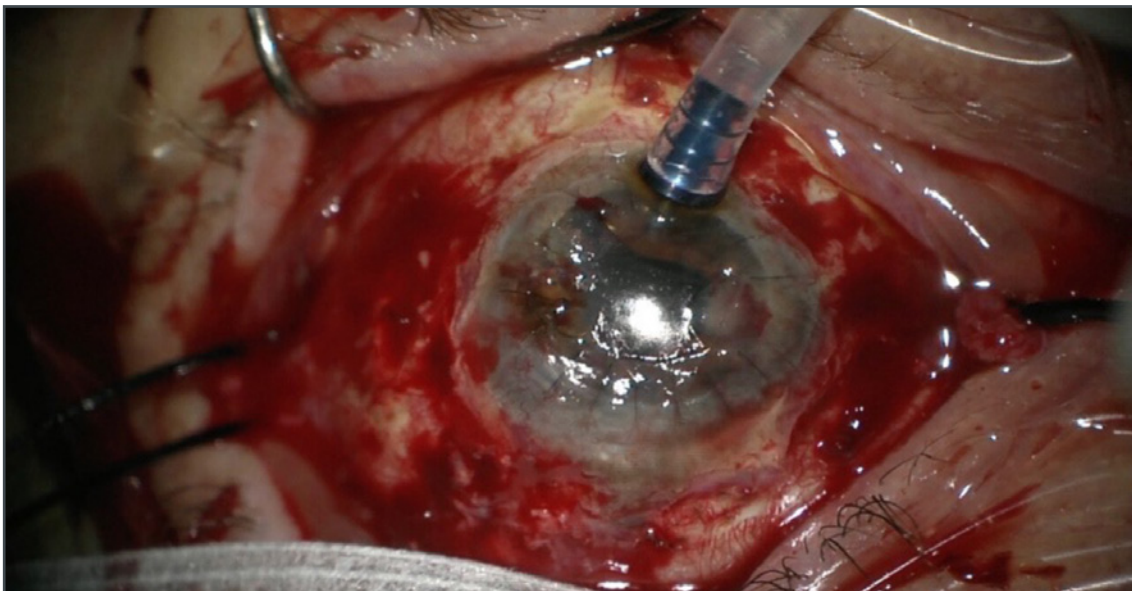


Figura 2 - A causa del distacco di corioide totale, il cannello di infusione, collegato direttamente alla pompa di infusione dell'olio di silicone, viene inserito direttamente in camera anteriore.

Le sclerotomie evacuative sono state praticate a livello equatoriale in corrispondenza della componente più globosa del distacco corioridale, in 3 quadranti, quello infero temporale supero nasale ed infero nasale; contestualmente si è proceduto ad una iniezione di olio di silicone 1000 cs. L'evacuazione del sangue colliquato, è stata preceduta dalla espulsione di grossi

coaguli ematici, che di tanto in tanto ostruivano il deflusso. Il pur modesto, progressivo, parziale recupero della trasparenza corneale ha agevolato il controllo dello svuotamento della bozza. Per favorire il parziale recupero della trasparenza corneale, si è usata una soluzione glucosata per il lavaggio corneale. Con il detendersi delle bozze corioideali e



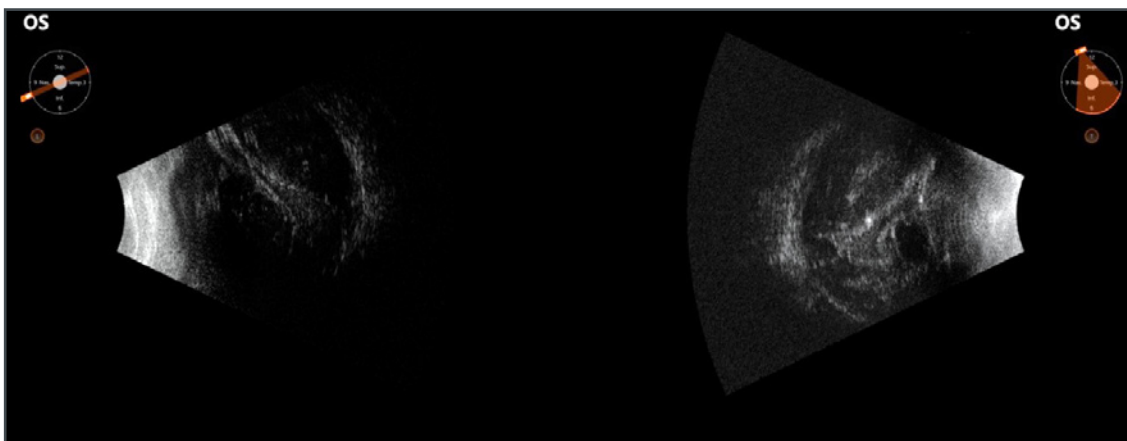


Figura 3 - Ecografia B scan: ben evidenti le bozze di corioide "kissing" occupanti tutta la camera vitrea fino al piano irideo.

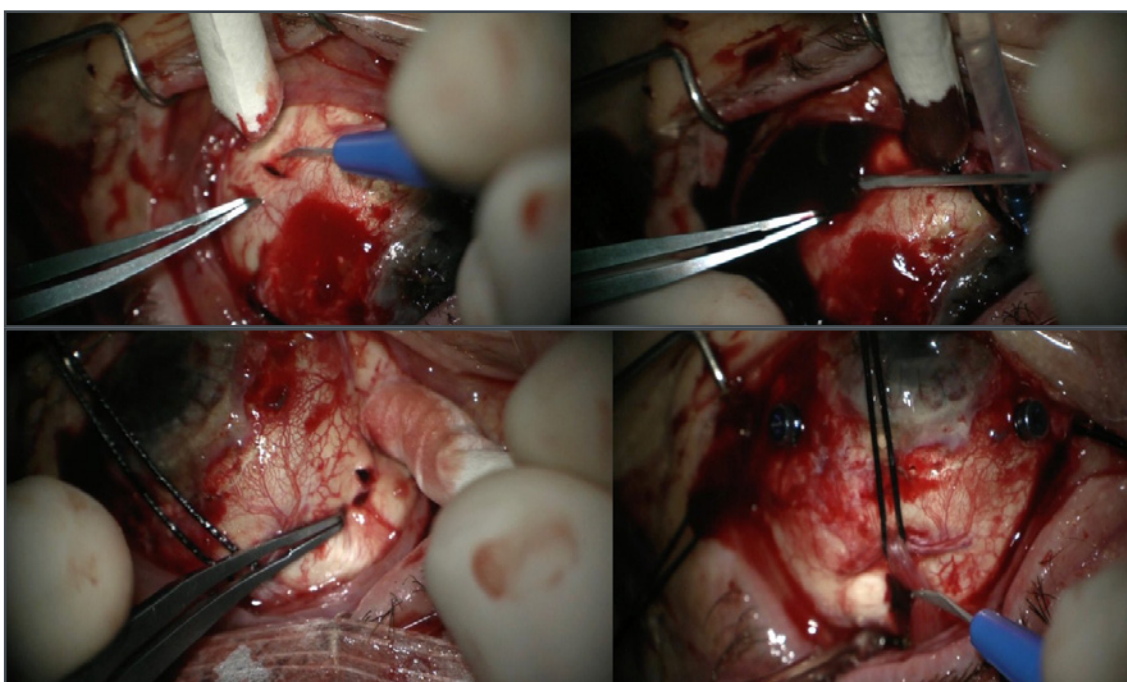


Figure 4-5 - Sclerotomie equatoriali, su più quadranti, in sede di distacco ed evacuazione del sangue subcoroideale con contestuale iniezione di silicone in camera vitrea.

soprattutto riguadagnata la adesione dell'estrema periferia retinica e della pars plana e plicata, è stato possibile introdurre in sicurezza tutti e tre i trocar (Fig. 3-4-5).

L'inserimento dei trocar ha però permesso al chirurgo di introdurre la fonte luminosa e valutare, anche se in modo non qualitativamente perfetto, la situazione in camera vitrea, seguire il progressivo calare delle bozze di distacco e valutare la più opportuna sede per le altre sclerotomie evacuative (Fig. 6).

Completata la parte della chirurgia posteriore, si è proceduto con il trapianto sclerocorneale. Si è proceduto eseguendo una incisione di 360° a 3 mm dal limbus per un 50% dello spessore, successivamente sottominata in direzione anteriore, così da salvaguardare sia un letto di sclera su cui adagiare la parte sclerale dell'anello donatore, ma soprattutto salvaguardare anatomicamente l'angolo camerulare, al fine di poter mantenere le fisiologiche vie di deflusso e ridurre così l'ipertono postoperatorio (Fig. 7).



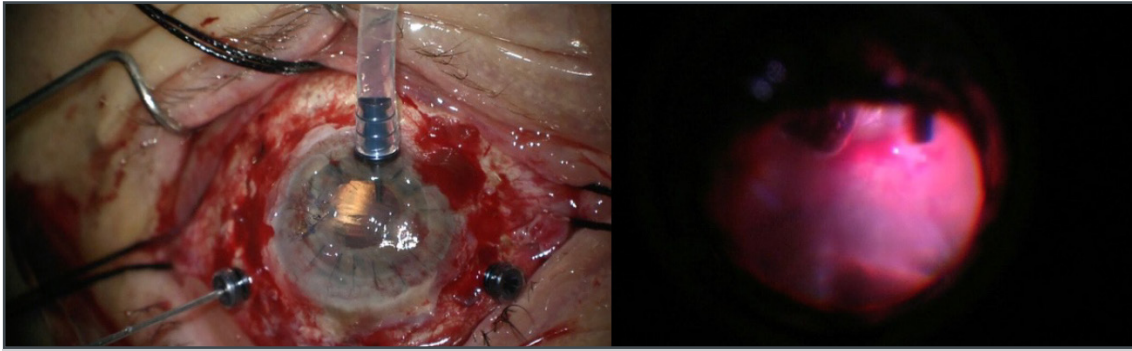


Figura 6 - Ripristino parziale del riflesso rosso ed evidenza del progressivo riappianamento delle bozze coroidali.

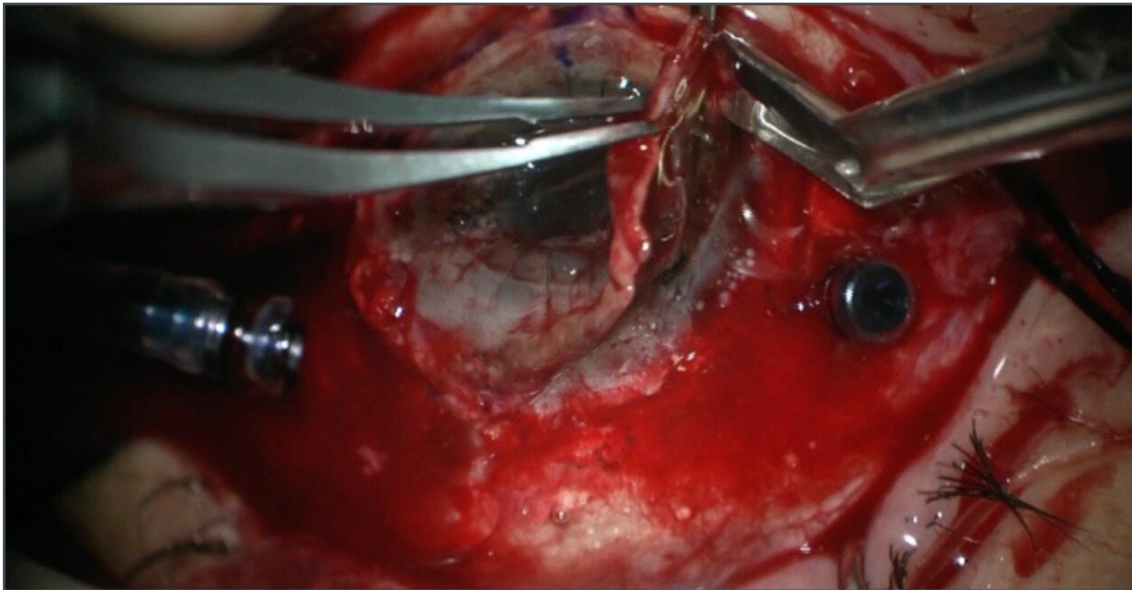


Figura 7 - Sclerocheratectomia totale mediante dissezione lamellare a spessore parziale su 360° finalizzato alla preservazione del letto profondo comprendente le strutture angolari.

Il blocco sclerocorneale è stato suturato con punti staccati in vicryl 8-0 ed eseguito poi il riposizionamento della congiuntiva.

Il paziente è stato invitato a mantenere una posizione prevalentemente prona, per favorire il riaccollamento delle bozze ed il riassorbimento del sangue. La terapia farmacologica nel postoperatorio ha previsto FANS, steroidi ed antibiotici per via topica associati a terapia sistemica con prednisolone 50mg/die che verrà progressivamente scalato nell'arco di sei mesi, fino ad una dose di mantenimento che valuteremo di volta in volta (Fig. 8).

Le condizioni postoperatorie sono andate progressivamente migliorando; a distanza di due

mesi dall'intervento, non si sono registrati segni di rigetto, c'è un'ottima rivascularizzazione dell'anello sclerale, il tono mantenuto al disotto dei 20 mmHg e la cornea ha mantenuto un adeguato stato di trasparenza. L'intorbidamento ematico della camera anteriore, presente in prima giornata, si è progressivamente ridotto fino alla completa trasparenza dei mezzi diottrici; quello che invece è venuto a mancare è l'effetto tamponante dell'olio di silicone: con il progredire del riassorbimento del sangue subcoroideale si è infatti registrato un livello inferiore di acqua; il venir meno di un riempimento completo non ha comunque penalizzato il decorso né favorito il distacco retinico (Fig. 9).

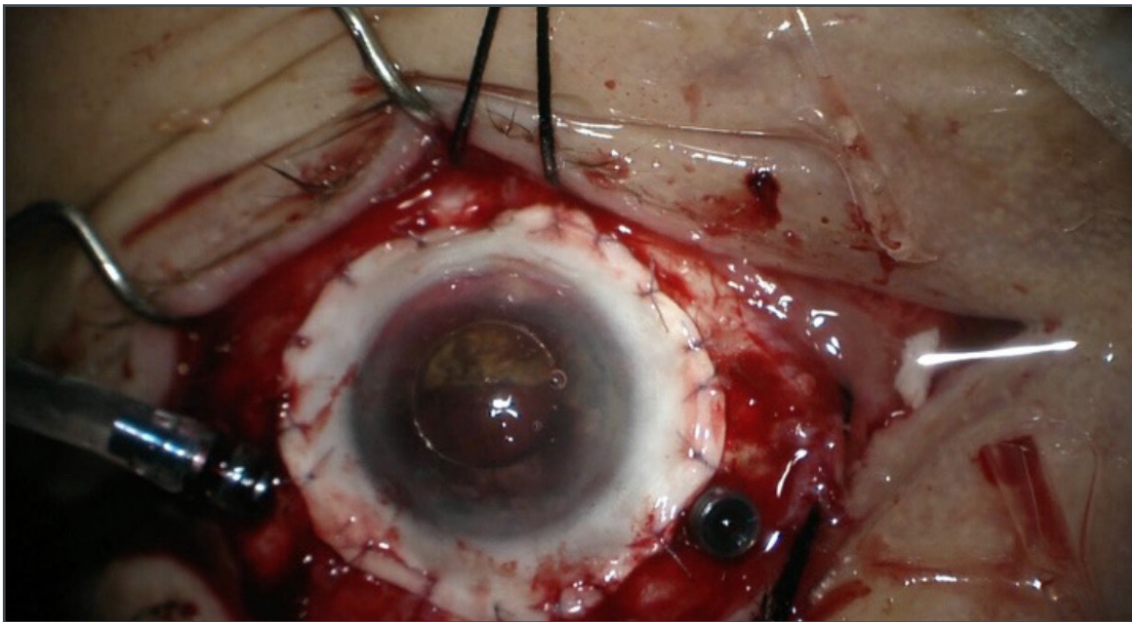


Figura 8 - Innesto di lembo sclerocorneale con sutura punti staccati in vicryl 8-0.

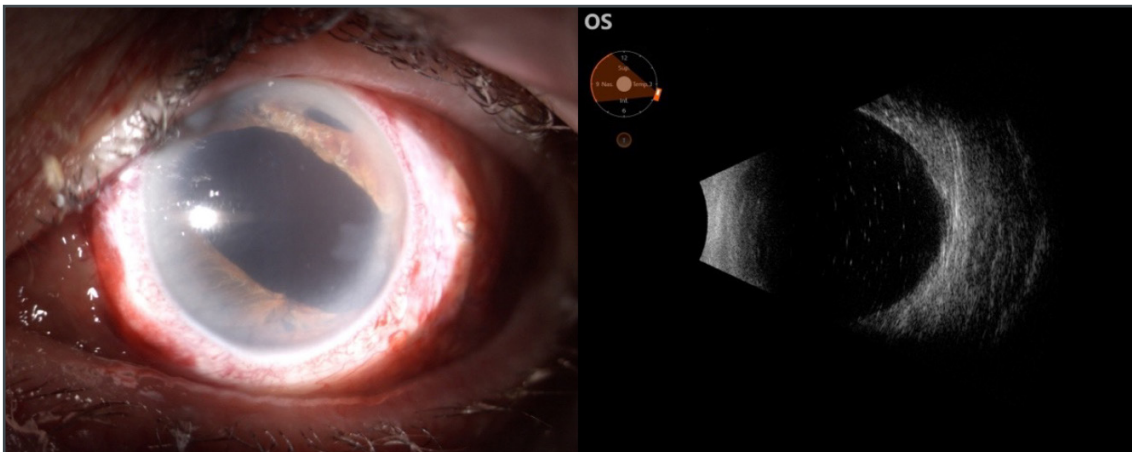


Figura 9 - Controllo postoperatorio a 30 giorni: bulbo in quiete, buona trasparenza corneale, rivascolarizzazione dei tessuti sclerali ed esame ecografico con retina sul piano.

### Conclusioni

La difficoltà oggettiva nella gestione chirurgica è stata rappresentata da molteplici fattori:

- L'impossibilità di poter utilizzare il residuo anello corneale ricevente, in quanto coinvolto in un melting che, anche se localizzato ad un quadrante, si estendeva fino al limbus sclerale; pertanto, ogni ipotesi di cheratoplastica perforante era da considerarsi impossibile, così come non sarebbe stato possibile l'impianto temporaneo di una cheratoprotesi di Eckardt.
- L'opacità della cornea, completamente edematosa, colliquata in un settore, parzialmente infarcita di sangue, con residui cicatriziali delle pregresse cheratoplastiche, suture in vicryl 6-0, posizionate per chiudere in urgenza la deiscenza;
- Il massivo distacco di coroide che, raggiungendo il piano retro-irideo, non solo induceva una atalamia ma soprattutto non concedeva spazio all'inserimento dei trocars in sicurezza; il distacco, ovviamente, necessita di uno svuotamento ab-externo e la tempistica

ottimale per l'evacuazione del sangue sottocoroideale prevederebbe un intervallo di tempo di circa 15 giorni; ciò è necessario per la colliquazione dell'ematoma, ma la gravità panoftalmica ed il grave rischio di irreversibile danno funzionale per il nervo ottico hanno suggerito di anticipare quanto più possibile i tempi chirurgici.

L'assenza di vitreo, essendo il bulbo già vitrectomizzato per il precedente intervento, ha sicuramente favorito negativamente l'insorgenza del distacco emorragico, ma se non altro ha influito positivamente per tre motivi principali: primo, il vitreo nel suo prolapsarsi avrebbe arrecato gravi danni alla retina, soprattutto in periferia; secondo, si sarebbe resa molto più complessa

l'operazione di curettage della breccia, con vitreo incarcerato; terzo, non è stato necessario eseguire la vitrectomia durante l'intervento, facilitando la manovra di iniezione dell'olio di silicone e la contestuale evacuazione dell'emorragia per via esterna. Pertanto, ad avallare ulteriormente l'unicità di questa chirurgia, è l'assenza in Letteratura Internazionale di casi simili. I trapianti sclerocorneali rappresentano una nicchia nella quotidianità chirurgica oftalmologica, con poche centinaia di casi eseguiti al mondo, limitati alla ricostruzione del segmento anteriore, mentre l'esecuzione in combinazione con procedure a carico del segmento posteriore, come nel caso riportato, rappresentano un evento estremamente raro, come si evince dall'assenza di bibliografia internazionale.

## REFERENCES

1. Frisina R, Besozzi G, Gius I, Greggio A, De Salvo G, Meduri A. Pole to pole surgery in ocular trauma: standardizing surgical steps. *Ophthalmol Ther.* 2022 Dec; 11(6): 1951-1959.
2. Koster H, Kenyon K. Complications of surgery associated with ocular trauma. *International Ophthalmology Clinics.* 32(4): p 157-178, Fall 1992
3. Brinton G, Aaberg T, Reeser F, Topping T, Abrams G. Surgical results in Ocular Trauma Involving the Posterior Segment. *Am J of Ophthal.* Vol 93, Iss 3, March 1982, p 271-278
4. Massive suprachoroidal hemorrhage: Surgical management and outcome. Laube T, Brockmann C, Bornfeld N. *GMS Ophthalmol Cases.* 2015; 5: Doc 10



Arianna De Rossi, Anna Miglietta, Giovanni De Rossi

Centro oculistico e otorinolaringoiatrico, Studi Santa Chiara - Verona



# La citologia congiuntivale per la diagnosi e il follow-up delle congiuntiviti allergiche

**Abstract:** La diagnosi differenziale delle congiuntiviti spesso non è semplice, per quanto "l'occhio rosso", la lacrimazione e la sensazione di corpo estraneo siano tra i più frequenti disturbi lamentati dai pazienti. In particolare è importante che la congiuntivite allergica venga correttamente riconosciuta e trattata, anche dall'oculista, come manifestazione di una patologia sistemica come l'allergia, che può avere conseguenze anche gravi a lungo termine. In questo contesto la citologia congiuntivale mediante scraping è una tecnica che può essere di aiuto per l'oculista, sia per la diagnosi che il follow-up delle patologie della superficie oculare, anche la congiuntivite allergica. La tecnica è inquadrabile in un approccio di medicina di precisione in cui la diagnosi e la stadiazione clinica vengono definite sulla base delle cellule infiammatorie osservabili a livello congiuntivale, e documentate con immagini. Per la sua alta informatività, bassa invasività e praticità di utilizzo, la citologia congiuntivale potrebbe essere particolarmente adatta ad essere eseguita in autonomia dall'oculista a livello ambulatoriale.

**Keywords:** Citologia congiuntivale, diagnosi di precisione, congiuntivite allergica, congiuntivite non-allergica.

## Introduzione

Le congiuntiviti allergiche sono tra le più comuni patologie della superficie oculare nella popolazione generale. La sintomatologia di carattere aspecifico (prurito, lacrimazione, sensazione di corpo estraneo, fotofobia) e la semeiologia clinica altrettanto aspecifica (iperemia, chemosi, papille congiuntivali tarsali) pongono spesso problemi di diagnosi differenziale (1-3). Tramite terapie antibiotiche e/o cortisoniche topiche empiriche, non motivate da una diagnosi definita di patologia, spesso non è possibile ottenere un buon controllo dei sintomi a lungo termine, con conseguente insoddisfazione del paziente. È importante ricordare che la congiuntivite

allergica rappresenta una possibile manifestazione clinica di quella che è una patologia sistemica: l'allergia, ovvero una reazione da ipersensibilità immediata che si verifica in risposta ad antigeni ambientali definiti allergeni, in soggetti atopici. In questi soggetti, per una predisposizione prevalentemente genetica, dopo la prima esposizione all'antigene, si verifica una sensibilizzazione ed una risposta abnorme del sistema immunitario ai successivi contatti con l'allergene.

Nei casi più gravi la risposta immunitaria abnorme può avere interessamento sistemico e comportare grave restringimento delle vie aeree fino ad asfissia e collasso cardiovascolare fino



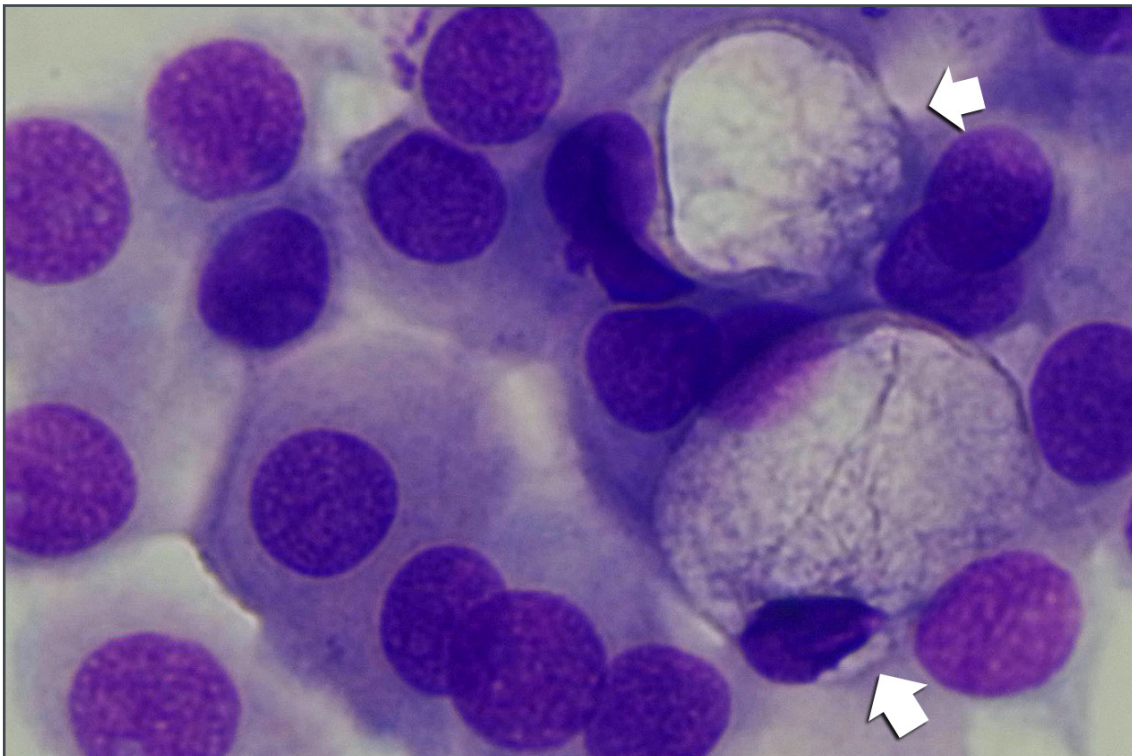


Figura 1 - Citologia congiuntivale in condizioni normali. Si notino le due cellule caliciformi mucipare (freccie), tra le cellule epiteliali circostanti.

allo shock anafilattico (4-6).

Pertanto, anche quando il sospetto diagnostico nasce dall'oculista è importante che il paziente venga inquadrato in modo multidisciplinare da otorino, pneumologo, allergologo, soprattutto quando i sintomi non sono solo oculari. Infatti, la patologia allergica varia nel tempo in termini di quali sono gli allergeni verso cui un determinato soggetto è sensibilizzato (ad esempio l'allergia al cipresso può evolvere verso l'allergia all'acaro della polvere) e di quali sono le sedi anatomiche in cui si manifesta l'ipersensibilità (ad esempio la diagnosi ed il trattamento precoce della patologia allergica può prevenire lo sviluppo di asma nei bambini, anche se la patologia esordisce come congiuntivite).

Un sospetto diagnostico che nasca dall'oculista, confermato da indagini adeguate, consente di inquadrare correttamente il paziente e di fare la differenza nella storia naturale della patologia allergica (4).

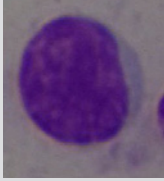
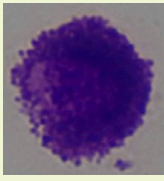
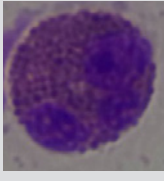

#### **La citologia congiuntivale mediante scraping**

I meccanismi immunitari che sottendono l'ipersensibilità immediata sono analoghi per tutte le mucose dell'organismo che vengano interessate (congiuntivite, rinite, bronchite asmatica), e sono mediati dalle cellule. Esiste una tecnica che ci consente di visualizzare queste cellule a livello congiuntivale (6). La citologia congiuntivale mediante scraping è una tecnica diagnostica non invasiva estremamente utile per la diagnosi differenziale delle patologie della superficie oculare, tra cui le congiuntiviti allergiche.

La tecnica può essere eseguita in tutti i suoi passaggi in autonomia dallo stesso oculista che visita il paziente. Consiste nel prelievo delle cellule superficiali della congiuntiva tarsale, la deposizione su vetrino, la fissazione mediante seccatura all'aria, la colorazione con May-Grunwald Giemsa e l'osservazione microscopica a ingrandimento 1000x.



**TABELLA 1**  
**CELLULE INFIAMMATORIE OSSERVABILI ALLA CITOLOGIA CONGIUNTIVALE MEDIANTE**  
**SCRAPING E SINTESI SCHEMATICA DEL LORO RUOLO NELLE PATOLOGIE ALLERGICHE.**

	<b>LINFOCITA</b>	Alla prima esposizione all'allergene, viene stimolata una risposta Th2 dei linfociti T CD4+ con produzione di anticorpi dell'isotipo IgE
	<b>MASTOCITA</b>	Le IgE si legano ai recettori ad alta affinità presenti sulla membrana cellulare dei mastociti situati in posizione strategica nelle mucose. In questo modo i mastociti vengono sensibilizzati. Alle successive esposizioni all'allergene, questo lega le IgE sulla membrana dei mastociti e ne provoca la degranulazione e la liberazione di: <ul style="list-style-type: none"> <li>• Istamina → aumento della permeabilità vascolare</li> <li>• Mediatori lipidici dell'infiammazione (leucotrieni, trombossani, prostaglandine) → bronco-costrizione</li> <li>• Enzimi → danno e rimodellamento tessutale</li> <li>• Citochine → reclutamento di altre cellule infiammatorie tra cui eosinofili e neutrofilo</li> </ul>
	<b>EOSINOFILO</b>	Gli eosinofili attivati da IL-5 prodotta dai linfociti Th2 vengono stimolati alla degranulazione, con liberazione di: <ul style="list-style-type: none"> <li>• Proteine cationiche → killing di cellule ospiti</li> <li>• Perossidasi eosinofila → danno tissutale</li> </ul>
	<b>NEUTROFILO</b>	Granulociti polimorfonucleati con nuclei polilobulati, vengono reclutati in contesti infiammatori acuti e cronici

In condizioni non patologiche, alla citologia congiuntivale è possibile osservare cellule epiteliali e caliciformi mucipare (Fig. 1) (7-8).

In condizioni patologiche invece la tecnica consente di osservare direttamente quali cellule sono coinvolte nei processi infiammatori in atto a livello della congiuntiva. La tabella 1 mostra quali cellule infiammatorie sono identificabili alla citologia congiuntivale nel corso di patologie allergiche.

Oltre a informazioni qualitative sul tipo di cellule e sul loro stato funzionale (attivazione, degranulazione come illustrato in fig. 2), la citologia

può fornire anche informazioni semiquantitative in termini di numero di cellule infiammatorie visibili per campo microscopico.

Queste caratteristiche rendono la citologia utile sia per la diagnosi che il follow up in corso di terapia, essendo la tecnica ripetibile nel corso del tempo.

Data la medesima patogenesi IgE mediata, spesso pazienti affetti da congiuntivite allergica sono anche affetti da rinite allergica, con possibilità di correlare il quadro citologico oculare con quello nasale, combinando citologia congiuntivale e citologia nasale (7-9).

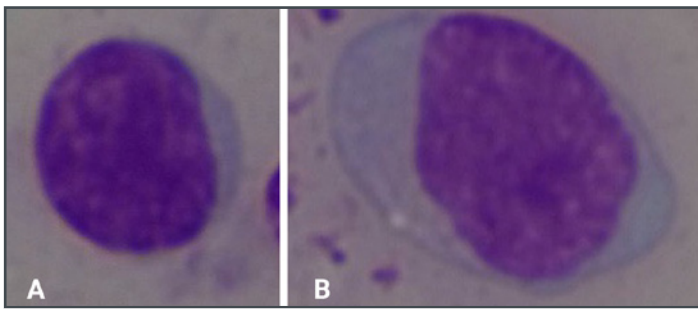


Figura 2 - A linfocita quiescente. B linfocita attivato.

### CASI CLINICI

Di seguito vengono descritti alcuni casi clinici di frequente riscontro in ambulatorio, in cui la citologia congiuntivale si è rivelata utile per la diagnosi e il follow up di patologie allergiche e non.

#### Caso 1

Paziente donna di 31 anni, riferisce allergia stagionale (ad allergeni non meglio specificati) con intenso prurito oculare fin da bambina, in terapia con antistaminico topico al bisogno su consiglio dell'oculista di fiducia. Riferisce che si gratta spesso gli occhi e riferisce calo del visus da alcuni mesi. Non le sono mai stati prescritti approfondimenti diagnostici.

Il sospetto diagnostico di congiuntivite allergica, sostenuto da rilievi clinici come il sintomo

del prurito oculare, necessita di una conferma dall'esecuzione di prove allergologiche che risultino positive per almeno un allergene (skin prick test per inalanti oppure dosaggio delle IgE totali congiuntamente al test ELISA per allergeni specifici su campioni ematici) (11, 12). Notare bene che un dosaggio delle IgE totali nei limiti di norma non esclude la diagnosi di allergia, e deve essere sempre accompagnato dal test ELISA per il dosaggio delle IgE specifiche per allergene.

Una congiuntivite allergica non trattata correttamente non consente di controllare il sintomo del prurito oculare, e lo strofinamento oculare a lungo termine può causare patologie ectasiche corneali nel tempo, come nel caso di questa paziente (Fig. 3).

La citologia congiuntivale in questo caso mostrava mastociti in degranulazione, numerosi neutrofili e linfociti (Fig. 4).

Le prove allergologiche risultavano positive per graminacee ed epitelio e forfora di gatto, con conferma della diagnosi di congiuntivite allergica. La diagnosi precoce di allergia può cambiare la storia naturale della malattia oculare (13).

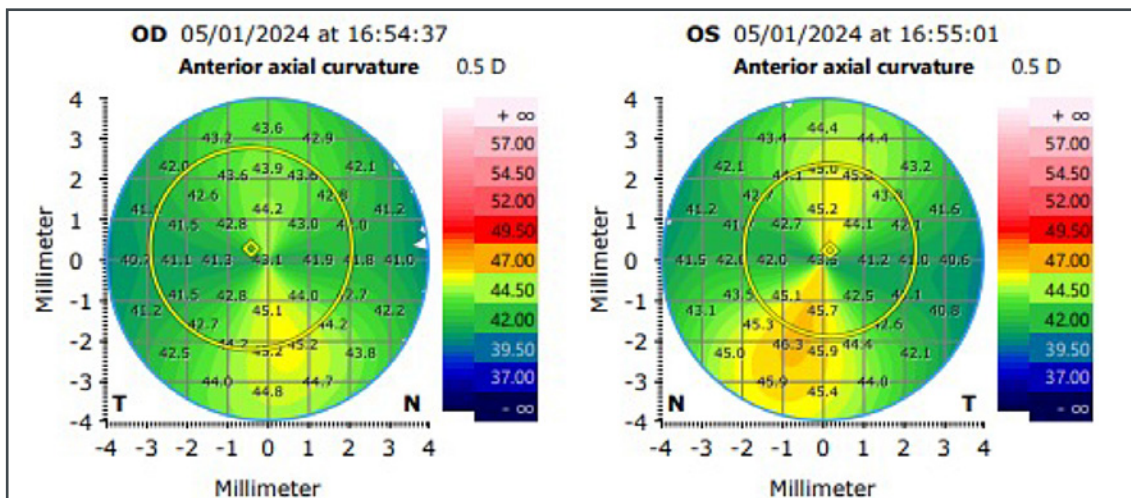


Figura 3 - AS-OCT mostra quadro compatibile con cheratocono nella paziente del caso 1 .

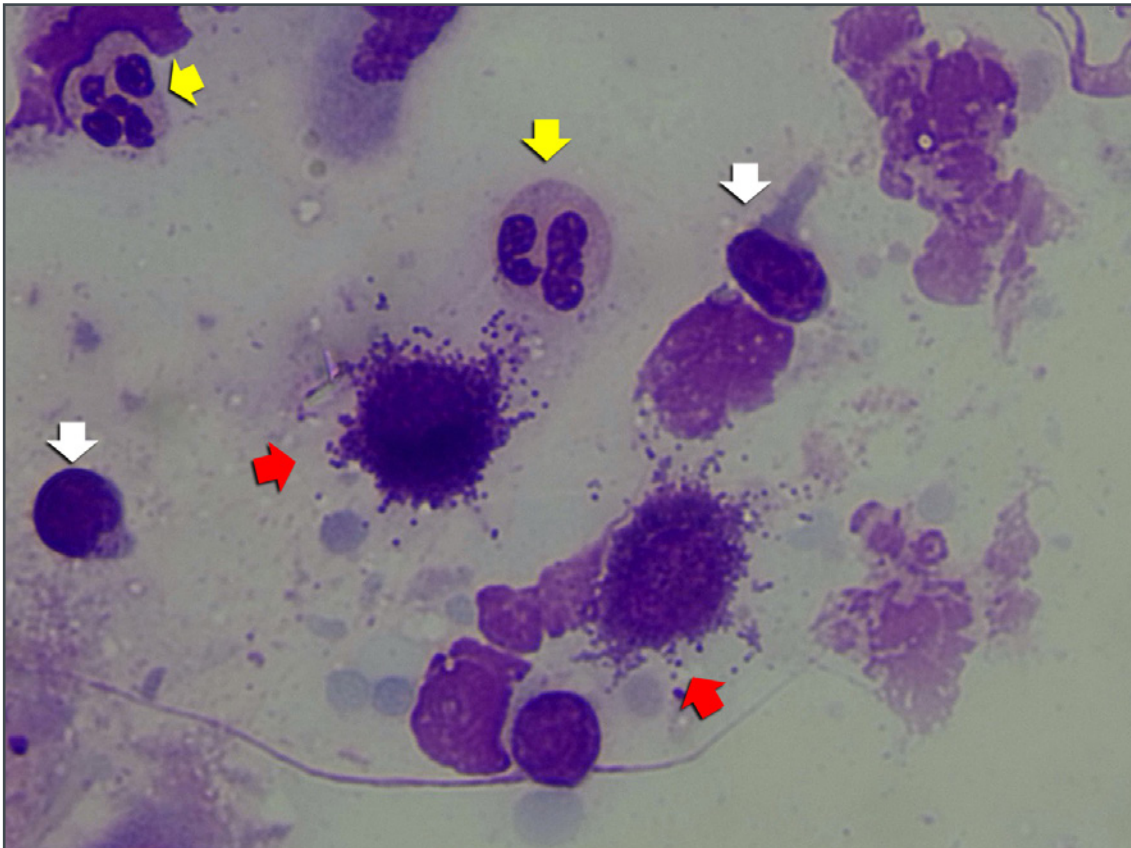


Figura 4 - Citologia congiuntivale della paziente del caso clinico 1. Notare mastociti in degranulazione (freccia rossa), linfociti (freccia bianca), neutrofilii (freccia gialla).

Si pensi anche alla cheratocongiuntivite Vernal nei bambini: la patologia palpebrale non riconosciuta e trattata può portare alla formazione di ulcere a scudo corneali che possono essere suscettibili di sovrainfezioni batteriche e lasciare esiti cicatriziali sulla cornea con conseguenze permanenti sulla visione (14).

### Caso 2

Nel mese di febbraio, paziente maschio di 75 anni si presentava in ambulatorio lamentando bruciore oculare, lacrimazione, abbondanti secrezioni ed escare della cute perioculare da una settimana in occhio sinistro.

L'occhio destro era totalmente asintomatico. Il paziente negava allergie note.

Il paziente aveva una storia di herpes labiale frequente, e riferiva una pregressa cheratite erpetica.

Non si poteva escludere che le escare derivassero da coalescenza di vescicole erpetiche rotte; la diagnosi differenziale si poneva anche con una congiuntivite batterica.

La Citologia congiuntivale del paziente mostrava: eosinofili e mastociti in degranulazione, con alcuni neutrofilii, batteri assenti (Fig. 6).

Pertanto venivano consigliate prove allergiche per inalanti che risultavano positive per cupressacee (periodo di fioritura dicembre-aprile).

La citologia congiuntivale ha posto il sospetto clinico di blefarocongiuntivite allergica, che è stato poi confermato dalle prove allergologiche. Data l'assenza di batteri documentata con citologia congiuntivale, non è stata prescritta terapia antibiotica empirica non necessaria.

### Caso 3

Paziente donna di 34 anni, veniva inviata alla



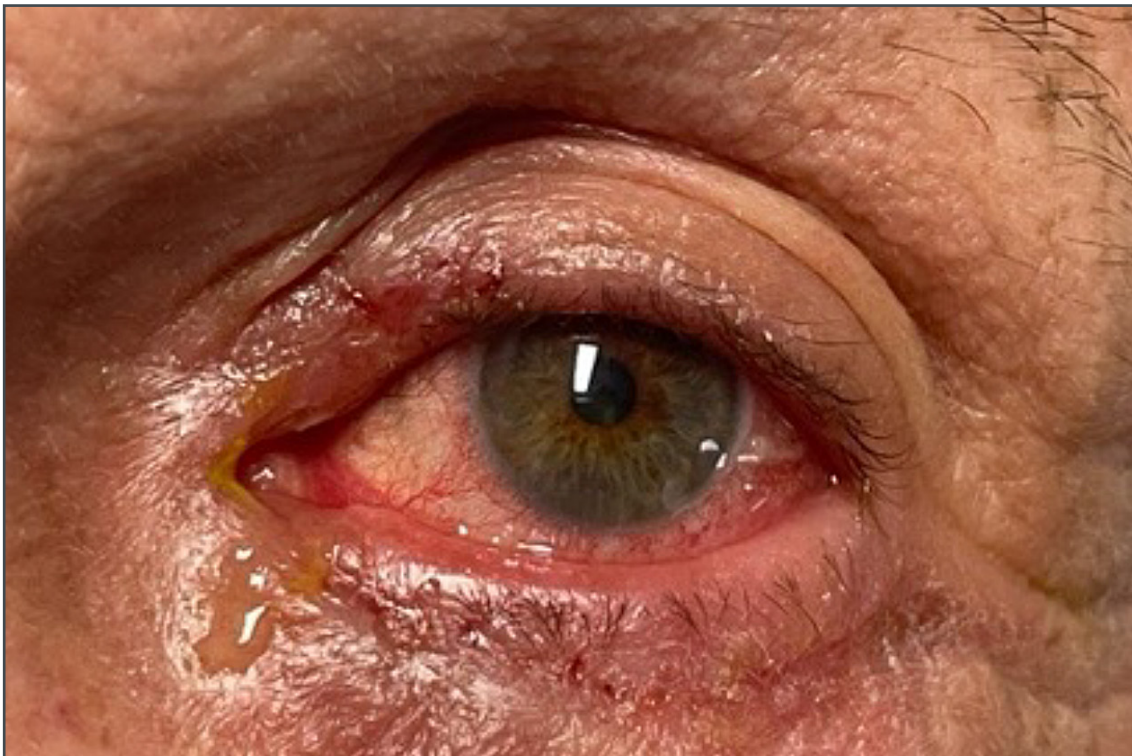


Figura 5 - Caso 2: aspetti clinici. Iperemia congiuntivale con alcune papille. Non ipertono oculare. Sofferenza epiteliale puntata diffusa. Cute perioculare con fissurazioni e escare soprastanti.

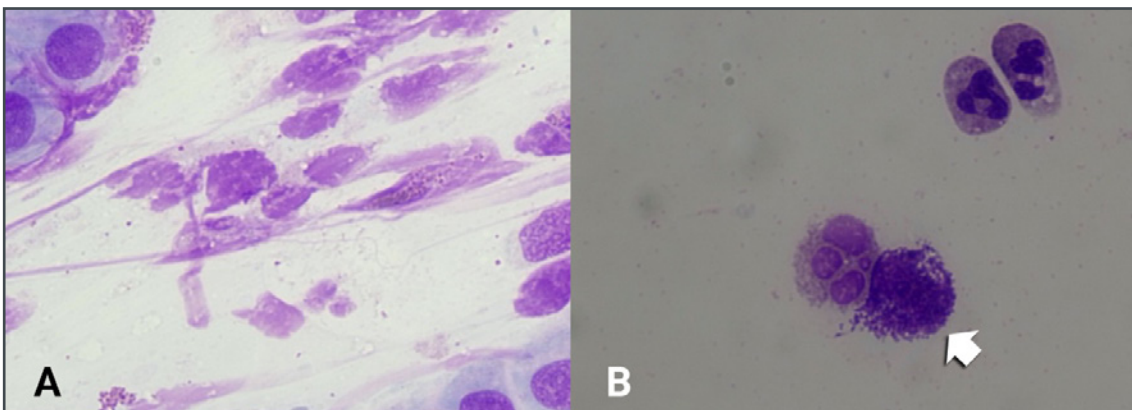


Figura 6 - A: granuli di eosinofili sparsi su tutto l'ambito. B: mastocita in degranulazione (freccia) e tre neutrofili.

nostra attenzione da collega oculista per approfondimento diagnostico con citologia oculare. La paziente lamentava secrezioni mucose alla mattina in entrambi gli occhi, bruciore, sensazione di corpo estraneo da circa sei mesi. Aveva eseguito esami di screening per la malattia dell'occhio secco risultati negativi. Su consiglio di diversi oculisti, aveva utilizzato molti tipi di colliri: lacrime artificiali, cortisonici, associazioni antibiotico-cortisoniche,

antistaminici, senza ottenere miglioramenti permanenti dei sintomi, né una diagnosi. Venivano da noi eseguite prove allergologiche che risultavano negative per inalanti. Il quadro citologico oculare mostra numerosi neutrofili, mastociti ed eosinofili in degranulazione. Veniva posta diagnosi di congiuntivite non-allergica a prevalenza eosinofilo-mastocitaria (7). Le congiuntiviti non-allergiche sono patologie

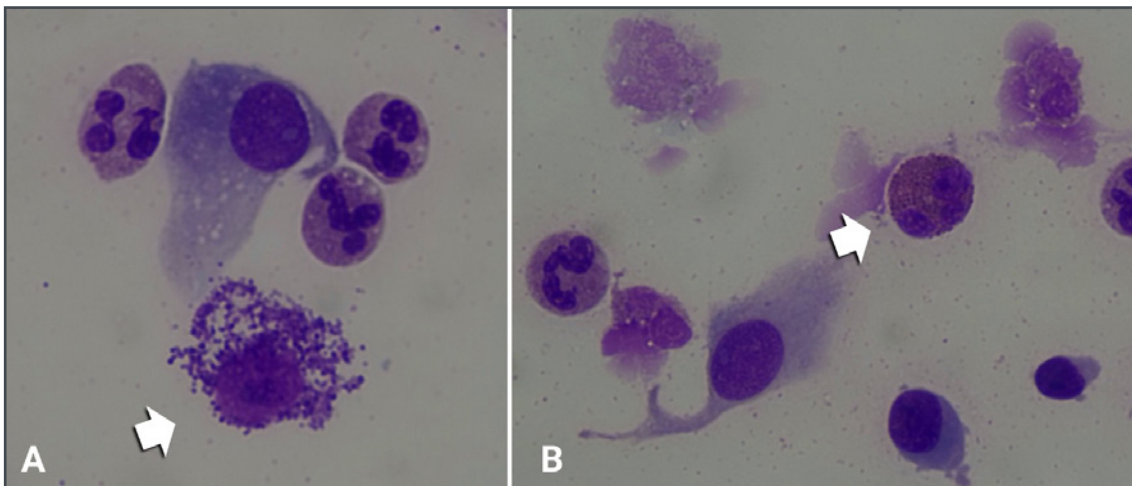


Figura 7 - Citologia congiuntivale della paziente nel caso 3. A sinistra mastocita in degranulazione, a destra eosinofilo (freccia).

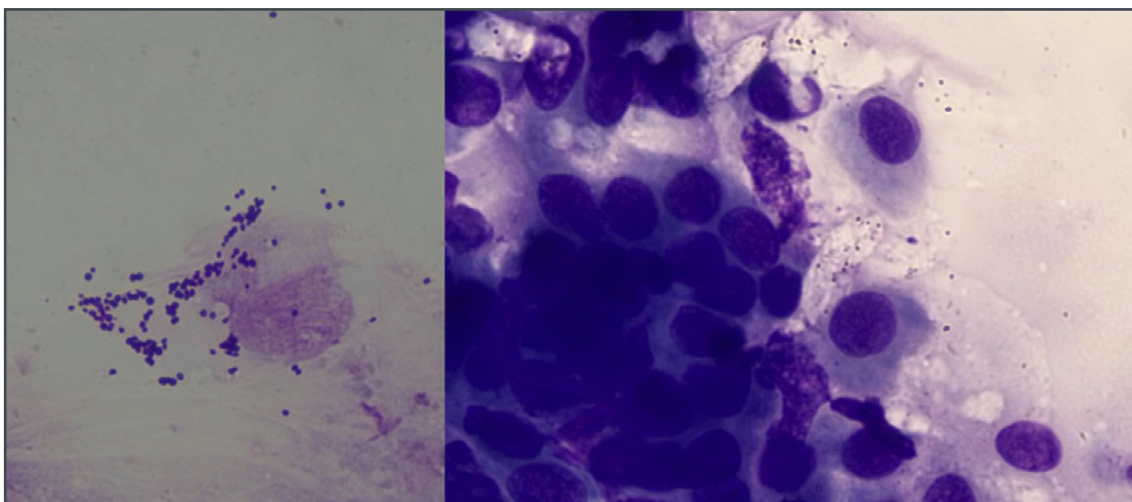


Figura 8 - Citologia nasale di paziente affetta da rinite non allergica mastocitaria, si notino i numerosi granuli di mastociti.

della superficie oculare relativamente comuni e fortemente sottodiagnosticate, analogamente alle riniti non-allergiche la patogenesi è sostenuta da cellule immunitarie quali mastociti ed eosinofili, ma la patologia non è allergica, in quanto non IgE mediata. Queste patologie sono congiuntiviti "cellulari" che non possono essere identificate senza la citologia congiuntivale e rappresentano l'analogo oculare delle riniti non allergiche.

Nel caso della paziente il quadro citologico nasale si presentava simile a quello oculare con una rinite non-allergica mastocitaria (Fig. 8) (8-10).

### Conclusioni

La citologia congiuntivale mediante scraping è una tecnica utile per la diagnosi differenziale delle patologie della superficie oculare. Ha il vantaggio di poter essere eseguita in autonomia dall'oculista, a livello ambulatoriale. Richiede solo un oculista addestrato, un laboratorio di livello standard e un microscopio ottico (7, 8). La tecnica citologica mediante scraping non può competere con l'informatività di altre tecniche più sofisticate come la citologia ad impressione (15), ma per la sua maneggevolezza può trovare ampia applicazione a livello ambulatoriale per i casi clinici di "occhio rosso" che si presentano tutti i giorni.



## REFERENCES

1. Schmidl D, Schlatter A, Chua J, Tan B, Garhöfer G, Schmetterer L. Novel Approaches for Imaging-Based Diagnosis of Ocular Surface Disease. *Diagnostics (Basel)*. 2020 Aug 13;10(8):589. doi: 10.3390/diagnostics10080589. PMID: 32823769; PMCID: PMC7460546.
2. Wolffsohn JS, Arita R, Chalmers R, Djalilian A, Dogru M, Dumbleton K, Gupta PK, Karpecki P, Lazreg S, Pult H, Sullivan BD, Tomlinson A, Tong L, Villani E, Yoon KC, Jones L, Craig JP. TFOS DEWS II Diagnostic Methodology report. *Ocul Surf*. 2017 Jul;15(3):539-574. doi: 10.1016/j.jtos.2017.05.001. Epub 2017 Jul 20. PMID: 28736342.
3. Bielory L, Delgado L, Katelaris CH, Leonardi A, Rosario N, Vichyanoud P. ICON: Diagnosis and management of allergic conjunctivitis. *Ann Allergy Asthma Immunol*. 2020 Feb;124(2):118-134. doi: 10.1016/j.ana.2019.11.014. Epub 2019 Nov 21. PMID: 31759180.
4. D'Amato G, Vitale C, Lanza M, Sanduzzi A, Molino A, Mormile M, Vatrella A, Bilò MB, Antonicelli L, Bresciani M, Micheletto C, Vaghi A, D'Amato M. Near fatal asthma: treatment and prevention. *Eur Ann Allergy Clin Immunol*. 2016 Jul;48(4):116-22. PMID: 27425166.
5. Brown AF. Anaphylactic shock: mechanisms and treatment. *J Accid Emerg Med*. 1995 Jun;12(2):89-100. doi: 10.1136/emj.12.2.89. PMID: 7582425; PMCID: PMC1342543.
6. Stone KD, Prussin C, Metcalfe DD. IgE, mast cells, basophils, and eosinophils. *J Allergy Clin Immunol*. 2010 Feb;125(2 Suppl 2):S73-80. doi: 10.1016/j.jaci.2009.11.017. PMID: 20176269; PMCID: PMC2847274.
7. Lesame citologico nelle flogosi della superficie oculare. 2007. Salvatore Troisi, Antonio del Prete.
8. Kari O, Haahela T, Laine P, Turunen JP, Kari M, Sarna S, Laitinen T, Kovanen PT. Cellular characteristics of non-allergic eosinophilic conjunctivitis. *Acta Ophthalmol*. 2010 Mar;88(2):245-50. doi: 10.1111/j.1755-3768.2009.01599.x. Epub 2009 Nov 23. PMID: 19930216.
9. Gelardi M, Leo ME, Quaranta VN, Iannuzzi L, Tripodi S, Quaranta N, Canonica GW, Passalacqua G. Clinical characteristics associated with conjunctival inflammation in allergic rhinoconjunctivitis. *J Allergy Clin Immunol Pract*. 2015 May-Jun;3(3):387-91.e1. doi: 10.1016/j.jaip.2015.01.006. Epub 2015 Jan 26. PMID: 25634218.
10. Gelardi M, Maselli del Giudice A, Fiorella ML, Fiorella R, Russo C, Soleti P, Di Gioacchino M, Ciprandi G. Non-allergic rhinitis with eosinophils and mast cells constitutes a new severe nasal disorder. *Int J Immunopathol Pharmacol*. 2008 Apr-Jun;21(2):325-31. doi: 10.1177/039463200802100209. PMID: 18547476.
11. Grobman L, Kitsen J, Mortazavi D, Geng B. Correlation of skin prick testing to environmental allergens. *Ann Allergy Asthma Immunol*. 2021 Apr;126(4):378-384.e2. doi: 10.1016/j.ana.2020.10.010. Epub 2020 Oct 26. PMID: 33122125
12. Eriksson NE, Ahlstedt S. Diagnosis of reagenic allergy with house dust, animal dander and pollen allergens in adult patients. V. A comparison between the enzyme-linked immunosorbent assay (ELISA), provocation tests, skin tests and RAST. *Int Arch Allergy Appl Immunol*. 1977;54(1):88-95. doi: 10.1159/000231811. PMID: 324925.
13. Cingu AK, Cinar Y, Turkcu FM, Sahin A, Ari S, Yuksel H, Sahin M, Caca I. Effects of vernal and allergic conjunctivitis on severity of keratoconus. *Int J Ophthalmol*. 2013 Jun 18;6(3):370-4. doi: 10.3980/j.issn.2222-3959.2013.03.21. PMID: 23826535; PMCID: PMC3693022.
14. Feizi S, Javadi MA, Alemzadeh-Ansari M, Arabi A, Shahraki T, Kheirkhah A. Management of corneal complications in vernal keratoconjunctivitis: A review. *Ocul Surf*. 2021 Jan;19:282-289. doi: 10.1016/j.jtos.2020.10.005. Epub 2020 Oct 24. PMID: 33148465.
15. Nicolle P, Liang H, Reboussin E, Rabut G, Warcoin E, Brignole-Baudouin F, Melik-Parsadaniantz S, Baudouin C, Labbe A, Reaux-Le Goazigo A. Proinflammatory Markers, Chemokines, and Enkephalin in Patients Suffering from Dry Eye Disease. *Int J Mol Sci*. 2018 Apr 17;19(4):1221. doi: 10.3390/ijms19041221. PMID: 29673232; PMCID: PMC5979502.



Giacomo Maria Bacci<sup>1</sup>, Paolo Nucci<sup>2</sup>, Roberto Caputo<sup>1</sup>

<sup>1</sup> SOC Oftalmologia Pediatrica, AOU Meyer IRCCS, Firenze

<sup>2</sup> Dipartimento di Scienze Biomediche, Chirurgiche e Odontoiatriche, Università degli Studi di Milano



# Le patologie rare oculari: verso una nuova era?

**Abstract:** Le patologie rare oculari stanno conoscendo un periodo particolarmente florido di novità nel campo della diagnostica genetica e, soprattutto, in ambito di potenziali trattamenti fino a pochi anni fa non immaginabili. L'obiettivo di questo articolo è di sottolineare le peculiarità che stanno portando il mondo della oftalmologia genetica all'attenzione del grande pubblico cercando di dare un indirizzo per i clinici che approcciano queste complesse patologie, ancora in larga parte sconosciute nella loro eziopatogenesi e nei meccanismi molecolari che ne determinano le manifestazioni cliniche. Verrà presentata una panoramica degli aspetti da considerare nella valutazione delle distrofie retiniche ereditarie con speciale attenzione alla casistica pediatrica, da sempre la più complessa ma anche la più idonea ad essere sottoposta a trattamenti di patologie che riconoscono nella evolutività una delle caratteristiche principali e che, se trattate tardivamente o in fase molto avanzata, possono drasticamente ridurre la suscettibilità ai miglioramenti funzionali attesi con i nuovi approcci terapeutici. Infine verrà fatta una veloce presentazione delle principali terapie innovative delle quali oggi si sente molto parlare ma di cui è altrettanto difficile avere una idea chiara in quanto, nella maggior parte dei casi, sono ancora in via di sviluppo all'interno di trial clinici in fasi più o meno avanzate di sviluppo.

**Keywords:** distrofie retiniche ereditarie, terapia genica, terapie cellulari, oftalmologia genetica.

## Introduzione

Le malattie rare oculari sono, da sempre, un terreno fertile per quei colleghi che si dedicano all'osservazione minuziosa dei singoli dettagli clinici. Grazie alla loro passione e dedizione, alcuni tra i più grandi clinici dell'Ottocento e del Novecento sono stati in grado di descrivere aspetti e caratteristiche cliniche con ogni dovizia di particolari. Si è poi scoperta la correlazione tra tali sindromi e precisi quadri molecolari corrispondenti. Ancora oggi riconosciamo il loro contributo, denominando quelle patologie con il nome dei loro primi osservatori, come succede per la malattia di Stargardt, l'Amaurosi Congenita di Leber o la maculopatia di Best, solo per citarne alcune.

La severità clinica di tali patologie è da sempre ben nota, in quanto patologie responsabili di gravi deficit visivi, spesso bilaterali e precoci, che conducono solitamente ad un quadro di profonda ipovisione con conseguenze di forte impatto sulla qualità di vita dei pazienti e delle loro famiglie. Proprio la complessità alla base di queste patologie le ha rese un terreno complicato ed avaro di soddisfazioni per i colleghi che si trovano ad affrontare tali condizioni.

## Considerazioni generali

Di fronte una malattia rara, oltre all'aspetto diagnostico, una delle prime complessità è la gestione dello stato emotivo del paziente e della sua famiglia fino da quando pianifichiamo un

percorso diagnostico che probabilmente non permetterà alcuna soluzione di cura. Quanto appena descritto rappresenta un quadro sconcertante, ma reale, di quello che, fino a pochi anni fa, era il mondo delle malattie rare e l'oculistica non ne era purtroppo esente. Trattandosi di patologie estremamente complesse, la "semplice" definizione clinica è oggi insufficiente a rendere ragione della enorme variabilità di presentazione di queste forme patologiche, spesso anche all'interno della stessa famiglia<sup>1</sup>: da ciò è intuitivo che l'apporto della branca di genetica medica è stato un requisito essenziale per la comprensione di quadri clinici nei quali non è sempre possibile riconoscere la "firma" del gene responsabile.

### **Perché l'oculistica?**

La branca di oculistica è da sempre contraddistinta da un elevato utilizzo di risorse tecnologiche di avanguardia e, specie negli ultimi anni, le possibilità aperte dai dispositivi di imaging in vivo permettono una definizione ultrastrutturale impensabile fino a solo 20 anni fa: basta pensare ai cambiamenti portati dall'avvento della tecnologia OCT nella gestione clinica dei nostri pazienti o la digitalizzazione delle immagini del fondo oculare<sup>2,3</sup> la con possibilità di una elaborazione informatica che rendono tali esami a volte superiori alla sola oftalmoscopia diretta o indiretta. Proprio a tale riguardo, in questi anni, stiamo assistendo ad una vera e propria evoluzione verso la telemedicina in quanto la tecnologia rende sempre più semplice la condivisione di dati e le conseguenti opinioni cliniche tra specialisti ed iper-specialisti di settore: il beneficio principale è una facilitazione del percorso diagnostico e terapeutico, senza contare i risvolti sulla ricerca clinica ed il vantaggio di poter evitare l'invio di pazienti tra i vari centri per una valutazione obiettiva diretta. È storia recente,

ed ormai conosciuta anche dal grande pubblico, che una forma di Amaurosi Congenita di Leber, legata al gene RPE65, può essere oggi trattata mediante terapia genica: grazie alla somministrazione sottoretinica di un vettore virale contenente la copia funzionante del gene, tale copia può essere integrata nel DNA della cellula ospite ripristinandone la funzione. Apparentemente fantascientifico, tale approccio innovativo ha richiesto oltre 10 anni per la sua realizzazione. Il miglioramento clinico indotto dalla terapia è stato così evidente, anche negli studi di fase 2 e 3, da far sì che l'iter autorizzativo ottenesse un consenso quasi all'unanimità da parte di organismi regolatori estremamente severi quali la FDA (Food and Drug Administration) americana e la EMA (European Medical Agency) europea<sup>4</sup>. Questo strumento terapeutico oggi è utilizzato con estrema soddisfazione da parte di clinici e famiglie in pazienti che devono essere accuratamente selezionati, dato che l'esperienza clinica sta confermando i dati ottenuti durante la fase sperimentale.

### **Le Reti Europee per le malattie rare**

Le possibilità terapeutiche per le malattie rare sono oggi in costante aumento aprendo nuove speranze per famiglie e clinici che potranno proporre un trattamento personalizzato dei singoli casi. Recentemente in Europa sono stati creati dei network dedicati alle malattie rare che hanno dato ulteriore impulso alla ricerca ed alle possibilità diagnostiche e terapeutiche<sup>5</sup>: gli European Reference Network (ERN) sono oggi al servizio di oltre 30 milioni di pazienti affetti da patologie rare ed anche l'oculistica ha il suo settore dedicato, con la rete ERN-EYE: ne fanno oggi parte oltre 60 centri certificati in tutta Europa dopo aver affrontato un percorso di selezione severissimo sia per l'ingresso sia per il mantenimento dei requisiti di ammissione. Grazie a tutto questo è

oggi finalmente possibile evitare i “viaggi della speranza” a tante famiglie permettendo loro di affidarsi ad un ospedale membro che prende in carico il singolo caso e, dove necessario, può condividerlo con colleghi internazionali che aiutino nella sua gestione specifica e nel suo possibile trattamento.

### **Distrofie retiniche ereditarie**

Le distrofie retiniche ereditarie racchiudono una quantità enorme di entità patologiche la cui trattazione dettagliata va oltre lo scopo del presente articolo vista la complessità degli aspetti clinici e molecolari in causa. Da clinici, il messaggio principale che ci preme è: “quando devo avere il sospetto di una forma di distrofia retinica?”. Non è facile dare una risposta immediata in quanto le malattie rare tendono ad avere, di frequente, manifestazioni iniziali con quadri comuni: una miopia precoce o un nistagmo congenito possono avere tra le loro cause una malattia rara, ma è difficile che il sospetto emerga fino dalle prime visite in quanto spesso non sono diagnosticabili quegli elementi che indirizzano chiaramente

la diagnosi verso una distrofia retinica (Fig. 1). Nel mondo dell’oftalmologia pediatrica, in particolare, ogni procedura di diagnostica avanzata, specie nei bambini piccoli o molto piccoli, presenta un “prezzo” da pagare in termini di ricorso a valutazioni in sedazione o anestesia generale e in termini di interpretazione degli esami in tali condizioni<sup>6</sup>: ad esempio, la risposta di un elettroretinogramma standard è fortemente alterata da alcuni farmaci comunemente usati durante le sedazioni (ex. alogenati) e ne deve essere tenuto conto nell’interpretazione.

È esemplificativo, a tal proposito, quanto riportato in figura (Fig. 2) dove è evidente come, in pazienti portatori della stessa variante causativa del quadro clinico, la risposta elettroretinografica sia nettamente più evidente in coloro a cui l’esame è stato eseguito in veglia rispetto a chi lo ha eseguito in anestesia generale.

Fortunatamente, in molti casi anche un solo esame OCT, ormai disponibile nelle sue numerose declinazioni (OCT-angiografia, swept source OCT, adaptive optics OCT, quest’ultimo solo in setting di ricerca, etc.) permette di ottenere un

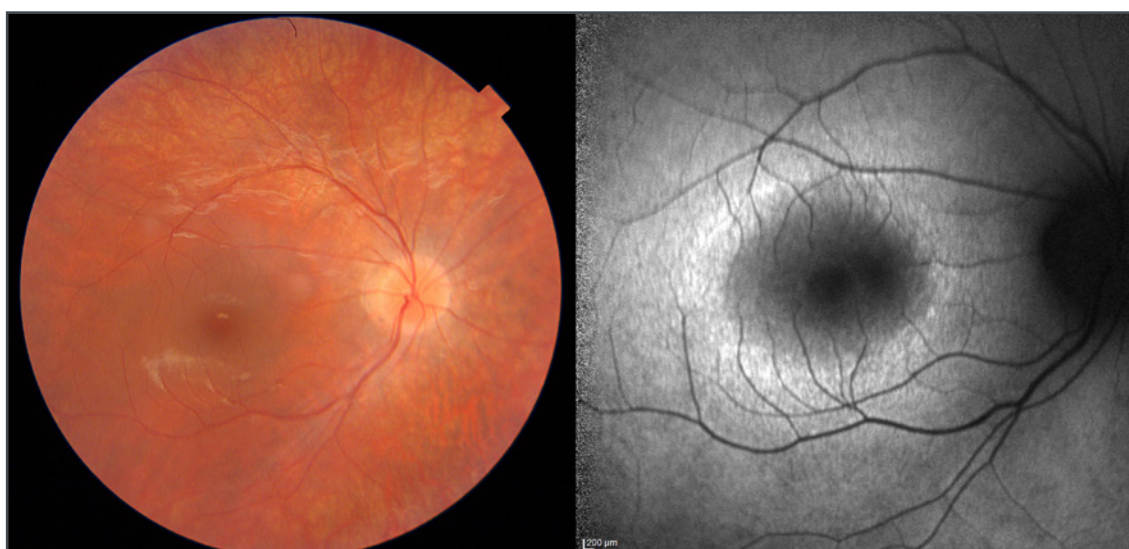

Figura 1 - Composite di immagine del fondo oculare di paziente affetta da distrofia retinica RHO-correlata. Lato sinistro: retinografia a colori dei 55° centrali. Lato destro: aspetto in autofluorescenza a luce blu dei 30° centrali. Si noti l’assenza di evidenti anomalie oftalmoscopiche al solo esame del fundus e la presenza di anello iperautofluorescente che conferma la presenza di manifestazione precoce della patologia.



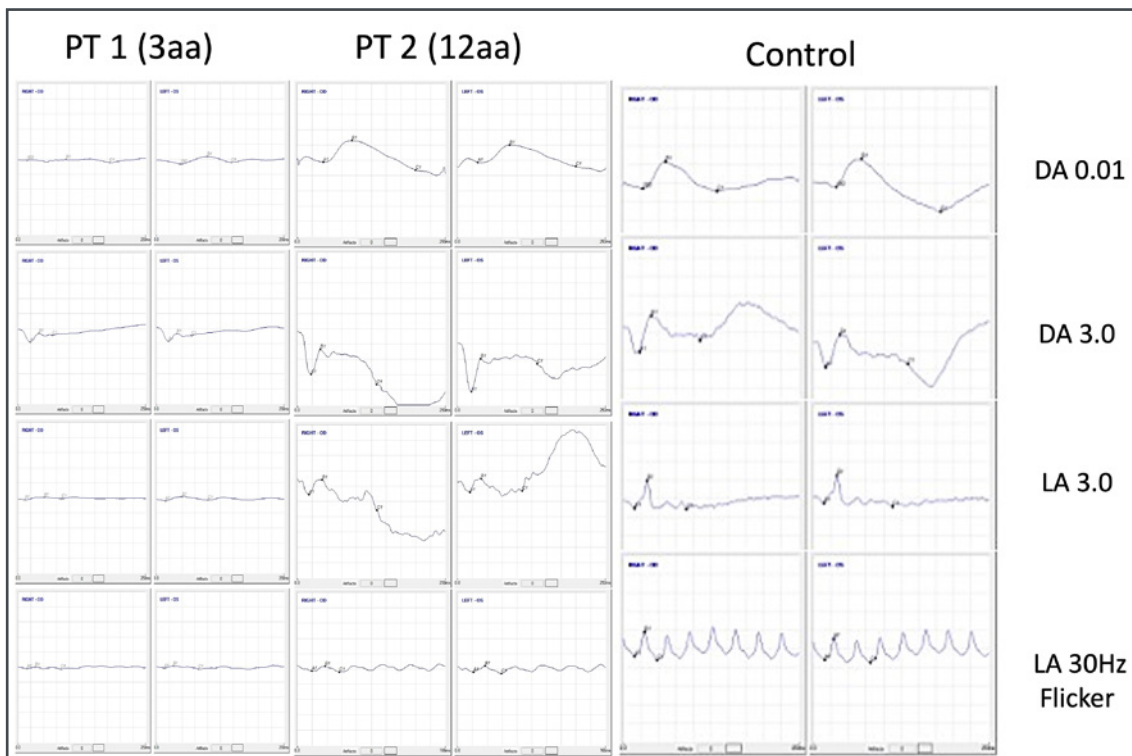


Figura 2 - Esame elettroretinografico full field (ffERG) di pazienti affetti da distrofia retinica CACNA1F-correlata. Si noti la caratteristica elettronegativa della traccia DA 3.0 in condizioni di esame in sedazione (Pz 1) e in condizioni ambulatoriali (Pz 2): il setting in sedazione evidenzia chiaramente una riduzione diffusa delle risposte elettroretinografiche se confrontata con setting di esame in veglia e rispetto a traccia di controllo. LA: light adapted. DA: dark adapted.

dato anatomico strutturale del tessuto retinico anche in età molto precoci se eseguito con le opportune tecniche di esecuzione<sup>7</sup>. Anche i sistemi di imaging ultrawide field fotografico del fondo oculare stanno aiutando sempre più nella gestione e nell'inquadramento di quadri clinici in età infantile senza dover ricorrere ad esami in sedazione che risultano onerosi, oltre che per il paziente, anche per l'impegno di risorse necessarie alla loro esecuzione.

Un dato strutturale sospetto ottenuto in OCT, aiuta i clinici ad indirizzare la diagnosi a seconda che la regione coinvolta primariamente sia la zona maculare o extramaculare: esemplificando al massimo, un'alterazione della linea ellissoide in sede maculare può evocare il sospetto di una "cone dysfunction syndrome" mentre una alterazione evidente prevalentemente in sede extra maculare può essere espressione di una "rod-cone dystrophy"<sup>8</sup>.

La diagnosi di distrofia retinica ereditaria, o anche solo il sospetto di essa, ha spesso un impatto severo sulla famiglia con un potenziale figlio affetto: la sensazione di smarrimento e confusione è già immediatamente percepibile in sede di colloquio, specie quando non possiamo giungere subito ad una conferma del sospetto, ma dobbiamo necessariamente procedere per gradi ed esami.

Le attese per l'esecuzione del test molecolare sono a volte mal tollerate e possono generare incomprensioni ed ansie da risultato che i clinici devono imparare a gestire e controllare: non è raro che alcune famiglie possano necessitare di ricorrere ad un supporto psicologico già durante il percorso diagnostico, oltre che una volta ricevuto l'esito finale, ed i singoli centri di expertise hanno tali figure professionali sempre più come parte integrante dell'équipe multidisciplinare. Proprio per affrontare tali peculiarità sta

emergendo una nuova figura professionale, quale l'oculista esperto in oftalmologia genetica, che si faccia promotore dell'inquadramento, della gestione e del possibile trattamento dei pazienti affetti da distrofia retinica ereditaria o da altra malattia rara oculare.

La letteratura scientifica sta infatti mostrando scenari sempre nuovi con approcci terapeutici che richiedono una approfondita conoscenza dell'eziopatologia e delle manifestazioni cliniche delle malattie rare.

E' oggi necessario procedere ad una precoce identificazione e presa in carico con l'obiettivo di inviare a trattamento, quanto prima possibile, i singoli casi: la terapia genica, infatti, per come la conosciamo oggi, sta rivoluzionando la gestione delle distrofie retiniche, ma è fondamentale che il gene identificato sia in rapporto al quadro clinico perché il trattamento ottenga il beneficio atteso.

#### **Malattie rare oculari: quali trattamenti?**

L'opinione pubblica è oggi estremamente sensibilizzata alle potenzialità delle terapie innovative ed i media stanno dando, giustamente, visibilità e divulgazione ai nuovi approcci per il trattamento delle malattie rare.

Il settore oculistico, in particolare i trattamenti in terapia genica delle distrofie retiniche, e più recentemente, le prospettive di trattamento anche per le otticopatie ereditarie, hanno le potenzialità per divenire una realtà diffusa nei prossimi anni e per ampliare sempre più l'offerta terapeutica.

Quando attraversiamo epoche di così significativo cambiamento, è facile perdersi nei numerosi approcci quindi cercheremo brevemente di chiarire quali effettivamente siano le attuali e future prospettive che, da clinici, abbiamo ed avremo a disposizione per curare e consigliare al meglio i nostri pazienti.

#### **Terapia Genica**

La terapia genica è forse la forma più nota di trattamento delle malattie rare in quanto ormai ha superato i limiti imposti dalla dimostrazione della "proof of concept" e dalla "safety" procedurale che sono la base di partenza per qualunque tipo di trattamento innovativo.

La realizzazione del trattamento della distrofia retinica RPE65-correlata con Voretigene Neparvovec ha permesso di mostrare le potenzialità della terapia genica applicata alle malattie rare oculari: i netti miglioramenti riportati negli ormai oltre 100 pazienti trattati nel mondo<sup>4,9</sup> sono la migliore prova del successo di tale approccio.

È da considerare che, come ogni trattamento innovativo, il suo utilizzo nella pratica clinica sta mostrando degli eventi inaspettati e non manifesti nella fase di trial autorizzativo: in particolare, la comparsa di aree di atrofia corio retinica negli occhi trattati, ad eziologia ancora non chiarita, ha aperto un ampio dibattito scientifico, pur non avendo al momento una ripercussione sul risultato funzionale ottenuto dal trattamento<sup>10</sup>. Ad oggi molte sono le terapie geniche in fase di sviluppo ed ognuna con modalità di azione peculiare in quanto i meccanismi patogenetici alla base delle diverse forme di distrofia retinica possono richiedere non solo un aumento della produzione della proteina sana (gene augmentation therapy), ma in alcuni casi un silenziamento del gene (gene silencing therapy) per non voler citare altri approcci ancora più complessi di gene editing<sup>11</sup>.

Senza entrare nei dettagli, ripetiamo estremamente complessi, di biologia molecolare, è evidente che il lavoro tra clinici e laboratori di ricerca è sempre più stretto data l'elevata necessità di competenze multidisciplinari che permettano lo sviluppo e la dimostrazione di efficacia di ogni singolo farmaco.

**TABELLA 1**  
**ESEMPI DI STUDI CLINICI CONDOTTI SU DISTROFIE RETINICHE CON USO DI ATMPs**

<b>Titolo</b>	<b>Distrofia retinica</b>	<b>Trattamento</b>	<b>Somministrazione</b>	<b>Fase Studio</b>
Intravitreal Autologous Bone Marrow CD34+ Cell Therapy for Ischemic and Degenerative Retinal Disorders	AMD, RP, retinal vascular occlusion	Autologous BM-MSC	Intravitreal	I
Umbilical cord derived mesenchymal stem cell implantation in retinitis pigmentosa	RP	Umbilical cord-derived MSC	Suprachoroidal	III
Management of Retinitis Pigmentosa by Mesenchymal Stem Cells by Wharton's Jelly Derived Mesenchymal Stem Cells	RP, inherited retinal dystrophy	Wharton's Jelly-derived MSC	Subtenons	III
Clinical Study of Subretinal Transplantation of Human Embryo Stem Cell Derived Retinal Pigment Epitheliums in Treatment of Macular Degeneration Diseases	Macular degeneration, Stargardt macular dystrophy	Human embryo stem cell-derived retinal pigment epitheliums (hESC-RPEs)	Subretinal	I/II
Sub-retinal Transplantation of hESC Derived RPE (MA09-hRPE) Cells in Patients With Stargardt's Macular Dystrophy	Stargardt Macular Dystrophy	hESC-derived RPE (MA09-hRPE) cells	Subretinal	I/II

### **Terapie optogenetiche**

La optogenetica è la branca che mira alla cura delle distrofie retiniche utilizzando molecole fotosensibili capaci di attivare una risposta elettrica intracellulare quando opportunamente

stimolate. L'obiettivo di tali terapie è quello di rendere fotosensibili delle componenti del tessuto retinico usualmente non deputate a tale compito<sup>12</sup>. Gli studi preclinici e clinici hanno dimostrato la prova di concetto che tale approccio

è fattibile e utile a ripristinare una funzione visiva in patologie degenerative e sono tuttora in corso studi clinici che permetteranno di verificarne, oltre che la sicurezza, anche l'efficacia<sup>13</sup>.

### Terapie cellulari

Le terapie cellulari, note ancora oggi al grande pubblico come "cellule staminali" rappresentano la probabile, ulteriore, rivoluzione nel mondo della terapia per le patologie rare. In effetti si tratta di un approccio che utilizza una base cellulare (esogena o endogena) al fine di supportare o sostituire un tessuto organico in via di degenerazione con l'ambizione di poter "rigenerare" tessuti ormai irreversibilmente danneggiati dal processo degenerativo e fornire quindi una terapia che risulti indipendente dalla tipologia di gene causativo del processo patologico.

La grande limitazione, infatti, della terapia genica è la creazione di terapie gene-specifiche che necessitano di un tessuto ancora vitale su cui poter agire e poter permettere il miglioramento anatomico e funzionale atteso.

Esula dallo scopo del presente lavoro entrare nel complesso dettaglio di queste terapie, ma è sufficiente una lettura di lavori di revisione<sup>14,15</sup>

e dell'elenco di trials clinici<sup>16</sup>, in fasi più o meno avanzate di sviluppo, per comprendere come le terapie cellulari aprano le speranze non solo ad un rallentamento del processo patologico, ma, sperabilmente, anche ad un miglioramento anatomico e funzionale (Tab.1).

Solo una stretta collaborazione tra clinici e ricercatori potrà fornire elementi ulteriori per capire come le terapie cellulari potranno effettivamente cambiare l'impatto clinico delle patologie su base ereditaria.

### Conclusioni

In conclusione, il presente articolo ha mostrato il cambiamento di paradigma nella gestione delle malattie rare che sta coinvolgendo numerosi settori della medicina, non solo in campo oftalmologico. Il settore oculistico ha il privilegio di rappresentare un laboratorio ideale per la cura delle malattie rare date le caratteristiche cliniche oculari che permettono una visualizzazione "in vivo" del processo patologico ed il monitoraggio clinico-strumentale avanzato dei trattamenti disponibili o in fase di studio, un isolamento immunologico e la bilateralità come elementi principali.

## REFERENCES

1. Jespersgaard, C., et al. *Molecular genetic analysis using targeted NGS analysis of 677 individuals with retinal dystrophy. Sci Rep* 9, 1219 (2019).
2. Yamao, S., Tsujioka, T., Takada, R., Matsumoto, F. & Kusaka, S. *Utility of Oral Fluorescein Angiography with Ultra-Widefield Imaging System for Evaluation of Various Retinal Disorders. Retina* 41, 1338-1345 (2021).
3. Kothari, N., et al. *Clinic-based ultra-wide field retinal imaging in a pediatric population. Int J Retina Vitreous* 5, 21 (2019).
4. Russell, S., et al. *Efficacy and safety of voretigene neparvovec (AAV2-hRPE65v2) in patients with RPE65-mediated inherited retinal dystrophy: a randomised, controlled, open-label, phase 3 trial. Lancet* 390, 849-860 (2017).
5. Heon-Klin, V. *European Reference networks for rare diseases: what is the conceptual framework? Orphanet journal of rare diseases* 12, 137 (2017).
6. Brodie, S.E. *Tips and tricks for successful electroretinography in children. Curr Opin Ophthalmol* 25, 366-373 (2014).
7. Cehajic-Kapetanovic, J., Xue, K., Purohit, R. & Patel, C.K. *Flying baby optical coherence tomography alters the staging and management of advanced retinopathy of prematurity. Acta ophthalmologica* 99, 441-447 (2021).
8. Gong, Y., Chen, L.J., Pang, C.P. & Chen, H. *Ellipsoid zone optical intensity reduction as an early biomarker for retinitis pigmentosa. Acta ophthalmologica* 99, e215-e221 (2021).



9. Maguire, A.M., et al. Safety and efficacy of gene transfer for Leber's congenital amaurosis. *N Engl J Med* 358, 2240-2248 (2008).
10. Gange, W.S., et al. Perifoveal Chorioretinal Atrophy after Subretinal Voretigene Neparvovec-rzyl for RPE65-Mediated Leber Congenital Amaurosis. *Ophthalmol Retina* 6, 58-64 (2022).
11. Du, S.W. & Palczewski, K. Eye on genome editing. *J Exp Med* 220(2023).
12. Lindner, M., Gilhooley, M.J., Hughes, S. & Hankins, M.W. Optogenetics for visual restoration: From proof of principle to translational challenges. *Progress in retinal and eye research* 91, 101089 (2022).
13. Prosseda, P.P., Tran, M., Kowal, T., Wang, B. & Sun, Y. Advances in Ophthalmic Optogenetics: Approaches and Applications. *Biomolecules* 12(2022).
14. Bacci, G.M., et al. Treatment of Inherited Retinal Dystrophies with Somatic Cell Therapy Medicinal Product: A Review. *Life (Basel)* 12(2022).
15. Lopez-Paniagua, M., et al. Advanced Therapy Medicinal Products for the Eye: Definitions and Regulatory Framework. *Pharmaceutics* 13(2021).
16. Van Gelder, R.N., et al. Regenerative and restorative medicine for eye disease. *Nat Med* 28, 1149-1156 (2022).



Michele Altieri<sup>1</sup>, Fabio Giacomelli<sup>1</sup>, Sefora Valdevit<sup>2</sup>, Martina Bruzzone<sup>2</sup>, Marina Gualco<sup>2</sup>

<sup>1</sup> Unità Complessa di Oculistica, Ospedale Padre Antero Micone, ASL3 Genovese, Genova

<sup>2</sup> Unità Complessa di Anatomia Patologica, Ospedale Villa Scassi, ASL3 Genovese, Genova



# Il Carcinoma Basocellulare degli annessi oculari

## Valutazione dell'esame istologico e percentuali di recidiva dopo sua escissione in un follow-up di 7 anni

**Abstract:** Il Carcinoma Basocellulare è la più diffusa neoplasia maligna degli annessi perioculari. Si distinguono diversi tipi di carcinoma basocellulare. Le due forme più comuni sono la forma nodulare e quella infiltrante, più aggressiva e pericolosa. L'obiettivo della chirurgia del carcinoma basocellulare è quello di ottenere la sua completa escissione per minimizzare il rischio di recidive e ottenere il migliore risultato estetico possibile. Si definisce Margine di Sicurezza Istologica (MSI) la distanza, valutata in microscopia in millimetri di tessuto sano, tra la porzione più esterna del tessuto carcinomatoso ed il più vicino margine di escissione, ritenuta clinicamente efficace al fine di minimizzare il rischio di recidiva della lesione. Lo scopo dello studio è valutare le correlazioni tra il MSI ottenuto e le percentuali di recidiva in un follow-up di 7 anni in un gruppo di 83 pazienti affetti da carcinoma basocellulare. I pazienti sono stati divisi in due gruppi: A (55 casi di carcinoma basocellulare nodulare), B (28 casi di carcinoma basocellulare infiltrante). In tutti i casi il carcinoma è stato asportato e quindi viene inviato al patologo il frammento asportato per l'esame istologico. In sede di chirurgia è stato mantenuto un margine di escissione di 2 mm valutato macroscopicamente. I gruppi A e B sono quindi stati divisi in tre sottogruppi una volta ottenuto l'esito dell'esame istologico: Sottogruppo 1) presenza di almeno un margine infiltrato dalla lesione, 2)  $0 < MSI < 1$  mm, 3)  $MSI \geq 1$  mm. Sono state quindi calcolate le percentuali di recidiva in ogni sottogruppo nell'ambito del follow-up esteso a 7 anni. Pertanto abbiamo ottenuto in A1 il 15,38%, in A2 il 13,04%, in A3 0%. Quindi in B1 il 42,85%, in B2 il 20,00% ed in B3 il 18,18%. Il confronto tra le percentuali è stato effettuato utilizzando il Test Esatto di Fisher, valutando come statisticamente significativo il valore di  $p \leq 0,05$ . Non abbiamo ottenuto variazioni statisticamente significative tra le percentuali in tutti i sottogruppi B. Nel gruppo A, non è stata ottenuta alcuna recidiva quando il MSI era  $> 1$  mm (A3). Variazioni statisticamente significative sono state inoltre ottenute confrontando nei sottogruppi di A il sottogruppo A2 con il sottogruppo A1 ( $p \leq 1$ ). In conclusione, l'ottenimento di un  $MSI \geq 1$  mm ha permesso una totale assenza di recidive nei carcinomi nodulari ed una riduzione delle recidive quando i margini non erano infiltrati. Nei carcinomi morfeiformi non abbiamo ottenuto variazioni statisticamente significative similmente alla principale letteratura su questo argomento. Risulta fondamentale il follow-up dei pazienti operati.

**Keywords:** Carcinoma Basocellulare; Palpebre; Margine di Sicurezza Istologica, Recidiva.

**Abbreviations:** Margine di Sicurezza Istologica: MSI.

### Introduzione

Il Carcinoma Basocellulare (Fig. 1) è la più diffusa neoplasia maligna delle palpebre. Raramente essa produce metastasi ma può infiltrare i tessuti circostanti arrecando pertanto grave danno

alle strutture anatomiche adiacenti alla zona di insorgenza.

Il 90% dei carcinomi basocellulari periorbitari sono localizzati nella palpebra inferiore e quindi a seguire nel canto interno (1-2).

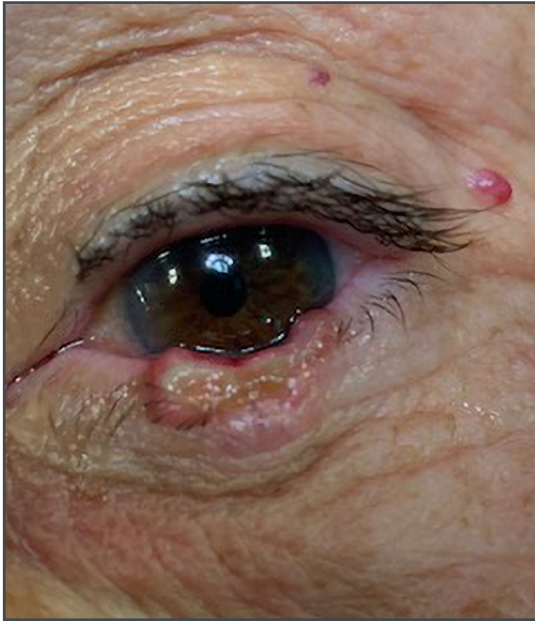


Figura 1 - Esempio di Carcinoma Basocellulare della palpebra inferiore.

La crescita della neoplasia nei tessuti coinvolti è stata descritta "ad iceberg" poiché la neoplasia stessa ha spesso un'estensione che va ben oltre ai margini apprezzabili e stimati alla semplice ispezione macroscopica (3-5).

Il Carcinoma Basocellulare colpisce prevalentemente gli adulti ed è invece rara in gioventù e ancora di più nell'infanzia (5).

L'esposizione prolungata ai raggi ultravioletti costituisce il principale fattore di rischio (5).

Dal punto di vista istopatologico sono stati descritti differenti tipi di carcinomi basocellulari coinvolgenti le palpebre.

Si distinguono pertanto forme nodulari, nodulari ulcerate, pigmentate e infiltranti (dette anche sclerosanti o morfeiformi).

Il carcinoma basocellulare palpebrale in genere non produce sintomatologia dolorosa e spesso è accompagnato dalla perdita di ciglia (madarosi) nella porzione di margine palpebrale limitrofo alla lesione.

La forma più comune è la forma nodulare che si presenta clinicamente come un nodulo perlaceo, rilevato, solido e spesso presentante

piccole teleangectasie sulla superficie. La parte centrale della lesione nodulare può presentare anche una ulcerazione.

La forma infiltrante invece si manifesta come una placca pallida e dura dai limiti difficilmente distinguibili dal tessuto circostante (6).

La più comune ed efficace forma di trattamento del carcinoma basocellulare è la sua escissione chirurgica il cui scopo consiste nell'asportare la neoplasia circondata da un margine di tessuto sano sufficientemente ampio al fine di minimizzare il rischio di recidive (2-4).

Alcuni autori suggeriscono di asportare la neoplasia con un margine di tessuto sano valutato macroscopicamente all'ispezione del paziente intorno ai 3-4 mm (7-8).

Tuttavia, risulta evidente che una asportazione di 4 mm di tessuto sano come margine produce un marcato sovvertimento dell'architettura palpebrale con le dovute conseguenze correlate alle problematiche chirurgiche di ricostruzione palpebrale (2-3).

Una volta asportata la lesione, il chirurgo invia il frammento asportato al patologo per avere due informazioni essenziali: la natura istologica della lesione e la valutazione dei margini di escissione del frammento asportato.

Viene infine definito Margine di Sicurezza Istologica (MSI) la distanza (valutata in millimetri di tessuto sano all'interno del frammento asportato ed analizzato) tra la porzione più esterna del tessuto neoplastico ed il più vicino margine di escissione valutabile in microscopia) ritenuta clinicamente efficace al fine di minimizzare il rischio di recidiva della lesione (2).

In questo studio abbiamo valutato le correlazioni tra il MSI ottenuti e le percentuali di recidiva in un follow-up di 7 anni al fine di stabilire quale MSI sia effettivamente efficace in ambito della chirurgia del carcinoma basocellulare con lo scopo di ottenere contemporaneamente

il migliore risultato estetico e la maggiore sicurezza per i pazienti trattati.

### Materiali e metodi

Nel presente studio sono stati arruolati 83 casi di carcinomi basocellulari periorbitari operati tutti presso la nostra struttura dal primo autore del presente studio (M.A.) in un periodo compreso dal 2012 al 2019.

Sono stati inclusi 47 femmine e 36 maschi. 55 casi erano carcinomi basocellulari nodulari, mentre i restanti 28 casi erano carcinomi morfeiformi-sclerosanti.

L'età media dei pazienti era di  $67 \pm 5,9$  anni.

Nel caso in cui i pazienti presentavano lesioni palpebrali bilaterali, solo un occhio è stato incluso nel presente studio con criterio randomizzato. L'analisi descrittiva dei pazienti inclusi nello studio è sintetizzata in Tab.1.

**TABELLA 1**  
**ANALISI DESCRITTIVA DEI PAZIENTI**  
L'età è espressa in anni  $\pm$  Deviazione Standard

PAZIENTI TOTALI	MASCHI	FEMMINE	ETÀ
83	36	47	$67 \pm 5,9$

Tutti i pazienti inclusi nel presente studio hanno fornito il loro consenso informato a fare parte del presente studio.

I pazienti hanno subito intervento di escissione del carcinoma basocellulare.

È stato scelto un margine di escissione valutato macroscopicamente di 2 mm dalla lesione. I margini del frammento asportato sono stati accuratamente marcati con appositi fili di sutura disposti al fine di differenziare e orientare i margini di escissione e quindi di fornire precisi reperi anatomici al patologo (Fig. 2).

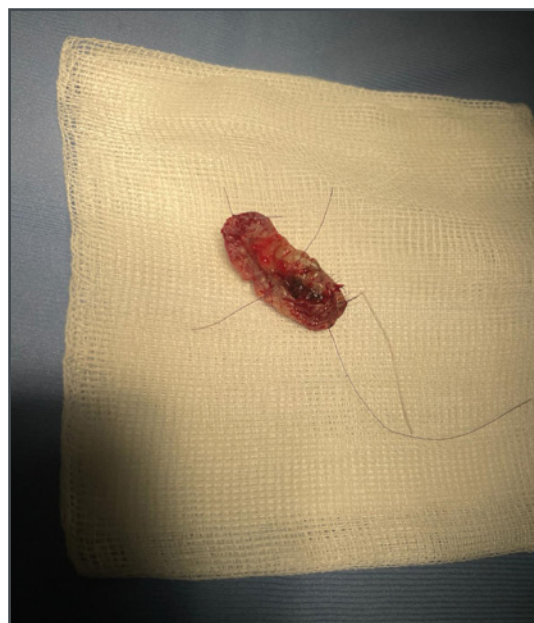

Figura 2 - Frammento esteso di palpebra superiore con marcatura dei margini di escissione tramite fili di sutura appositamente posizionati e differenziati per permettere ai patologi l'orientamento dei reperi chirurgici.

Quindi la lesione, dopo essere stata asportata è stata prontamente inviata in formalina presso la nostra unità di Anatomia Patologica per l'esame istologico con ematossilina eosina.

Per la valutazione microscopica dei margini di escissione è stata effettuata dai patologi una misurazione computer-assistita attraverso un sistema di telecamera digitale Leica Flexan C3 con un software avanzato per acquisizione ad alta risoluzione e analisi avanzate di immagini Leica Application Suite LAS-X.

In tutti i casi operati, abbiamo atteso l'esito dell'esame istologico prima di procedere con l'intervento risolutivo di riparazione della ferita chirurgica provocata dall'escissione della neoplasia. L'intervento quindi è avvenuto sempre 7 giorni dopo l'escissione.

Durante questa settimana di attesa il paziente è stato medicato con unguento antibiotico alla Tobramicina 2 volte al giorno. Quando necessario è stata anche associata la somministrazione di gel oftalmico con carbosimetilcellulosa



sodica cross-linkata 3 volte al giorno al fine di proteggere la cornea e la superficie oculare dalla eventuale esposizione provocata dalla rimozione di una porzione significativa di palpebra superiore.

Dopo avere ricevuto l'esito dell'esame istologico in ogni caso entro 7 giorni dall'asportazione del carcinoma si è proceduto nel seguente modo: nel caso di esito di completa escissione della neoplasia si è effettuato intervento di chiusura della ferita chirurgica o di ricostruzione della palpebra coinvolta a seconda della estensione del tessuto asportato. Nel caso invece di esito di incompleta asportazione della lesione si è effettuato un allargamento dei margini di escissione infiltrati e

quindi consensualmente il più opportuno intervento di ricostruzione della palpebra.

Il frammento asportato (allargamento dei margini) è stato quindi inviato in formalina ai patologi per l'opportuno esame istologico con ematossilina-eosina.

In Fig. 3 viene mostrato un esempio di esito con margini di escissione liberi dalla lesione, mentre in Fig. 4 un caso di margini infiltrati dalla lesione per incompleta escissione.

I pazienti sono stati suddivisi in due gruppi in base alla natura istopatologica della lesione: Gruppo A (carcinoma basocellulare nodulare) e Gruppo B (carcinoma basocellulare sclerosante-infiltrante).

Ogni gruppo è stato ulteriormente suddiviso in tre sottogruppi a seconda se dopo l'esame istologico almeno uno dei margini di escissione risultava infiltrato per incompleta escissione

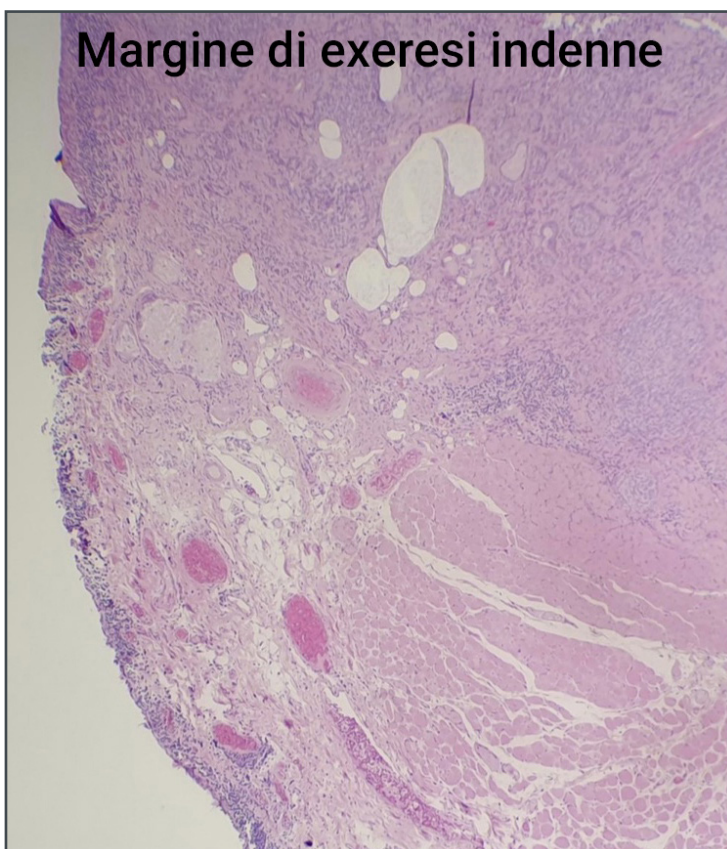


Figura 3 - Esempio di esame istologico di carcinoma basocellulare in cui la lesione è tutta compresa entro i margini di escissione.

(sottogruppo A1, 13 casi), se il MSI era compreso tra 0 ed 1 mm di tessuto sano (sottogruppo A2, 23 casi) ed infine in caso di MSI  $\geq 1$  mm (sottogruppo A3, 19 casi) (Tab. 2).

Per il gruppo B invece la suddivisione in sottogruppi è risultata nel seguente modo:

- *Sottogruppo B1: 7 casi;*
- *Sottogruppo B2: 10 casi;*
- *Sottogruppo B3 :11 casi.*

Infine sono stati calcolati i casi di recidiva della lesione nell'ambito di un follow-up di 7 anni in ogni sottogruppo.

Le percentuali di recidiva di ciascun sottogruppo sono state confrontate tra di loro effettuando un'analisi statistica tramite il Test esatto di Fisher valutando come statisticamente significativo un valore di  $p \leq 0.05$ .

## Margine di exeresi infiltrato

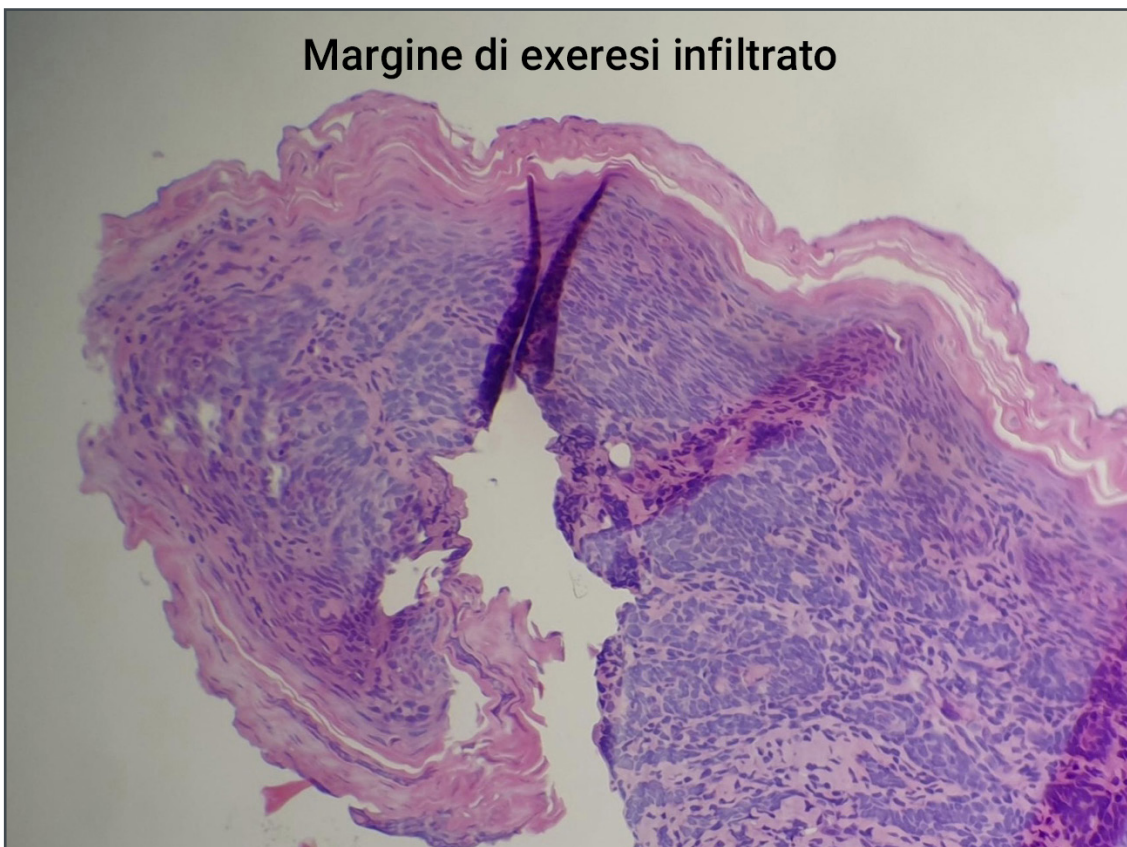


Figura 4 - Esempio di esame istologico di carcinoma basocellulare in cui un margine di escissione è infiltrato per escissione non completa.

**TABELLA 2**

GRUPPO	NUMERO PAZIENTI	GRUPPO	NUMERO PAZIENTI
Gruppo A Carcinoma Basocellulare Nodulare	55	Gruppo B Carcinoma Basocellulare Sclerosante	28
Sottogruppo A1	13	Sottogruppo B1	8
Sottogruppo A2	23	Sottogruppo B2	10
Sottogruppo A3	19	Sottogruppo B3	11

### Risultati

Nel Gruppo A (carcinomi nodulari) dopo l'analisi istopatologica effettuata dai patologi abbiamo avuto 13 casi di margini infiltrati (sottogruppo A1), 23 casi di MSI compreso tra 0 ed 1 mm

(sottogruppo A2), e 19 casi di MSI  $\geq 1$  mm (sottogruppo A3).

Nel Gruppo B (carcinomi infiltranti) abbiamo avuto 7 casi di margini infiltrati (sottogruppo B1), 10 casi di MSI compreso tra 0 ed 1 mm

TABELLA 3 RECIDIVE NEI SINGOLI SOTTOGRUPPI D PAZIENTI					
GRUPPO A	Numero di Recidive	Percentuale di Recidive	GRUPPO B	Numero di Recidive	Percentuale di Recidive
Sottogruppo A1	2	15,38%	Sottogruppo B1	3	42,85%
Sottogruppo A2	3	13,04%	Sottogruppo B2	2	20,00%
Sottogruppo A3	0	0%	Sottogruppo B3	2	18,18%

(sottogruppo B2) e 11 casi di MSI  $\geq 1$  mm (sottogruppo B3) (Tab. 3).

Nei casi dei sottogruppi A1 e B1, l'allargamento dei margini ha sempre confermato la completa escissione della lesione carcinomatosa.

Nell'ambito del nostro periodo di Follow-up (visite effettuate ad 1 giorno, 1 settimana, 1 mese e quindi ogni 6 mesi dopo l'intervento per tutta la durata del follow-up) si sono riscontrati i seguenti casi di recidiva nei rispettivi sottogruppi:

- A1: 2 casi (15,38%);
- A2: 3 casi (13,04%);
- A3: 0 casi (0%).
- B1: 3 casi (42,85 %);
- B2: 2 casi (20,00 %);
- B3: 2 casi (18,18%).

L'analisi statistica delle percentuali di recidiva effettuata non ha trovato differenze statisticamente significative tra le percentuali di recidive tra i sottogruppi del gruppo B ( $p > 0,05$ ).

Sono state invece trovate differenze statisticamente significative tra il gruppo A2 e A1 ( $p \leq 0,05$ ) (Tab. 4).

### Discussione e conclusioni

Il carcinoma basocellulare coinvolge le aree cutanee più esposte alle radiazioni solari, quali il volto ed il collo. Nella gestione chirurgica di tale patologia è importante preservare la maggiore

TABELLA 4 CONFRONTO TRA PERCENTUALI. TEST ESATTO DI FISHER. $P \leq 0,05$ valutato statisticamente significativo	
CONFRONTO TRA GRUPPI	Valore di p
B1 /B2	$>0,05$
B1/B3	$>0,05$
B2/B3	$>0,05$
A1/A2	$\leq 0,05$

quantità di tessuto sano al fine di garantire al paziente il migliore risultato estetico (9-10).

È generalmente accettato che le recidive sono rare quando i margini della porzione tissutale asportata sono indenni dal tumore e che in ogni caso "margini adeguati" devono essere mantenuti. È tuttavia poco chiaro ancor oggi, dalla letteratura dedicata a questo argomento, di quanto distanti dalla lesione debbano essere tali margini (1-3, 9-10).

Il concetto di Margine Istologico di Sicurezza (MSI) è stato istituito con lo scopo di minimizzare l'entità di tessuto sano sacrificato pur mantenendo una buona sicurezza riducendo notevolmente il rischio di recidiva del tumore (9-12). Quando otteniamo dai patologi il risultato di un

marginale istologico del tessuto asportato ancora infiltrato, significa che la neoplasia è ancora presente nel margine di escissione e quindi nella sede di asportazione (1,13).

Tuttavia è stato anche descritto come una incompleta escissione della neoformazione non significhi necessariamente ottenere una recidiva della stessa neoformazione (13).

La spiegazione di questa apparente contraddizione può essere data dalla risposta immunitaria e flogistica stimolata dall'invasività chirurgica nei tessuti che porta ad una devitalizzazione delle cellule carcinomatose residue (13-15).

Il dilemma avuto da alcuni autori (16) se procedere con un ulteriore allargamento dei margini dopo l'esito di non completa escissione non trova ancora una adeguata risposta dalla letteratura. Infatti le percentuali di casi recidivati non differiscono in modo statisticamente significativo a seconda che si proceda con un allargamento chirurgico dei margini o no.

Quindi viene generalmente suggerito un attento follow-up dei pazienti adottando una politica di "wait and see" volta a reintervenire chirurgicamente solo in caso di documentata recidiva della lesione nella sede della pregressa asportazione valutata durante il follow-up che deve essere il più lungo possibile.

I carcinomi basocellulari del canto interno, nei soggetti giovani e di sesso femminile, vengono descritti come le forme più aggressive e più propense alla recidiva (1), pertanto consegue l'opportunità di una maggiore attenzione del chirurgo nel caso di queste eventualità.

Nella nostra pratica clinica, abbiamo adottato d'accordo coi patologi, la consuetudine di eseguire sempre in prima istanza l'escissione e quindi 7 giorni dopo il successivo intervento chirurgico di riparazione della ferita o di ricostruzione della palpebra una volta avuto l'esito dell'esame istologico eseguito con ematossilina-eosina.

L'intervallo di tempo di 7 giorni è stato stabilito al fine di permettere ai patologi l'esecuzione delle loro valutazioni in tempo sufficiente e contemporaneamente al fine di minimizzare quanto possibile il disagio del paziente.

Anche in questo studio non abbiamo trovato una differenza statisticamente significativa di recidive nei sottogruppi di casi di carcinoma infiltrante ovvero morfeiforme in base all'ampiezza del MSI.

Questi nostri risultati concordano con la generale incertezza della letteratura su questo argomento,

Diversi sono invece i nostri risultati in ambito di carcinoma nodulare.

Infatti ottenendo un margine di sicurezza relativamente più ampio ( $MSI \geq 1$  mm) abbiamo ottenuto una incoraggiante assenza di recidive. Inoltre il sottogruppo con un  $MSI < 1$  mm ha dimostrato un migliore risultato rispetto ai casi in cui i margini erano infiltrati e quindi si è dovuto procedere all'allargamento dei margini di escissione prima della ricostruzione palpebrale. La stretta collaborazione tra il gruppo di oculisti oftalmoplastici e l'unità di Anatomia Patologica è essenziale per la gestione di questa patologia. Nella nostra pratica chirurgica l'allargamento dei margini di escissione nel caso di margini infiltrati, sebbene non ancora incoraggiata da una evidenza statistica di un reale vantaggio, viene sempre effettuato prima di dare al paziente un assetto definitivo.

Tutti i pazienti dei vari gruppi hanno in ogni caso ottenuto un buon risultato estetico, target importantissimo di tutta la chirurgia oncologica oftalmoplastica.

Infine l'atteggiamento di attendere e vedere (wait and see) e di continuare a seguire pazienti risulta essere di importanza fondamentale al fine di asportare il prima possibile quando presente una eventuale recidiva della lesione.



## REFERENCES

1. Jankovic I, Visnjic M, Binic I, Kovacevic P, Jankovic D, Jankovic A. Does incomplete excision of basal cell carcinoma of the eyelid mean tumor recurrence? *An Bras Dermal* 2010;85(6):827-7.
2. Auw-Haedrich C, Frick S, Boehringer D, Mittelviehhaus H. Histologic Safety Margin in Basal Cell Carcinoma of the Eyelid. *Ophthalmology* 2009;116(4):802-5.
3. Dahl E, Aberg M, Rausing A, Rausing EL. Basal cell carcinoma: an epidemiological study in a defined population. *Cancer* 1992;70:104-8.
4. Delfino S, Innocenzi D, DiLorenzo G et al. An increase in basal cell carcinoma among the young: an epidemiological study in a middle-south italian population. *Anticancer Res* 2006;26:479-83.
5. Jacob Pe'er. Pathology of eyelid tumors. *Indian J Ophthalmol* 2016;64(3):177-190.
6. Wu A, Sun MT, Huilgol SC, Madge S, Selva D. Histological subtypes of periocular basal cell carcinoma. *Clin Experiment Ophthalmol* 2004;42:603-7.
7. Fahri D, Dupin N, Palangiè A, Carlotti A, Avril MF. Incomplete excision of basal cell carcinoma: rate and associated factors among 362 consecutive cases. *Dermatol Surg*. 2007;33:1207-14.
8. Wolf DJ, Zitelli JA. Surgical margins for basal cell carcinoma. *Arch Dermatol Surg* 1987;123:340-4.
9. Burg G, Hirsch RD, Konz B, Braun-Falco. Histographic surgery: accuracy of visual assessment of the margins of basal-cell epithelium. *J Dermal Surg* 1975;1:21-24.
10. Epstein E. How accurate is the visual assessment of basal cell carcinoma margins? *Br J Dermal* 1973;89:37-43.
11. Hsuan JD, Harrad HA, Potts MJ, Collins C. Small margin excision of periocular basal cell carcinoma. 5-years results. *Br J Ophthalmol* 2004;88:358-60.
12. Hamada S, Kersey T, Thaller VT. Eyelid basal cell carcinoma.: non-Mohs excision, repair and outcome. *Br J Ophthalmic* 2005;89:992-4.
13. Nagore E, Grau C, Moliero J, Fortea SM. Positive margins in basal cell carcinoma: relationship to clinical features and recurrence risk. a retrospective study of 48 patients. *J Eur Acad Dermal Venereol* 2003;17(2):167-70.
14. Dellon AL, DeSilva S, Connolly M, Ross A. Prediction of recurrence incompletely excised basal cell carcinoma. *Plast Reconstr Surf* 1985;75(6):860-71.
15. Cohen PR, Schulze KE, Nelson BR. Basal Cell Carcinoma with mixed histology. A Possible Pathogenesis for recurrent Skin Cancer. *Dermatologic Surgery* 2006;32(4):542-551.
16. Sussman La, Liggins DF. Incompletely excised basal cell carcinoma: a management dilemma? *Aust NZ J Surg* 1996;66(5):276-8.



**Amedeo Lucente**

Oculista Libero Professionista



# RNFL: Review e nuove evidenze

**Abstract:** Questo report ha lo scopo di sottolineare l'importanza del dato strumentale RNFL, verificarne l'attendibilità in diverse condizioni retiniche, ed evidenziarne gli eventuali limiti. Si espongono brevemente alcuni dati della recente letteratura e vengono descritti casi di personale osservazione.

**Keywords:** BMOA Bruch Membrane Opening Area, GCC Ganglion Cell Complex, GCIPL Ganglion Cell–Inner Plexiform Layers, ILM Internal Limiting Membrane, IPL Inner Plexiform Layers, ISNT inferior  $\geq$  superior  $\geq$  nasal  $\geq$  temporal, mGCLT macular Ganglion Cell Layer Thickness, NES Neurodegenerative Elderly Syndrome, OCT Optical Coherence Tomography, ONH Optical Nerve Head, RGC Retinal Ganglion Cells, RNFL Retinal Nerve Fiber Layer, pRNFL circumpapillary RNFL, SS Signal Strength, VCDR Vertical Cup Disc Ratio.

## Introduzione

La misurazione peripapillare dello strato di fibre nervose retiniche RNFL Retinal Nerve Fiber Layer mediante tomografia a coerenza ottica OCT Optical Coherence Tomography ha una rilevante valenza clinica, in particolare nella diagnosi e nel follow-up dell'otticopatía glaucomatosa. Molte decisioni terapeutiche in corso della malattia glaucomatosa, soprattutto nella sua fase iniziale, si basano e dipendono anche dalle misure dello spessore degli assoni retinici intorno alla papilla ottica.

È noto che il dato tomografico RNFL indica lo spessore espresso in micron degli assoni retinici misurati da una scansione lungo la circonferenza di un cerchio di 3,4mm di diametro. La distanza dal bordo della papilla ottica non viene presa in considerazione e può variare secondo l'area del disco ottico indagato (Fig. 1).

È di comune riscontro che l'affidabilità della scansione tomografica sia essenziale per

avere risultati validi ed affidabili. Ogni device, nel layout del programma selezionato di scansione, presenta criteri indiretti per verificare la qualità dell'indagine eseguita, il cosiddetto SS Signal Strength.

La potenza del segnale è un parametro indiretto di qualità di acquisizione; contribuisce a garantire l'affidabilità dei dati numerici rilevati.

Nella schermata di acquisizione i dati rilevati dello spessore RNFL sono classificati in falsi colori, trasferibili al printout di stampa.

Il software del device, confrontando i dati acquisiti con quelli esistenti nel proprio database, attribuisce ai rilievi ottenuti il verde, il giallo o il rosso, rispettivamente per intervalli di normalità, borderline o patologici.

Gli eventuali artefatti presenti non sono evidenziati automaticamente. È necessario individuarli e interpretarli; non esiste nei device un alert automatico predisposto.

Numerosi studi hanno dimostrato che

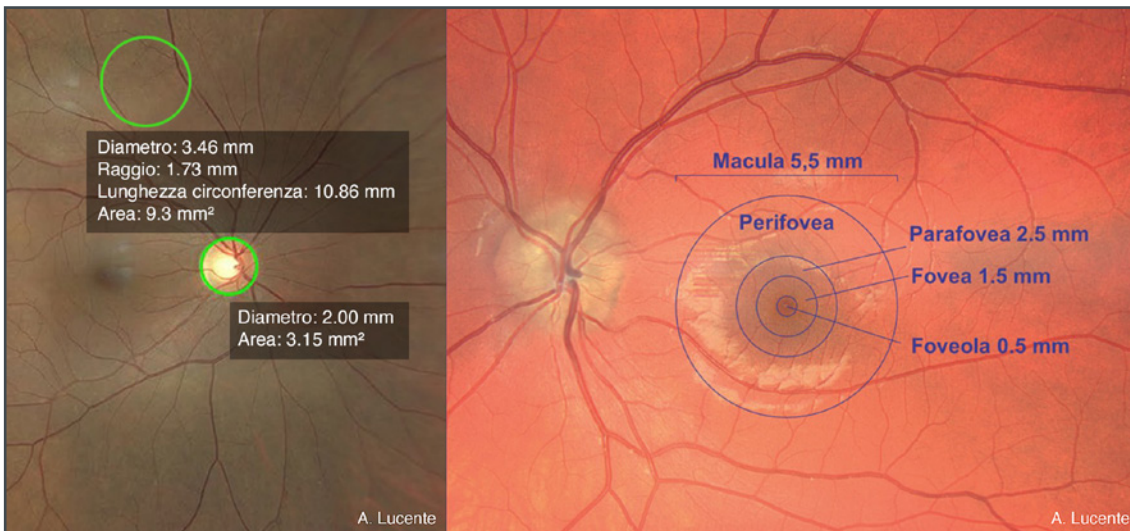


Figura 1 - Paragone tra l'area della papilla ottica e quella maculare.

Riquadro a sinistra: Cerchio di scansione con diametro di 3.46mm e raggio = 1.73mm.

Area del cerchio di scansione =  $r \times r \times 3.14 = 9.3\text{mm}^2$ .

Lunghezza della circonferenza di scansione =  $d \times \pi = 3.46 \times 3.14 = 10.86\text{mm}$ .

Disco ottico con 2mm di diametro ed area di  $3.15\text{mm}^2$ .

Riquadro a destra: Macula e le aree retiniche in cui viene classificata: perifovea, parafovea, fovea e foveola ed i relativi diametri.

diminuzioni del segnale d'intensità SS possono favorire falsi rilievi, spessori RNFL erroneamente diminuiti [1→5].

Lo scarso segnale SS, d'altra parte, aumenta la possibilità di artefatti a discapito di valide determinazioni [5,6].

Dai dati presenti in letteratura, inoltre, non si evince l'esistenza di una diretta proporzionalità tra range SS e maggiore sicurezza del valore RNFL.

Non è noto infatti se l'aumento dell'intensità del segnale SS, che varia da 0 a 10, determini in modo progressivo un'acquisizione tomografica più rispondente ai valori reali.

Oltre ai bias dovuti all'intensità del segnale, le perplessità sull'affidabilità del dato tomografico RNFL aumentano con l'avanzare del danno glaucomatoso; quando i danni assonali sono rilevanti, gli errori tomografici di acquisizione subiscono un ulteriore incremento [5,6].

Inoltre non sappiamo se la presenza di artefatti e il basso segnale SS abbiano un impatto

indipendente sull'affidabilità dei risultati ottenuti oppure cumulativo e moltiplicativo.

Non è infine accertato se gli effetti negativi degli artefatti siano limitati spazialmente al singolo quadrante in cui si manifestano, oppure si determini una contaminazione della scansione tomografica a 360° (Fig. 2a, Fig. 2b).

### **RNFL: rilievo tomografico e valore diagnostico**

Il glaucoma, com'è noto, è caratterizzato da una progressiva diminuzione delle cellule gangliari retiniche. I cambiamenti morfologici si determinano principalmente sulla papilla ottica, nello strato di fibre nervose retiniche RNFL e sui loro pironofori entro le arcate vascolari retiniche [7-10]. La diagnosi precoce del glaucoma è essenziale per prevenire la perdita degli assoni retinici.

I segni strumentali che ne rivelano il danno funzionale, essenzialmente riscontrabili con il campo visivo, si manifestano tardivamente.

Ancora più rare e poco riferite sono le limitazioni visive soggettivamente avvertite.

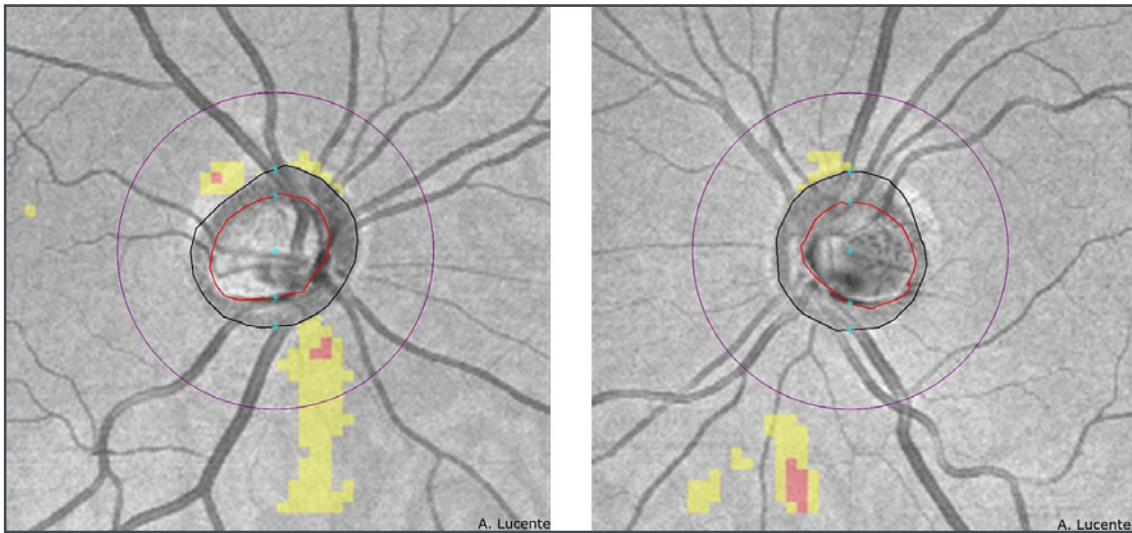

Figura 2a - Evidenza della demarcazione dell'escavazione, del bordo papillare e della circonferenza di scansione tomografica (AngioPlex Cirrus 6000 Zeiss).

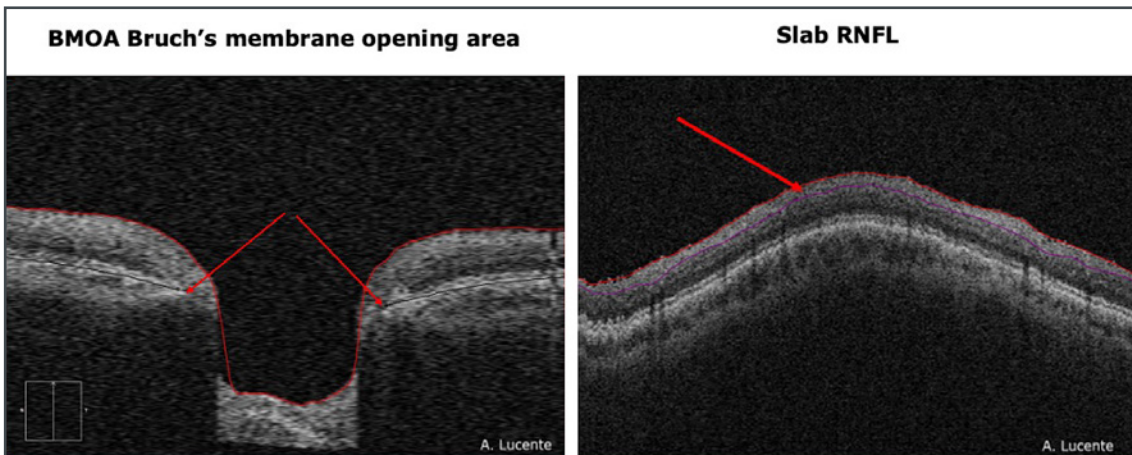


Figura 2b - A sinistra scansione tomografica della papilla ottica con evidenza del BMOA Bruch's membrane opening area; a destra tomografia lineare dello spessore retinico intorno alla papilla ottica con evidenza dello slab per la determinazione dello spessore RNFL (AngioPlex Cirrus 6000 Zeiss).

Il campo visivo eseguito manualmente, se può avere qualche validità per i gravi deficit neurologici, è poco o nulla idoneo nel far emergere i deficit campimentrici in corso di glaucoma. Il divario e la disparità esistente tra l'insorgenza del danno strutturale e le evidenze funzionali, riscontrabili in molte altre patologie umane, caratterizzano in modo significativo il glaucoma [11]. In tale neuropatia iperbarica a carico della papilla ottica, più che in altre malattie sistemiche, le alterazioni istologiche ed anatomiche possono precedere anche di molto i relativi deficit

funzionali. Inoltre, le alterazioni strutturali e funzionali, pur se rilevate con strumenti sempre più efficienti, non vanno di pari passo al follow-up in questa patologia [12→14] (Tabella 1). Le misure RNFL sono ampiamente utilizzate per valutare i cambiamenti strutturali che annunciano i deficit funzionali. Dopo l'avvento della tomografia ottica a radiazione coerente la misura dello spessore assonale peripapillare ha assunto dignità di parametro strutturale imprescindibile nella diagnostica glaucomatosa, in special modo per accertare i danni precoci da



Tabella di confronto tra i parametri GCC, RNFL e CV nei tre stadi del glaucoma			
Parametri	Glaucoma stadio iniziale	Glaucoma stadio moderato	Glaucoma stadio avanzato
<b>GCC</b>	Lo spessore dei quadranti inferiore e inferotemporale sono i parametri più sensibili	Lo spessore dei quadranti inferiore e inferotemporale sono i parametri più sensibili	Lo spessore del quadrante superiore è meglio correlato all'indice MD del CV
<b>RNFL</b>	Lo spessore dei quadranti inferiore è un parametro sensibile	Lo spessore del quadrante inferiore ha una correlazione più forte con l'indice MD del CV	Non molto affidabile raggiunge l'effetto floor prima degli spessori GCC
<b>CV (Indice MD)</b>	Meno sensibile di RNFL e GCC	Alcuni studi mostrano significative correlazioni con gli spessori di RNFL e GCC	Superiore a RNFL e leggermente superiore o simile a GCC

Tabella 1 - Modificata da: Aurelian Mihai Ghita et al. Diagnostics 2023, 13,266. Rif. Bibliografico n° 27.

ipertensione oculare. Questo rilievo è presente anche in molte altre neuropatie ottiche primitive o in corso di malattie neurologiche sistemiche [15→22]. Un gran numero di disordini neurologici sono stati da poco associati nell'acronimo NES, Neurodegenerative Elderly Syndrome, sindrome neurodegenerativa dell'anziano.

*Daniele Caligiore, Flora Giocondo e Massimo Silveti*, ricercatori al ISTC-CNR, Istituto di Scienze e Tecnologie della Cognizione-Consiglio Nazionale delle Ricerche, hanno pubblicato, sulla rivista IBRO Neuroscience Report, l'esistenza di uno stesso meccanismo patogenetico con tre stadi evolutivi per le più frequenti e comuni malattie neurodegenerative [15→22].

Variazioni del RNFL e degli strati retinici interni individuabili con OCT sono stati repertati variamente in tali patologie [15→22].

D'altra parte è di comune riscontro la perdita anche importante di cellule gangliari RGC Retinal Ganglion Cells nella regione maculare in corso di glaucoma, tomograficamente rilevabile in modo indiretto come diminuzione degli spessori retinici interni [23→26].

Il 50% delle cellule gangliari presentano infatti i loro pirenofori all'interno delle arcate vascolari retiniche (Fig. 3).

La valutazione del danno delle cellule gangliari in corso di glaucoma deve pertanto tener conto dello spessore RNFL, che intercetta gli assoni peripapillari, e di quello GCC, Ganglion Cell Complex, che è determinato dai volumi dei loro pirenofori in macula.

*Aurelian Mihai Ghita et al.* in un loro recente lavoro hanno analizzato le correlazioni tra i cambiamenti dello spessore di GCC e RNFL in occhi affetti da glaucoma.

In accordo con numerosi studi affermano [27]:

- *nell'early glaucoma la diminuzione dello spessore GCC, in particolare nei settori inferiore ed inferotemporale, risulta più sensibile rispetto alla diminuzione dello spessore pRNFL, circumpapillary RNFL;*
- *negli stadi moderati rispetto agli stadi avanzati del glaucoma, la diminuzione dello spessore pRNFL nei settori inferiori è il parametro più correlato all'effettivo danno;*
- *nel glaucoma preperimetrico l'indicatore più*

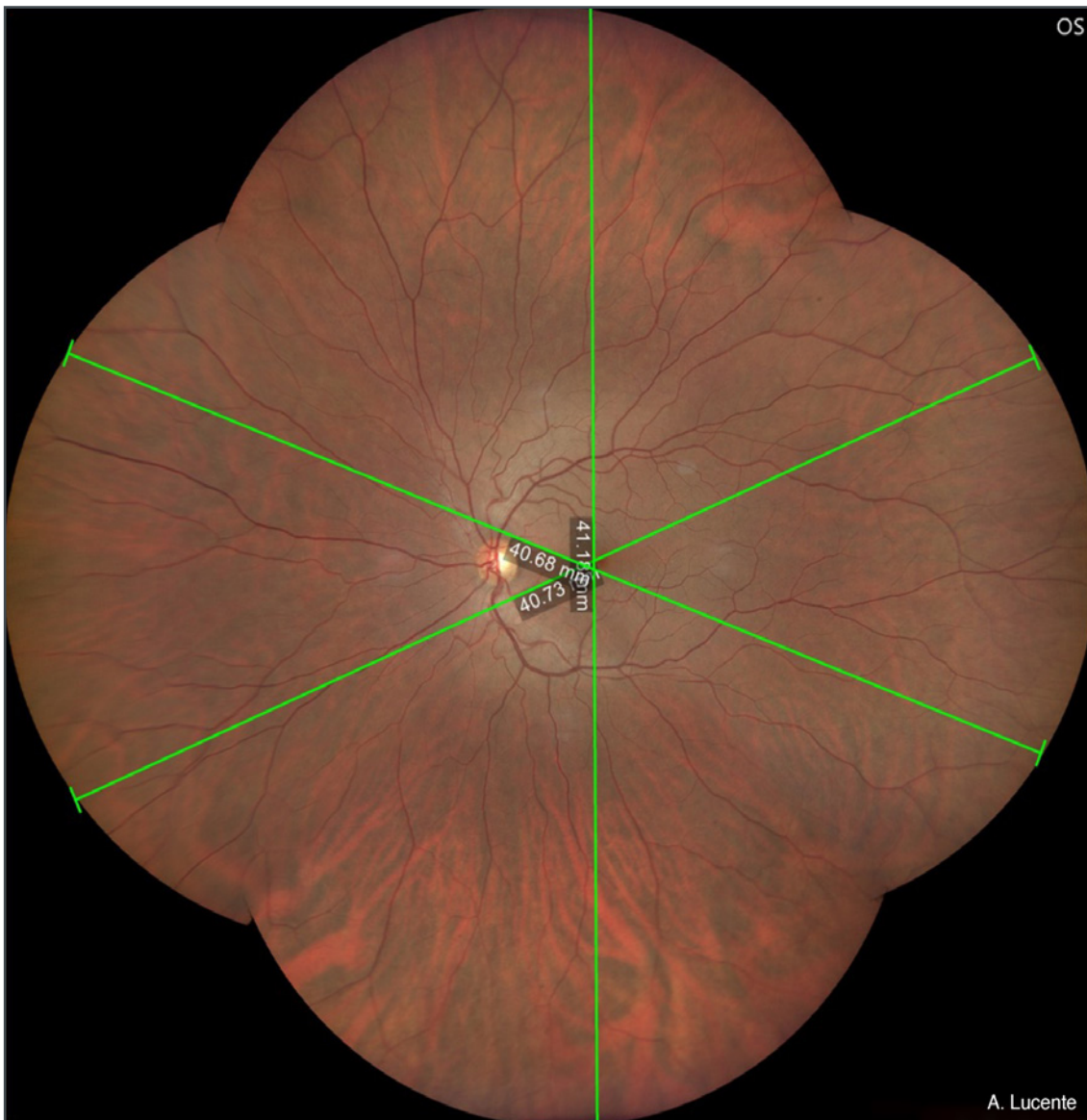


Figura 3 - Evidenza degli assoni retinici lungo le arcate vascolari con ultra-widefield imaging (Clarus 500 Zeiss).

- *sensibile rispetto a RNFL o GCIPL Ganglion Cell- Inner Plexiform Layers è l'asimmetria degli spessori GCIPL tra i due emicampi maculari;*
- *nel glaucoma preperimetrico GCC e pRNFL hanno entrambi una specificità migliore e superiore al campo visivo;*
- *nelle fasi avanzate del glaucoma pRNFL e successivamente GCC raggiungono un effetto floor; nelle fasi tardive e terminali il campo visivo risulta più utile nel monitorare la progressione del danno glaucomatoso rispetto a questi due parametri strutturali.*

### **RNFL e GCC**

Se si analizzano solo gli assoni delle cellule gangliari retiniche attraverso gli spessori indicati da RNFL, i danni strutturali dei pironofori delle gangliari, verificabili in modo indiretto come spessori GCL e IPL, Inner Plexiform Layers, verrebbero inevitabilmente trascurati (Fig. 4) [28→30].

Dai dati della letteratura sappiamo che l'analisi RNFL permette un'ottima capacità diagnostica nel rilevare il danno glaucomatoso, in special modo nelle fasi iniziali [31,32].

La maggior parte delle piattaforme OCT indagano lo spessore RNFL non ad una distanza

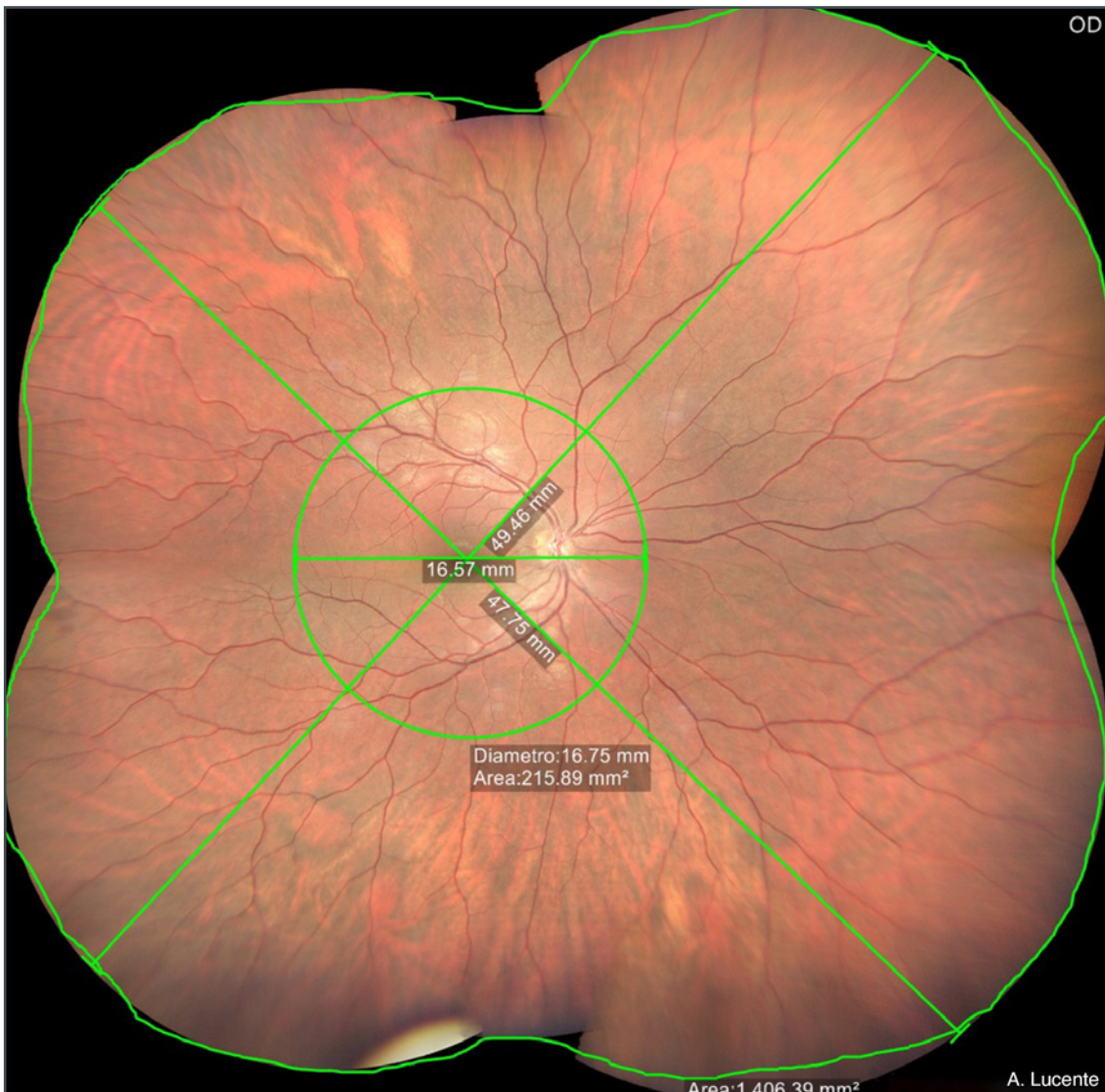


Figura 4 - Area retinica totale fotografabile con imaging ultra-widefield e area retinica intorno le arcate vascolari interessata dagli assoni retinici (Clarus 500 Zeiss).

fissa dal bordo della papilla ottica ma utilizzando un cerchio di scansione con diametro 3,4mm/3,5mm centrato sulla papilla ottica, indipendentemente dalla sua grandezza.

A tal proposito *Caixia Li et al.* su 366 partecipanti divisi in base all'area del disco ottico ONH, Optical Nerve Head, hanno confrontato gli spessori RNFL in base all'area papillare.

I dischi ottici sono stati classificati [33]:

- papille piccole  $\leq 1,9\text{mm}^2$ ;
- papille medie  $>1,9\text{mm}^2 \leq 2,4\text{mm}^2$ ;
- papille grandi  $>2,4\text{mm}^2$ .

I tre gruppi sono stati confrontati per RNFL e GCC. Gli spessori RNFL temporali e superiori medi erano significativamente diversi nei gruppi in esame; nessuna differenza significativa era riscontrabile per gli spessori RNFL nasale e inferiore [33].

Gli spessori medi GCC superiori e inferiori non erano significativamente differenti tra i gruppi [33]. Lo spessore RNFL più sottile era associato con l'aumento dell'età ( $P=0,003$ ), al sesso maschile ( $P=0,018$ ), alle papille piccole ( $P<0,001$ ), alla presenza di un rapporto VCDR Vertical Cup Disc Ratio del disco più elevato ( $P<0,001$ ) e



con una profondità dell'escavazione più elevata ( $P=0,007$ ) [33].

Lo spessore più sottile di GCC era associato all'età avanzata ( $P=0,018$ ), quello più spesso era meglio correlato all'acuità visiva ( $P=0,023$ ) e al VCDR più elevato ( $P=0,002$ ). Gli autori concludono che negli occhi sani gli spessori di RNFL aumentavano significativamente con le dimensioni dell'ONH; tale relazione non si riscontrava per gli spessori GCC. Inoltre gli spessori GCC erano più adatti rispetto a quelli RNFL nella valutazione del glaucoma precoce per i pazienti con ONH grandi o piccoli [33].

Come è descritto in letteratura, il quadrante inferiore dell'area peripapillare individua più precocemente i danni iniziali assonali secondari a danni iperbarici. Generalmente lo spessore RNFL dovrebbe seguire la regola ISNT inferior  $\geq$  superior  $\geq$  nasal  $\geq$  temporal. La regola ISNT è spesso violata anche nell'occhio sano, sia riguardo le misurazioni del bordo neuroretinico che peripapillari RNFL. Tuttavia, se si restringe la regola ai settori IST e, ancor maggiormente IS Inferiore e Superiore, nella maggior parte dei pazienti il non rispetto di questa regola ristretta è maggiormente indice di danno.

*Alasil Tarek et al.* in una loro analisi su quale fosse lo spessore RNFL normale per età, sesso e razza utilizzando la tomografia a coerenza ottica nel dominio spettrale, su una popolazione di 190 partecipanti sani di età compresa tra 9 e 86 anni, trovarono che lo spessore RNFL medio era  $97,3\mu\text{m} \pm 9,6\mu\text{m}$  per la popolazione studiata [34]. Confermarono che i valori normali dello spessore RNFL seguivano la regola ISNT con valori decrescenti dal quadrante inferiore al quadrante temporale, precisamente:

- Quadrante inferiore  $126 \pm 15,8\mu\text{m}$ ;
- Quadrante superiore  $117,2 \pm 16,13\mu\text{m}$ ;
- Quadrante nasale  $75 \pm 13,9\mu\text{m}$ ;
- Quadrante temporale  $70,6 \pm 10,8\mu\text{m}$ .

Inoltre le misure più basse degli spessori RNFL erano associate ai soggetti più anziani ( $P<0,001$ ). Infine ogni 10 anni lo spessore medio RNFL si riduce approssimativamente di  $1,5\mu\text{m}$  [34].

*Jens Julian Storp et al.* in un loro recente studio hanno indagato l'eventuale variazione della quantità delle cellule gangliari in relazione alle dimensioni del disco ottico [35].

Si è analizzato la correlazione tra l'area di apertura della membrana di Bruch BMOA, Bruch Membrane Opening Area, e gli spessori RNFL e mGCLT, macular Ganglion Cell Layer Thickness, spessore dello strato delle cellule gangliari maculari, valutando le differenze di RNFL e mGCLT nelle varie coorti suddivise per area del disco. Lo studio retrospettivo monocentrico ha incluso 501 occhi sani di 287 pazienti seguiti all'Ospedale Universitario di Münster in Germania [35]. I tre gruppi di pazienti erano distinti in dischi ottici piccoli, medi e larghi basati sull'apertura BMOA. L'analisi statistica non ha rivelato una correlazione significativa tra BMOA e gli spessori di RNFL e mGCLT. Tuttavia RNFL era significativamente diminuito nei dischi ottici piccoli e nei grandi rispetto ai dischi medi; questo dato non è stato osservato per mGCLT [35].

L'ammontare delle cellule gangliari, rappresentato indirettamente da RNFL e mGCLT, sembrava indipendente dal BMOA, mentre mGCLT era superiore a RNFL nel mostrare l'integrità del nervo ottico specie nei dischi ottici molto piccoli o molto grandi (Fig. 5) [35].

### **Incongruenza del valore RNFL**

La determinazione dello spessore delle fibre ottiche, come è stato detto, viene calcolato lungo una circonferenza di un cerchio di diametro  $3,4\text{mm}/3,5\text{mm}$  circoscritto alla papilla ottica (Tabella 2).

La profondità della scansione è determinata



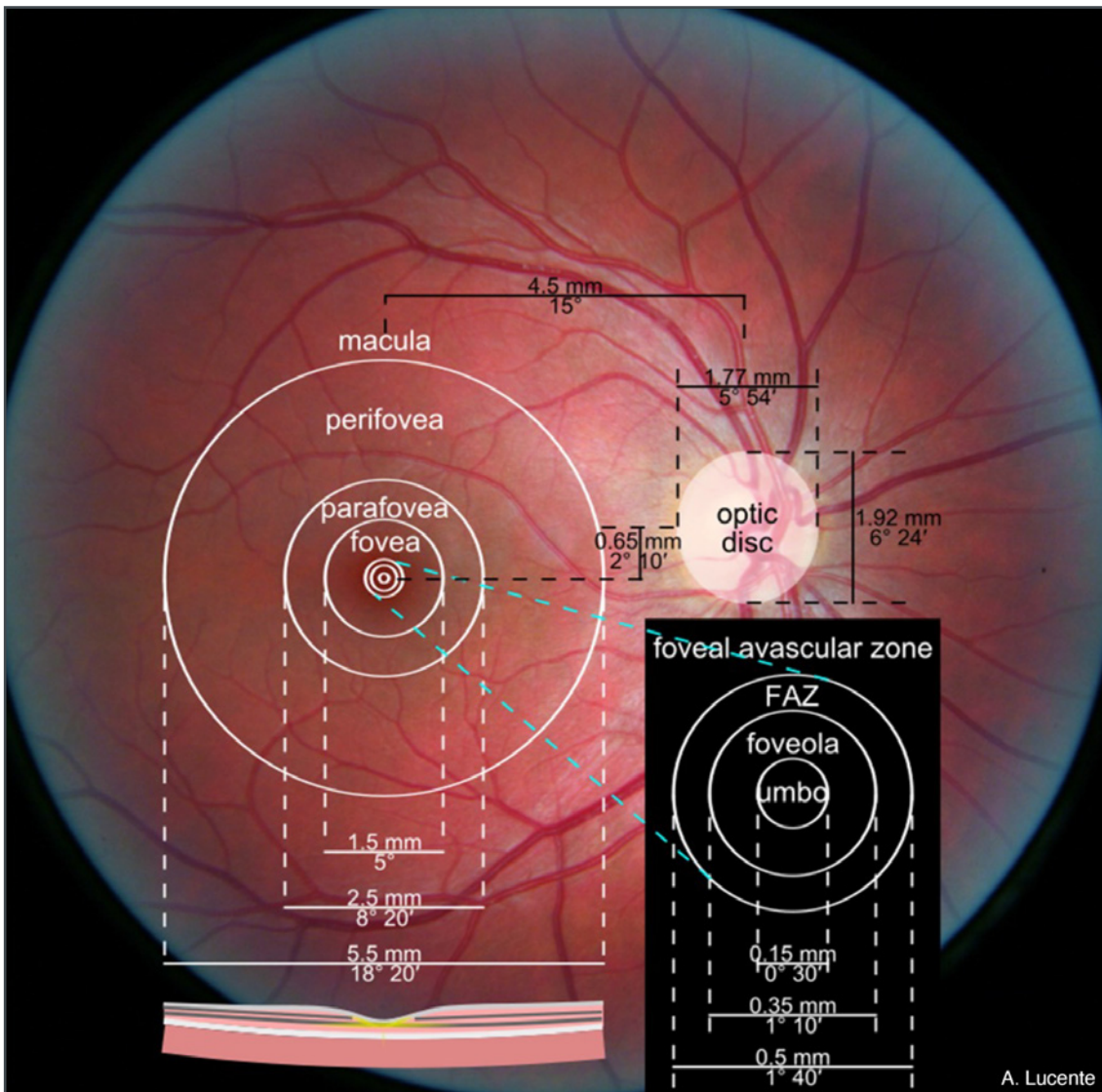


Figura 5 - Rapporto tra area maculare e area papillare.

dagli slab standard tomografici di decorrelazione; può subire differenze tra i vari device in commercio. Nelle alterazioni retiniche in area maculare gli spessori neurali di RNFL e della Rim Area si trovano spesso inaspettatamente conservati, senza connotati chiaramente patologici, a fronte della destrutturazione avanzata delle aree retiniche al polo posteriore dentro le arcate vascolari. Questi dati sono stati discussi in questa stessa Rivista nel numero di gennaio-aprile 2023 [36].

La casistica comprendeva 27 occhi di 23 pazienti, 13 donne e 10 uomini di età compresa tra 56 e 88 anni. Sei pazienti presentavano dAMD, 13

**Tabella 2 - Dimensioni lineari e di area della scansione tomografica**

Diametro del cerchio di scansione $d \pm 3.46\text{mm}$ ; raggio = 1.73mm
Area del cerchio di scansione $r \times r \times 3,14 = \pm 9.3\text{mm}^2$
Circonferenza di scansione $d \times \pi = 3.46 \times 3.14 = 10.86\text{mm}$

wAMD in fase stabile confermata dopo almeno tre intravitreali, 4 pazienti foro maculare lamellare e 4 foro maculare a tutto spessore e diametro maggiore di  $\geq 400 \mu\text{m}$ . I pazienti esaminati presentavano spessori RNFL e Rim Area conservati

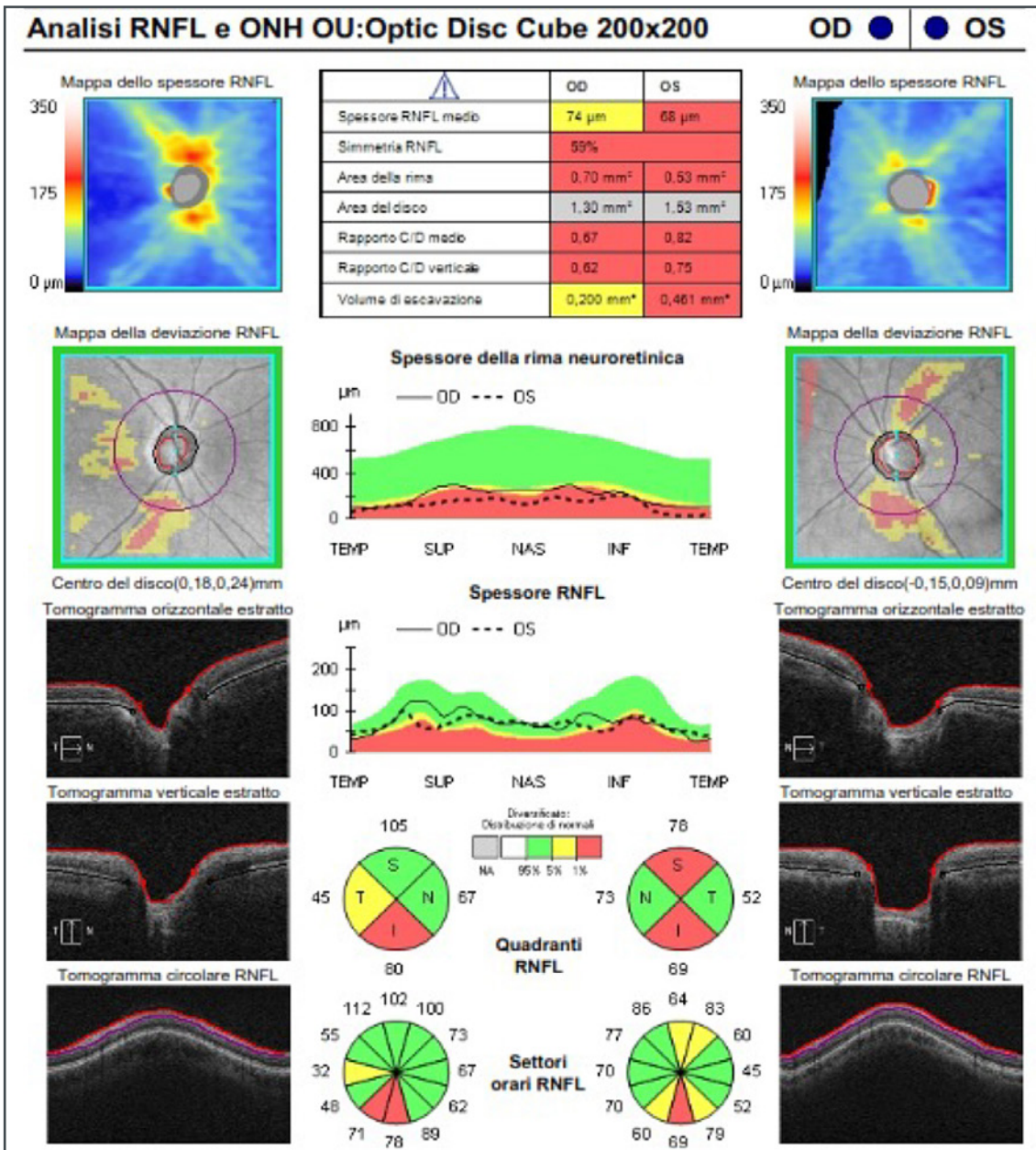


Figura 6 - Analisi RNFL e ONH OU pre-operatorio. RNFL 68  $\mu\text{m}$  (OCT AngioPlex 6000 Zeiss).

indipendentemente dalla patologia maculare e dal suo grado di evoluzione [36].

Una conferma che ulteriori studi siano necessari per una migliore comprensione dei valori tomografici RNFL, oltre i casi descritti, viene supportata dall'insolito andamento dei valori tomografici di questo parametro in un soggetto glaucomatoso, da tempo seguito, dopo intervento di vitrectomia.

Paziente di sesso maschile, 60 anni, in terapia farmacologica per glaucoma da molti anni, con

familiarità positiva da parte di entrambi i genitori (Fig. 6, Fig. 7, Fig. 8).

*Cursus operatorio:*

- OD: Ex-press 12/03/18;
- OS: C-Pass 12/06/2017, IOL 03/07/19, vitrectomia per pucker 14/10/23;
- terapia: dorzolamide + timololo + bimatoprost in ambo gli occhi;
- OD = 10/10, OS = 1/10;
- IOP OD 16mmHg, OS 18mmHg.



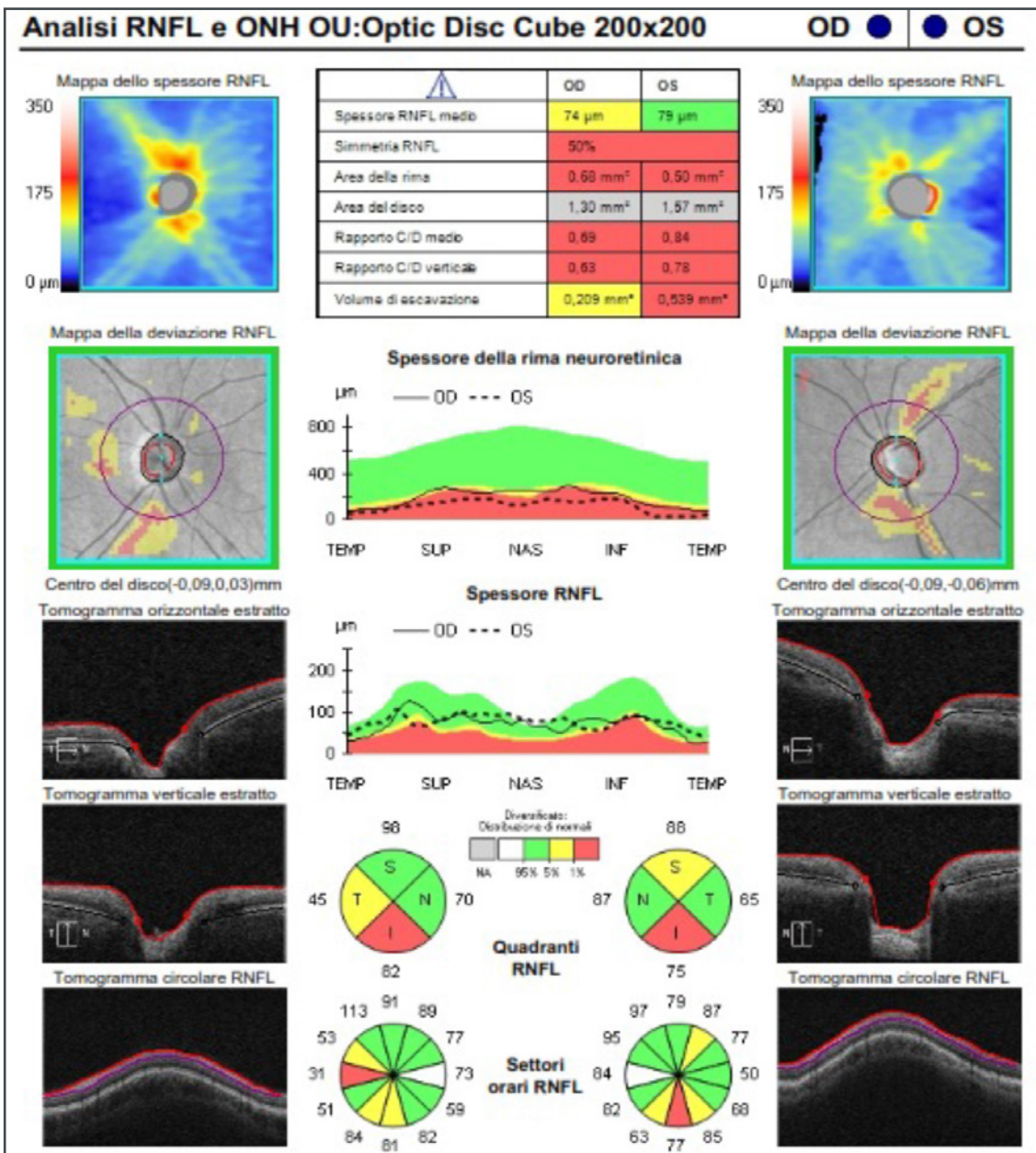


Figura 7 - Analisi RNFL e ONH OU primo post-operatorio. RNFL 79 µm (OCT AngioPlex 6000 Zeiss).

Nell'occhio sinistro, per il presentarsi di una membrana epiretinica ingravescente nel tempo, si è deciso di effettuare una vitrectomia ed asportare la membrana completando la procedura chirurgica con tamponamento con aria. Lo spessore assonale peripapillare nel dicembre 2021 era 68µm; tale valore veniva confermato in più esami. Dopo la vitrectomia effettuata in data 14/10/23 al primo controllo strumentale tomografico del 14/12/23 inaspettatamente RNFL è risultato di 79µm per ritornare in data 19/02/24

a 68 µm. Non sono state rilevate variazioni significative per GCL medio e minimo, Area della Rima, Rapporto C/D medio e verticale e il volume dell'escavazione. L'aumento tomografico di RNFL nel post-operatorio è stato verificato in più sedute, con la stessa strumentazione e da più operatori. Invariato è risultato il campo visivo e il visus; migliorato soggettivamente il test di Amsler nei controlli dopo l'intervento. Poco variati infine sono risultati i volumi retinici dopo l'intervento nonostante la membrana

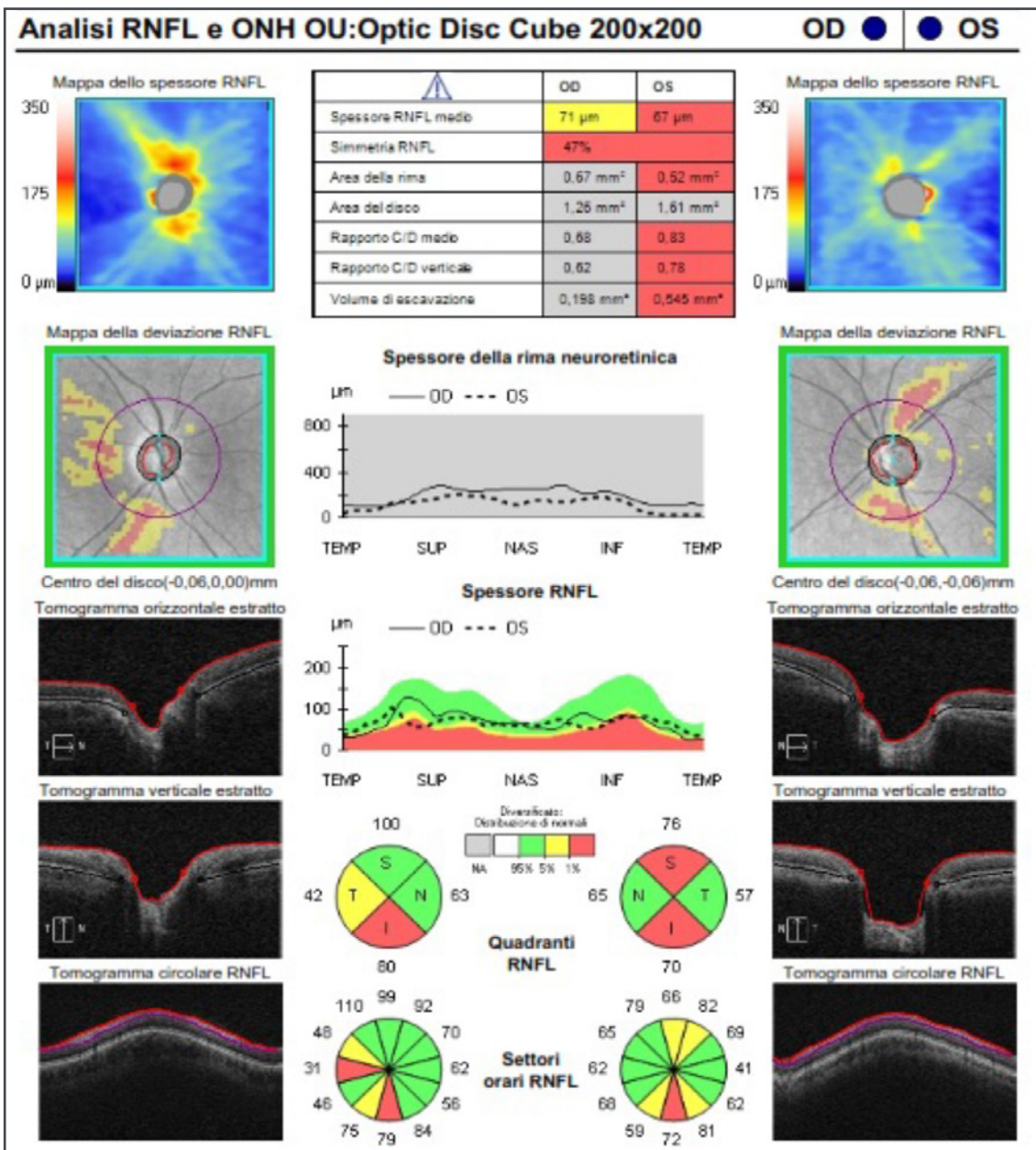


Figura 8 - Analisi RNFL e ONH OU secondo post-operatorio. RNFL 67  $\mu\text{m}$  (OCT AngioPlex 6000 Zeiss).

epiretinica fosse stata completamente rimossa. Il dato isolato ed inaspettato dell'aumento di RNFL, anche se temporaneo, risulta problematico da spiegare.

### Considerazioni finali

Schuman *et al.* nel 1996 hanno impostato il cerchio di scansione peripapillare su un valore arbitrario di 3,46 mm di diametro.

Tale misura del cerchio di scansione è diventata da allora standard nella diagnostica del

glaucoma; tutti i produttori di OCT hanno adottato indifferentemente questo parametro [37]. La profondità di scansione degli OCT spectral domain è di circa 2 mm; i nuovi swept source arrivano più in profondità anche a 6 mm.

Lo slab di scansione inerente RNFL è determinato dalla differenza di riflettività tra la ILM Internal Limiting Membrane e i pirenofori delle cellule gangliari.

Tale spazio è occupato dagli assoni retinici senza mielina che arrivano alla papilla ottica. Gli



assoni, come le cellule gangliari, sono ritenuti perenni; la loro morte dopo apoptosi è definitiva. Non dovremmo trovare aumenti dello spessore RNFL se più esami hanno rilevato la loro diminuzione.

Il caso presentato, anche se isolato, contravviene a questa regola. L'aumento transitorio dello spessore RNFL, anche se temporaneo, determina un giustificato alert nel prendere sempre come vero il valore tomografico riferito. La differenza di riflettività viene rilevata come valore in micron; non è detto che tale dato numerico corrisponda, tout court, al valore degli assoni

retinici. Il dato numerico rilevato può assumere una valenza transitoria, non stabile nel tempo. Sopravvenute condizioni retiniche primitivamente insorte, o indotte da procedimenti chirurgici anche ben condotti, come nel caso descritto, possono determinarne falsi e transitori rilievi tomografici, indurre erronee conclusioni diagnostiche. Le cause della variabilità del dato tomografico è ancora argomento poco studiato in letteratura.

La discussione affrontata in questo articolo si spera possa suscitare nuovi spunti di riflessione ed utili futuri approfondimenti.

## REFERENCES

1. Wu Z; Huang J; Dustin L; Sadda SR. Signal strength is an important determinant of accuracy of nerve fiber layer thickness measurement by optical coherence tomography. *J Glaucoma* 2009;18:213–216. [PubMed: 19295375].
2. Vizzeri G; Bowd C; Medeiros FA; et al. Effect of signal strength and improper alignment on the variability of stratus optical coherence tomography retinal nerve fiber layer thickness measurements. *Am J Ophthalmol* 2009;148:249–255.e1. [PubMed: 19427621].
3. Russell DJ; Fallah S; Loer CJ; Riffenburgh RH. A comprehensive model for correcting RNFL readings of varying signal strengths in cirrus optical coherence tomography. *Invest Ophthalmol Vis Sci* 2014;55:7297–7302. [PubMed: 25324287].
4. Cheung CYL; Leung CKS; Lin D; et al. Relationship between retinal nerve fiber layer measurement and signal strength in optical coherence tomography. *Ophthalmology* 2008;115:1347–1351, 1351.e1–2. [PubMed: 18294689].
5. Cheung CY; Chan N; Leung CK. Retinal Nerve Fiber Layer Imaging with Spectral-Domain Optical Coherence Tomography: Impact of Signal Strength on Analysis of the RNFL Map. *Asia-Pac J Ophthalmol Phila Pa* 2012;1:19–23.
6. Asrani S; Edghill B; Gupta Y; Meierhoff G. Optical coherence tomography errors in glaucoma. *J Glaucoma* 2010;19:237–242. [PubMed: 19661819].
7. Haleem M.S.; Han L.; van Hemert J.; Li B. Automatic extraction of retinal features from colour retinal images for glaucoma diagnosis: A review. *Comput. Med. Imaging Graph.* 2013, 37, 581–596. [CrossRef] [PubMed].
8. Myers J.S.; Fudenberg S.J.; Lee D. Evolution of optic nerve photography for glaucoma screening: A review. *Clin. Exp. Ophthalmol.* 2018, 46, 169–176. [CrossRef].
9. Bock R.; Meier J.; Nyúl L.G.; Hornegger J.; Michelson G. Glaucoma risk index:Automated glaucoma detection from color fundus images. *Med. Image Anal.* 2010, 14, 471–481. [CrossRef].
10. Badalà F.; Nouri-Mahdavi K.; Raoof D.A.; Leeprechanon N.; Law S.K.; Caprioli J. Optic Disk and Nerve Fiber Layer Imaging to Detect Glaucoma. *Am. J. Ophthalmol.* 2007, 144, 724–732. [CrossRef].
11. Lucente A. Glaucoma tra struttura e funzione. *oftalmologiadomani - N. 1 - Anno 2014.*
12. Caprioli J. Correlation of visual function with optic nerve and nerve fiber layer structure in glaucoma. *Surv Ophthalmol.* 1989; 33(suppl):319–330.
13. Medeiros FA; Alencar LM; Zangwill LM; Bowd C; Sample PA; Weinreb RN. Prediction of functional loss in glaucoma from progressive optic disc damage. *Arch Ophthalmol.* 2009; 127:1250–1256.
14. Sung KR; Kim S; Lee Y; Yun SC; Na JH. Retinal nerve fiber layer normative classification by optical coherence tomography for prediction of future visual field loss. *Invest Ophthalmol Vis Sci.* 2011; 52:2634–2639.
15. Medeiros FA; Zangwill LM; Bowd C; et al. Evaluation of retinal nerve fiber layer, optic nerve head, and macular thickness measurements for glaucoma detection using optical coherence tomography. *Am J Ophthalmol.* 2005;139(1):44–55.
16. La Morgia C; Ross-Cisneros FN; Koronyo Y; Hannibal J; Gallassi R; Cantalupo G; et al. Melanopsin retinal ganglion cell loss in Alzheimer disease. *Ann Neurol* (2016) 79:90–109. doi: 10.1002/ana.24548

17. den Haan J; Verbraak FD; Visser PJ; Bouwman FH. Retinal thickness in Alzheimer's disease: a systematic review and metaanalysis. *Alzheimers Dement (Amst)* (2017) 6:162–70. doi: 10.1016/j.dadm.2016.12.014.
18. Coppola G; Di Renzo A; Ziccardi L; Martelli F; Fadda A; Manni G; et al. Optical coherence tomography in Alzheimer's disease: a meta-analysis. *PLoS One* (2015) 10: e0134750. doi: 10.1371/journal.pone.0134750.
19. Yu JG; Feng YF; Xiang Y; Huang JH; Savini G; Parisi V; et al. Retinal nerve fiber layer thickness changes in Parkinson disease: a meta-analysis. *PLoS One* (2014) 9: e85718. doi: 10.1371/journal.pone.0085718.
20. Andrade C; Beato J; Monteiro A; Costa A; Penas S; Guimarães J; et al. Spectral-domain optical coherence tomography as a potential biomarker in Huntington's disease. *Mov Disord* (2016) 31:377–83. doi: 10.1002/mds.26486.
21. Mendoza-Santiesteban CE; Palma JA; Martinez J; Norcliffe-Kaufmann L; Hedges TR III; Kaufmann H. Progressive retinal structure abnormalities in multiple system atrophy. *Mov Disord* (2015) 30:1944–53. doi: 10.1002/mds.26360.
22. Mendoza-Santiesteban CE; Gabilondo I; Palma JA; Norcliffe-Kaufmann L; Kaufmann H. The retina in multiple system atrophy: systematic review and meta-analysis. *Front Neurol* (2017) 8:206. doi: 10.3389/fneur.2017.00206.
23. Kanamori A; Nakamura M; Escano MFT; et al. Evaluation of the glaucomatous damage on retinal nerve fiber layer thickness measured by optical coherence tomography. *Am J Ophthalmol.* 2003;135(4):513–520.
24. Glovinsky Y; Quigley HA; Pease ME. Foveal ganglion cell loss is size dependent in experimental glaucoma. *Invest Ophthalmol Vis Sci.* 1993;34(2):395–400.
25. Tan O; Chopra V; Lu ATH, et al. Detection of macular ganglion cell loss in glaucoma by Fourier domain optical coherence tomography. *Ophthalmology.* 2009;116(12):2305–14.e1-2.
26. Dascalescu D; Corbu C; Coviltir V; et al. The ganglion cell complex as an useful tool in glaucoma assessment. *Rom J Ophthalmol.* 2018;62(4):300–303.
27. Ghita AM; Iliescu DA; Ghita AC; Ilie LA and Otobic A. Ganglion Cell Complex Analysis: Correlations with Retinal Nerve Fiber Layer on Optical Coherence Tomography. *Diagnostics* 2023, 13, 266.
28. Scuderi G.; Fragiotta S.; Scuderi L.; Iodice C.M.; Perdicchi A. Ganglion Cell Complex Analysis in Glaucoma Patients: What Can It Tell Us? *Eye Brain* 2020, 12, 33–44.
29. Nouri-Mahdavi K.; Nowroozizadeh S.; Nassiri N.; Cirineo N.; Knipping S.; Giaconi J.; Caprioli J. Macular Ganglion Cell/Inner Plexiform Layer Measurements by Spectral Domain Optical Coherence Tomography for Detection of Early Glaucoma and Comparison to Retinal Nerve Fiber Layer Measurements. *Am. J. Ophthalmol.* 2013, 156, 1297–1307.e2.
30. Curcio C.A.; Allen K.A. Topography of Ganglion Cells in Human Retina. *J. Comp. Neurol.* 1990, 300, 5–25.
31. Mwanza JC, Oakley JD, Budenz DL, Anderson DR. Cirrus Optical Coherence Tomography Normative Database Study G. Ability of Cirrus HD-OCT optic nerve head parameters to discriminate normal from glaucomatous eyes. *Ophthalmology.* 2011;118(2):241-248 e241.
32. Wu H, de Boer JF, Chen TC. Diagnostic capability of spectral-domain optical coherence tomography for glaucoma. *Am J Ophthalmol.* 2012;153(5):815-826 e812.
33. Caixia Li; Yanyan Cheng; Ye Zhang; Xiaohua Pan; Hui Feng; Fei Xiang; Meijuan Zhang; Qianqian Ji; Zhi Li; Na Jiang; Qing Zhang; and Shuning Li. Variation in Retinal Nerve Fiber Layer and Ganglion Cell Complex Associated With Optic Nerve Head Size in Healthy Eyes. *tvst.arvojournals.org* on 12/09/2023.
34. Alasil, Tarek; Wang, Kaidi; Keane, Pearse A.; Lee, Hang; Baniasadi, Neda; de Boer, Johannes F.; Chen, Teresa C. Analysis of Normal Retinal Nerve Fiber Layer Thickness by Age, Sex, and Race Using Spectral Domain Optical Coherence Tomography. *Journal of Glaucoma* 22(7):p 532-541, September 2013.
35. Jens Julian Storp; Nils Hendrik Storp; Moritz Fabian Danzer; Nicole Eter and Julia Biermann. Evaluation of Retinal Nerve Fiber Layer and Macular Ganglion Cell Layer Thickness in Relation to Optic Disc Size. *J. Clin. Med.* 2023, 12, 2471.
36. A. Lucente [www.ofthalmologiadomani.it](http://www.ofthalmologiadomani.it) gennaio-aprile 2023.
37. Schuman JS, Pedut-Kloizman T, Hertzmark E, Hee MR, Wilkins JR, Coker JG, et al. Reproducibility of Nerve Fiber Layer Thickness Measurements Using Optical Coherence Tomography. *Ophthalmology.* 1996; 103(11):1889.



L'attività scientifica del dottor Claudio Gasperini è documentata da oltre 150 pubblicazioni, di cui ben 105 pubblicate su Riviste straniere con elevato Impact Factor. Relatore in numerosi congressi nazionali ed internazionali, particolari campi di interesse di Claudio sono lo studio delle malattie cerebrovascolari, degenerative e, in particolare, della sclerosi multipla. Per quanto riguarda le malattie cerebrovascolari particolare attenzione è stata rivolta agli aspetti terapeutici, radiologici e alle conseguenti implicazioni prognostiche. Nella sclerosi multipla ha effettuato particolari studi sulla valutazione epidemiologica, diagnostica e terapeutica della malattia. Inoltre ha approfondito l'aspetto patogenetico della storia naturale di tale malattia, utilizzando tecniche qualitative e quantitative di RMN. Ha inoltre partecipato a numerosi convegni in Italia e all'estero rivestendo il ruolo di principale investigatore in svariati trials clinici nazionali ed internazionali. Collabora attivamente con numerose Riviste scientifiche internazionali, oltre ad assolvere a svariati incarichi universitari. Ricopre altresì il ruolo di membro del Comitato Direttivo del MAGNIMS, European Magnetic Resonance Networks in Multiple Sclerosis, è il coordinatore e responsabile scientifico del gruppo RIREMS Rising Italian Researchers in Multiple Sclerosis, riveste inoltre il ruolo di Referee di riviste scientifiche internazionali quali Neurology, Annals of Neurology, Multiple Sclerosis, Journal of Neurology-Psychiatry-Neurosurgery, European Journal of Neurology, Expert opinion in Neurology e, dal 2021, è il Coordinatore Italiano del Gruppo di studio Sclerosi Multipla della SIN, Società Italiana di Neurologia.



Claudio Gasperini, Carla Tortorella

Department of Neurosciences AO. San Camillo Forlanini di Roma

## La neurite ottica nelle patologie dello spettro della neuromielite ottica: diagnosi differenziale e trattamento

**Abstract:** La Neuromielite Ottica (NMO) è una malattia del sistema nervoso centrale causata da una anomalia del sistema immunitario che porta alla formazione di anticorpi anti-aquaporina 4 che danneggiano quelle cellule del sistema nervoso centrale note come astrociti. La scoperta degli anticorpi anti-aquaporina 4 ha permesso di identificare altre manifestazioni della malattia oltre al classico interessamento del nervo ottico e del midollo spinale, portando alla sostituzione del termine NMO con quello di "Malattia dello spettro della Neuromielite Ottica" (NMOSD). In circa il 30% dei pazienti con NMOSD non sono dimostrabili anticorpi anti-AQP4 e in circa il 20% di queste NMOSD AQP4-negative sono dimostrabili anticorpi diretti contro un'altra proteina nota come proteina glicoproteina oligodendrocitaria della mielina (MOG) localizzata sugli oligodendrociti. Gli anticorpi anti-MOG sono responsabili di uno spettro di patologie con caratteristiche cliniche simili alla NMOSD, che oggi sono meglio classificate come Malattie associate ad anticorpi anti MOG (MOGAD). La neurite ottica frequentemente sintomo di esordio della NMOSD e richiede un work-up diagnostico attento che includa esami strumentali come la neuroimaging e test immunologici per rilevare la presenza di anticorpi specifici. Le terapie attuali per le NMOSD e MOGAD includono i trattamenti per la fase acuta, terapie per modificare il decorso della malattia e terapie sintomatiche. Il Rituximab è il farmaco di prima linea più utilizzato per modificare il decorso di malattia; si tratta di un farmaco autorizzato in Italia per uso off-label (legge 648) Farmaci più recentemente approvati da AIFA con specifica indicazione ad NMOSD AQP4 positive sono Eculizumab, Satralizumab e Inebilizumab.

La Neuromielite Ottica (NMO) è una malattia neurodegenerativa autoimmune che colpisce il Sistema Nervoso Centrale. Considerata, fino a meno di quindici anni fa, una "variante" della Sclerosi Multipla (SM) è oggi definibile come patologia "autonoma" grazie alla comprensione dei meccanismi che la determinano e che si differenziano in maniera chiara da quelli della SM<sup>1</sup>. La NMO è dovuta, infatti, ad una particolare anomalia del sistema immunitario che provoca la formazione di specifici anticorpi "anomali" in grado di attaccare specifiche cellule del sistema nervoso rappresentate dagli astrociti<sup>2</sup>. Gli anticorpi "anomali" responsabili della malattia sono noti come anticorpi anti-acquaporina 4 (AQP4) in quanto si legano ad una proteina localizzata sulla sua membrana astrocitaria detta acquaporina 4.

Il legame dell'anticorpo con la proteina attiva il sistema immunitario provocando una serie di reazioni a cascata che causano infine demielinizzazione (perdita della guaina di rivestimento delle strutture del sistema nervoso centrale) e danno assonale (danno delle stesse fibre nervose nel loro componente principale)<sup>3</sup>.

Il danno della mielina o dell'assone fa sì che l'impulso nervoso sia trasmesso più lentamente oppure non sia trasmesso affatto, provocando i sintomi della malattia. I sintomi saranno diversi in base alla sede nel Sistema Nervoso Centrale in cui si localizza la lesione.

Il termine NMO deriva dal fatto che per lungo tempo si è pensato che la neurite ottica e la mielite fossero gli unici sintomi e il nervo ottico ed il midollo spinale le uniche sedi interessate dal danno immunitario nella NMO.

La scoperta, che risale ai primi anni 2000, degli anticorpi anti-acquaporina 4, ha consentito di identificare altre espressioni, seppur meno

frequenti, della malattia con sintomi non riconducibili all'interessamento esclusivo del nervo ottico e del midollo spinale.

Per questo motivo oggi il fuorviante termine di NMO è sostituito da quello di *malattie dello spettro della Neuromielite Ottica (NMOSD)* ad indicare condizioni in cui sono presenti, esclusivamente o in associazione, manifestazioni diverse dalla neurite ottica e dalla mielite<sup>4</sup>.

### I numeri della NMOSD

- La NMOSD può esordire in ogni età della vita, ma ha un picco d'incidenza fra 35 e i 45 anni. Nel 15-20% delle persone con NMOSD la malattia esordisce in età pediatrica (sotto i 16 anni) o in età avanzata (oltre i 65 anni)<sup>5-7</sup>.
- Il numero di donne con NMOSD è da 4 a 9 volte maggiore rispetto agli uomini<sup>5</sup>.
- La NMOSD è una malattia rara con una prevalenza di circa 0.7-10 persone affette su 100.000 (molto inferiore di quella della SM che è circa 170 persone affette su 100.000)<sup>6</sup>. L'estrema variabilità dei dati riportati è molto legata alla recente modifica classificativa che ha comportato di fatto un incremento della prevalenza rispetto a quanto noto.
- L'incidenza e la prevalenza della NMOSD è diversa nelle diverse etnie ed aree geografiche con un aumentato rischio nelle popolazioni asiatiche ed africane<sup>7</sup>.

### Le cause

Le cause dell'alterazione nel funzionamento del sistema immunitario nella NMOSD non sono del tutto conosciute come nella maggior parte delle patologie autoimmuni.

Le evidenze disponibili suggeriscono che la NMO, come la Sclerosi Multipla (SM), sia una patologia multifattoriale, ovvero la risultante di



diversi elementi interagenti fra loro.

La spiccata predisposizione per il sesso femminile chiama in causa, fattori ormonali che necessitano però di esser definiti in ulteriori studi. Fattori genetici potrebbero essere implicati sebbene la presenza di più casi di NMOSD nella medesima famiglia sia estremamente rara.

Di particolare interesse è la frequente associazione della NMOSD con altre patologie autoimmuni (ad es miastenia gravis, lupus eritematoso sistemico, malattia di Sjogren, celiachia) che rende le persone affette da patologie autoimmunitarie più suscettibili a sviluppare NMOSD<sup>8-10</sup>. Poco è noto sui fattori ambientali potenzialmente associati ad NMOSD sebbene alcuni dati che andranno confermati, suggeriscano che il fumo di sigaretta e i bassi livelli di vitamina D possano essere potenziali fattori di rischio per la malattia<sup>11</sup>.

### Le forme

Gli anticorpi AQP4 sono presenti nel sangue delle persone affette da NMOSD e possono esser riconosciuti, soprattutto in fase acuta di malattia, con specifici test di laboratorio.

In relazione alla possibilità che talora gli anticorpi non siano, per vari motivi (ad es bassa concentrazione, precedenti terapie, test condotto in fase di stabilità della malattia), riconoscibili nel sangue delle persone affette da NMOSD l'attuale classificazione riconosce nell'ambito della NMOSD4:

1. *forme in cui siano dimostrabili nel sangue gli anticorpi AQP4 (ovvero forme AQP4 positive)*
2. *forme in cui non siano dimostrabili nel sangue gli anticorpi anti-Acquaporina 4 (ovvero forme AQP4 negative) [circa il 30% delle NMOSD totali]*

In circa il 20% delle NMOSD AQP4 negative sono dimostrabili nel sangue anticorpi diversi dagli anti-AQP4 diretti contro una proteina nota come glicoproteina oligodendrocitaria della mielina (MOG).

Quest'ultima è localizzata sugli oligodendrociti (cellule deputate alla formazione della mielina) e non sugli astrociti come AQP4.

Gli anticorpi anti-MOG sono responsabili di uno spettro di patologie con caratteristiche cliniche simili alla NMOSD, che oggi sono meglio classificate come Malattie associate ad anticorpi anti MOG (MOGAD) in relazione ad alcune peculiarità che le differenziano dalla NMOSD da un punto di vista clinico, laboratoristico e di radiologico<sup>4</sup>. Il riscontro di anticorpi anti-MOG è più frequente nei bambini dove le MOGAD possono assumere (più frequentemente che negli adulti) un decorso monofasico ed autolimitantesi<sup>12</sup>.

A differenza dalla SM, la NMOSD ha nell'80-90% dei casi un decorso recidivante (episodi acuti di malattia ('ricadute' o 'poussé') alternati a periodi di completo o parziale recupero ('remissioni')). Sono descritte forme monofasiche che incidono per il 10-20% dei casi, mentre il decorso progressivo (peggioramento progressivo delle funzioni neurologiche fin dalla comparsa dei primi sintomi o dopo una fase recidivante senza che si manifestino vere e proprie ricadute) è estremamente raro.

### I sintomi

I sintomi più comuni dell'attacco nella NMOSD sono rappresentati dalla neurite ottica e dalla mielite, tuttavia vi è anche una elevata eterogeneità delle manifestazioni cliniche e di sintomi dovuta all'interessamento possibile di siti lesionali diversi dal nervo ottico e dal midollo spinale<sup>13</sup>.

**Sintomi più comuni in fase acuta:**

- **Disturbi visivi.** Sono di solito espressione di una infiammazione del nervo ottico (neurite ottica). Il deficit visivo è solitamente severo (fino alla completa cecità), può esser bilaterale e solitamente non è associato a dolore orbitario
- **Disturbi della forza e/o della sensibilità.** Sono solitamente espressione di una localizzazione della malattia a livello del midollo spinale (mielite).  
Si manifestano con difficoltà di movimento ad esordio acuto/subacuto spesso associate a disturbo della sensibilità e a disturbi vescicali.  
A secondo del tratto di midollo spinale interessato il disturbo può interessare gli arti superiori e/o arti inferiori.
- **Disturbi vescicali ed intestinali.** Anche questi disturbi sono solitamente espressione di una lesione che si localizza nel midollo spinale.  
Si manifestano come irresistibile bisogno di urinare (urgenza minzionale) o perdita involontaria di urina (incontinenza urinaria) o difficoltà ad urinare (ritenzione di urine), stitichezza o difficoltà a trattenere gas o feci.
- **Dolore.** Anche questi disturbi sono solitamente espressione di una mielite. Si tratta di un insieme di sensazioni fisiche spiacevoli o lancinanti, passeggero o croniche: bruciori, fitte acute, sofferenza muscoloscheletrica o più frequentemente dolori parossistici.
- **Disturbi parossistici.** Una lesione che si localizza nel midollo spinale con le caratteristiche di quella della NMOSD si rende spesso responsabile di sintomi che compaiono

improvvisamente risolvendosi altrettanto rapidamente (parossismi) come ad esempio il segno di Lhermitte (sensazione di scarica elettrica sulla schiena), spasmi, cloni (contrazioni muscolari involontarie degli arti).

- **Sindrome dell'area postrema.** Comparsa acuta-subacuta e protratta di nausea, vomito e singhiozzo invincibili. Questo insieme di sintomi è legata all'interessamento di una specifica area cerebrale nota come area postrema.
- **Sindrome diencefalica acuta.** Fa parte di quei sintomi più rari nella NMOSD e si manifesta come narcolessia (ipersonnia diurna e ripetuti attacchi di sonno), alterazioni comportamentali, ipotermia, ipotensione ed obesità legata a lesioni con interessamento di quella parte del cervello nota come diencefalo.
- **Sindrome troncoencefalica acuta.** Vertigini, perdita di equilibrio ad esordio acuto associate talora a disturbo della motilità oculare e disturbo dell'udito. Anche questi sintomi sono relativamente poco frequenti rispetto alla neurite ottica, mielite e sindrome dell'area postrema.
- Sintomi diversi legati alla formazione di lesioni al livello cerebrale, talora voluminose, spesso reversibili, la cui manifestazione clinica dipende dalle aree cerebrali interessate dalla lesione stessa.

**La neurite ottica nello Spettro dei Disturbi della Neuromielite Ottica (NMOSD)**

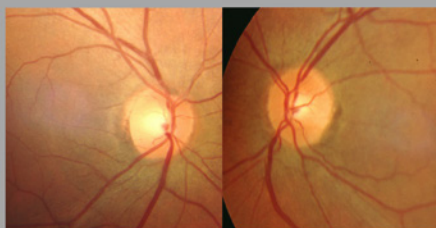
La neurite ottica nelle NMOSD presenta le caratteristiche delle Neurite ottiche Atipiche.

È quindi di estrema importanza definire le caratteristiche cliniche delle Neuriti ottiche tipiche, che ritroviamo prevalentemente nella SM che

## Neurite Tipica

- ✓ Giovane donna
- ✓ Insorgenza acuta
- ✓ Monolaterale
- ✓ Dolore

- ODV 10/10; OSV 2/10
- Ishihara 17/17 OD; 3/17 OS
- APD ++ OS
- OOFundus: Normale



senza edema papillare  
*n.o. retrobulbare*



Figura 1 - Neurite ottica tipica.

rappresenta una delle patologie che più frequentemente entrano in diagnosi differenziale con NMSOD.

**Le neuriti ottiche tipiche** sono prevalentemente caratterizzate da:

- Esordio in età >15 aa < 50 aa
- Interessamento monolaterale
- Presenza di dolore orbitario accentuato dai movimenti oculari
- RAPD+
- Progressione del deficit visivo < 7 gg
- Buon recupero spontaneo dopo terapia steroidea
- Fundus: Usualmente normale, edema papillare lieve nel 35% dei casi

**Le Neuriti ottiche atipiche** che caratterizzano invece le malattie dello spettro della neuromielite ottiche presentano i seguenti criteri clinici:

1. Esordio in età < 15 o > 50
2. Presentazione bilaterale o "sequenziale"

con coinvolgimento del secondo occhio a distanza di giorni, settimane o mesi. La neurite ottica "tipica" è quasi sempre unilaterale e raramente sequenziale.

3. Assenza di dolore orbitario nei movimenti oculari. Ciò è correlabile con la localizzazione della lesione infiammatoria che nelle forme "atipiche" è più spesso localizzata nella porzione intracranica o iuxta-chiasmatica del NO o nel tratto ottico, mentre nella NORB tipica la lesione è usualmente nel tratto orbitario. In questa parte il nervo ottico è strettamente avvolto dalle guaine meninge, ricche di terminazioni nocicettive, che vengono coinvolte dalla flogosi e muovendosi in sintonia con i movimenti del globo oculare evocano sensazioni dolorose. Nei tratti intracranici il nervo non va incontro a movimenti solidali con il globo oculare e le guaine meninge non sono così vicine al nervo e non sono coinvolte nel processo flogistico, in tali casi dunque non vi è dolore.

Atypical ON: clinical features		
	Typical	Atypical
Age	Young adult	Age >50 years or <12 years
Ethnic origin	White	African, Asian, or Polynesian descent
Laterality	Unilateral symptoms	Bilateral simultaneous or rapidly sequential
Pain	Mild periocular pain; worse on eye movement	Severe periocular pain waking patient from sleep, painless visual loss, pain persisting longer than 2 weeks
Vision	Mild to moderated unocular visual loss followed by spontaneous improvement	Severe visual loss (worse than 6/60 or 20/200), no recovery starting within 3 weeks of onset, progression of visual loss for more than 2 weeks
Appearance	Normal or swollen optic disc	Severe optic disc swelling, macular star (neuroretinitis), optic disc haemorrhages, anterior-posterior segment inflammation, marked retinal exudates
Other	Uhthoff's phenomenon, Pulfrich effect, previous self-limiting neurological episodes	Family history, neoplastic history

Figura 2 - Caratteristiche della neurite ottica tipica e atipica (from Toosy A et al. Lancet Neurol 2014).

4. Importante edema del disco ottico: nella fase acuta di una NORB tipica il disco ottico ha un aspetto normale nel 65-70% dei casi, un lieve edema è osservabile nel 30-35%, quando è coinvolta la parte più anteriore del nervo ottico. Un importante reperto di edema del disco ottico è dunque "atipico" in una NORB (Fig. 2 e 3).

**ESAMI STRUMENTALI E DI LABORATORIO IN URGENZA**

1. **Studi di neuro-imaging** sono indicati in urgenza soprattutto quando si ponga una differenziale con una possibile patologia compressivo-infiltrativa. Quest'ultima ha di solito decorso subacuto-cronico ma in alcuni casi (ad esempio aneurismi in rapida espansione o apoplezia ipofisaria) può

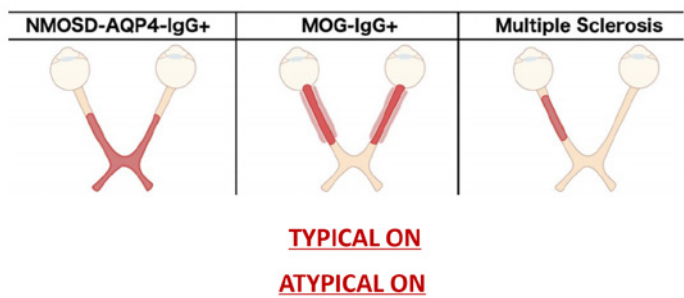
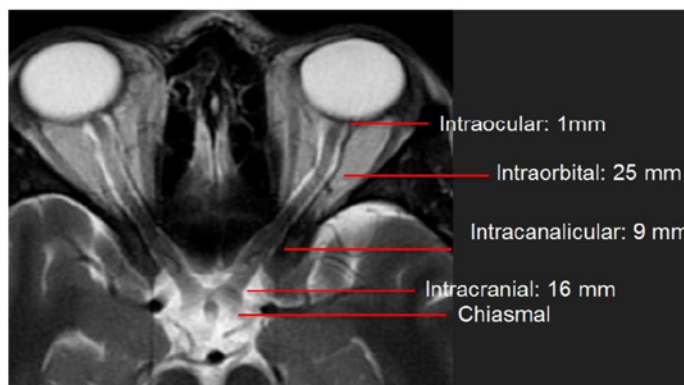
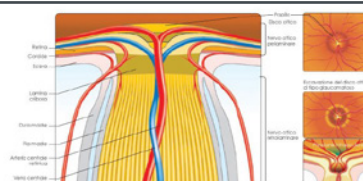


Figura 3 - Classificazione della neurite ottica (From Wingerchuk DM 2015).

avere decorso acuto. La RM dell'encefalo associata a studio delle orbite a strato sottile e



con mdc è spesso in grado di localizzare la patologia lungo il decorso delle vie ottiche anteriori. Qualora la RM non sia possibile per la presenza di controindicazioni, la TC a strato sottile con mdc e lo studio angioTC potranno escludere la patologia compressiva. Tali esami comunque non sono in grado di evidenziare una patologia infiammatoria delle vie ottiche anteriori.

2. **Test immunologici:** I dosaggi degli anticorpi anti-4AQ, anti-MOG, ANA, Anti-DNA, ENA, prot. C reattiva dovrebbero essere eseguiti in tutti i casi di sospetta Neurite Ottica Atipica.
3. **Test infettivologici:** Dosaggio anticorpi anti-Treponema pallidum, del Quantiferon, anticorpi anti-Bartonella henselae e anti Borrelia burgdorferi possono essere utili in casi selezionati.
4. **Test generali di laboratorio:** Oltre agli esami di routine dovrebbe essere eseguito un dosaggio della vit. B12, ac Folico e Omocisteinemia.
5. **OCT:** Il principale esame di "Imaging" retinico e del nervo ottico, l'OCT, può dimostrare la presenza di "patterns" di perdita più o meno precoce di spessore da parte dello strato delle fibre nervose peripapillari (NFL) o delle cellule ganglionari in zona maculare (RGC).

## LE TERAPIE

Le terapie attuali disponibili si suddividono in:

- Terapie della fase acuta
- Terapie modificanti il decorso di malattia
- Terapie sintomatiche

### Terapie della fase acuta

Le terapie della fase acuta sono quei trattamenti destinati alla cura degli attacchi di malattia. Il trattamento deve essere tempestivo e si avvale

in prima battuta dell'uso di cortisone endovena ad alta dose per almeno 5 giorni, prontamente seguito da plasmateresi se non vi è evidenza di risposta clinica.

La plasmateresi è una procedura che mediante l'ultrafiltraggio del sangue permette la rimozione dal circolo ematico degli anticorpi patogenetici e di altre sostanze (citochine) implicate nei meccanismi di infiammazione acuta.

È stato dimostrato che un intervento precoce con la plasmateresi aumenta in misura significativa la probabilità di recupero sintomatologico a breve e medio-termine.

Normalmente vengono eseguite 5-7 sedute a giorni alterni; i principali eventi avversi possono essere malessere, cefalea e febbre durante le sedute, temporanea riduzione dei fattori della coagulazione con aumentato rischio trombotico e infezioni<sup>14</sup>.

### Terapie modificanti il decorso di malattia

Le terapie modificanti il decorso di malattia, sono terapie ad attività immunosoppressiva/immunomodulante, che agendo sui meccanismi patogenetici riducono il rischio di recidiva di malattia e quindi il rischio di accumulo di disabilità. Recentemente sono stati approvati dalle autorità regolatorie (EMA ed AIFA) 3 nuovi farmaci: eculizumab, Satralizumab e Inebilizumab.

Eculizumab è un anticorpo monoclonale diretto la frazione 5 del complemento. Il complemento gioca un ruolo fondamentale nel meccanismo di danno al tessuto nervoso.

I rischi maggiori di eventi avversi sono legati alla possibile insorgenza di infezioni da batteri capsulati (come polmonite pneumococcica o meningite meningococcica) ed è pertanto richiesta la vaccinazione anti-meningococcica ed anti-pneumococcica prima del suo utilizzo.

Satralizumab, è un anticorpo monoclonale diretto contro il recettore dell'interleuchina 6 [IL6], citochina fondamentale nel meccanismo di regolazione dell'autoimmunità alterata nella NMOSD. Viene somministrato per iniezioni sottocutanee ogni 4 settimane e i principali eventi avversi sono legati a reazioni cutanee nel sito di iniezione<sup>15</sup>.

Inebilizumab è un anticorpo monoclonale umanizzato che agisce contro il recettore CD19, presente sulla superficie delle cellule B, ed elimina una gamma più ampia di linfociti B (compresi plasmablasti e plasmacellule) rispetto agli anticorpi monoclonali anti-CD20. Si somministra per via endovenosa una volta ogni 6 mesi.

Tutti i nuovi farmaci hanno dimostrato, nei trial regolatori la capacità di ridurre il rischio di nuove ricadute cliniche nei pazienti AQP4 positivi compreso fra il 70 ed il 90%.

Le autorità regolatorie hanno approvato l'utilizzo di tali farmaci in persone che abbiano sperimentato una mancata risposta terapeutica a rituximab.

Per tutti i nuovi i farmaci non sono al momento disponibili dati circa gli effetti a lungo

termine, sia in termini di efficacia sia in termini di sicurezza

Rituximab è un anticorpo monoclonale diretto contro i linfociti B CD20+, cellule fondamentali nell'immunopatogenesi di NMOSD, poiché responsabili della produzione degli anticorpi anti-AQP4. Rituximab è inserito nell'elenco dei farmaci off-label autorizzati dalla Legge 648. Si somministra per via endovenosa in relazione al dato della ripopolazione periferica dei linfociti B (solitamente 6-9 mesi).

Il suo uso è stato correlato ad una riduzione del rischio di recidiva di malattia di circa il 70%. Nell'uso cronico è stato segnalato un calo delle difese immunitarie con maggiore rischio infettivo ed una ridotta risposta alle vaccinazioni, che è quindi consigliabile eseguire prima dell'inizio della terapia stessa<sup>15</sup>.

La scelta terapeutica deve essere ovviamente personalizzata sulle necessità del paziente, sul profilo di malattia, e decisa e condivisa tra neurologo e paziente, valutandone rischi e benefici. In caso di mancata risposta terapeutica deve essere preso in considerazione lo shift rapido ai nuovi farmaci.

## REFERENCES

1. Jarius S, Wildemann B. The history of neuromyelitis optica. *J Neuroinflammation* 2013;10:8.
2. Lucchinetti CF, Mandler RN, McGavern D, et al. A role for humoral mechanisms in the pathogenesis of Devic's neuromyelitis optica. *Brain* 2002;125:1450-1461.
3. Lennon VA, Wingerchuk DM, Kryzer TJ, et al. A serum autoantibody marker of neuromyelitis optica: distinction from multiple sclerosis. *Lancet* 2004; 364:2106.
4. Wingerchuk DM, Banwell B, Bennett JL, Cabre P, Carroll W, Chitnis T, de Seze J, Fujihara K, Greenberg B, Jacob A, Jarius S, Lana-Peixoto M, Levy M, Simon JH, Tenembaum S, Traboulsee AL, Waters P, Wellik KE, Weinshenker BG; International Panel for NMO Diagnosis. International consensus diagnostic criteria for neuromyelitis optica spectrum disorders *Neurology*. 2015 Jul 14;85(2):177-89.
5. Quek AML, Mckeon A, Lennon VA, et al. Effects of age and sex on aquaporin-4 autoimmunity. *Arch Neurol* 2012;69:1039-43
6. Pandit L, Asgari N, Apiwattanakul M, et al. Demographic and clinical features of neuromyelitis optica. *Mult Scler J* 2015;21:845-53.
7. Mealy MA, Kessler RA, Rimler Z, et al. Mortality in neuromyelitis optica is strongly associated with African ancestry. *Neuroimmunol Neuroinflamm* 2018;5:e468.

8. Pittock SJ, Lennon VA, de Seze J, et al. *Neuromyelitis optica and non-organ specific autoimmunity*. *Arch Neurol* 2008;65:78–83.
9. Jacob S, Zarei M, Kenton A, et al. *Gluten sensitivity and neuromyelitis optica: two case reports*. *J Neurol Neurosurg Psychiatry* 2005;76:1028–30.
10. Leite MI, Coutinho E, Lana-Peixoto M, et al. *Myasthenia gravis and neuromyelitis optica spectrum disorder: A multicenter study of 16 patients*. *Neurology* 2012;78:1601–7.
11. Moghadas AN. *Environmental and genetic risk factors in the development of neuromyelitis optica* In. *Vol 15 Expert Review of Ophthalmology* 2020:1–9.
12. Buijstens AL, Lechner C, Flet-Berliac L, Deiva K, Neuteboom RF, Hemingway C, Wassmer E; E.U. paediatric MOG consortium, Baumann M, Bartels F, Finke C, Adamsbaum C, Hacohen Y, Rostasy K. *E.U. paediatric MOG consortium consensus: Part 1 - Classification of clinical phenotypes of paediatric myelin oligodendrocyte glycoprotein antibody-associated disorders*. *Eur J Paediatr Neurol* 2020 Nov;29:2-13.
13. Dean M Wingerchuk 1, Vanda A Lennon, Claudia F Lucchinetti, Sean J Pittock, Brian G Weinshenker. *The spectrum of neuromyelitis optica*. *Lancet Neurol* 2007 Sep;6(9):805-15.
14. Siritho S, Nopsopon T, Pongpirul K. *Therapeutic plasma exchange vs conventional treatment with intravenous high dose steroid for neuromyelitis optica spectrum disorders (NMOSD): a systematic review and meta-analysis*. *J Neurol*. 2021 Dec;268(12):4549-4562. doi: 10.1007/s00415-020-10257-z. Epub 2020 Oct 10.
15. Pittock SJ, Zekeridou A, Weinshenker BG. *Hope for patients with neuromyelitis optica spectrum disorders - from mechanisms to trials*. *Nat Rev Neurol*. 2021 Dec;17(12):759-773. doi: 10.1038/s41582-021-00568-8. Epub 2021 Oct 28. PMID: 34711906.
16. Magdalena C, Clarissa A, Sutandi N. *Comparative Analysis of Treatment Outcomes in Patients with Neuromyelitis Optica Spectrum Disorder Treated with Rituximab, Azathioprine, and Mycophenolate Mofetil: A Systematic Review and Meta-analysis*. *Innov Clin Neurosci*. 2022 Apr-Jun;19(4-6):51-64. PMID: 35958974.

Dal 20 al 22 marzo il capoluogo lombardo ha ospitato la 14<sup>a</sup> edizione della European Breast Cancer Conference (EBCC14), organizzato dal Breast Cancer Group di EORTC (European Organisation for Research and Treatment of Cancer) in partnership con EUSOMA (European Society of Breast Cancer Specialists) ed Europa Donna.



**Francesca Indraccolo**

Giornalista Scientifica UGIS

## Milano capitale della ricerca sul tumore al seno

Per tre giorni Milano è stata la capitale della ricerca sul tumore al seno. Il capoluogo lombardo ha ospitato dal 20 al 22 marzo, all'Allianz MiCo, la 14<sup>a</sup> edizione della European Breast Cancer Conference (EBCC14), un evento scientifico organizzato dal Breast Cancer Group di EORTC (European Organisation for Research and Treatment of Cancer) in partnership con EUSOMA (European Society of Breast Cancer Specialists) ed Europa Donna. EBCC14 è considerato il meeting internazionale sul cancro più importante d'Europa, l'unico che ha coinvolto in un'ottica multidisciplinare tutti i principali attori che si occupano di cancro al seno con lo scopo di incoraggiare l'interazione tra scienziati, clinici e rappresentanti dei pazienti per condividere non solo i più recenti progressi scientifici, ma anche per affrontare temi etici, sociali, politici e pratici associati alla cura di questa neoplasia.

### I dati

In Europa il tumore della mammella uccide all'incirca 90 mila donne ogni anno ed è la prima causa di morte per le donne tra i 35 e 59 anni. La prevenzione è fondamentale, perché la sopravvivenza è fortemente correlata allo stadio in cui il tumore viene scoperto: da quasi il 100 per cento per chi ha avuto una diagnosi in stadio molto precoce, al 30 per cento per chi scopre il tumore in stato metastatico (fonte: Eurostat). *"In Italia nel 2022 sono stati diagnosticati circa 55.700 nuovi casi nelle donne, per le quali la neoplasia mammaria è il tumore più frequentemente riscontrato, a cui si aggiungono 1.500 casi negli uomini"*, spiega il professor Giuseppe Curigliano, ordinario di Oncologia Medica all'Università Statale di Milano e direttore della Divisione Sviluppo di Nuovi Farmaci per Terapie Innovative dell'Istituto Europeo di Oncologia



(IEO) di Milano, oltre che presidente del comitato nazionale organizzatore dell'EBCC14.

*"La stima delle morti per tumore della mammella nel nostro Paese nel 2021 è di 12.500 - aggiunge Curigliano - La sopravvivenza 5 anni dopo la diagnosi è stata riscontrata nel 91% dei casi e questo dato si avvicina al 98% per i tumori allo stadio iniziale. I tassi di mortalità sono tra i più bassi d'Europa e abbiamo i migliori risultati in termini di sopravvivenza per il tumore al seno metastatico. La ricerca in questo settore ha fatto enormi progressi sul fronte delle cure e un confronto come quello proposto dall'EBCC14 sui risultati più recenti consentirà ai professionisti di offrire un approccio sempre più personalizzato ed efficace".*

All'EBCC14, che ritorna in Italia dopo la prima edizione del 1998 a Firenze, è prevista la partecipazione di circa 2.000 delegati provenienti da 80 nazioni e interverranno più di 100 relatori tra i massimi esperti del settore.

*"Milano - ricorda il professor Curigliano - è stata la città ideale per accogliere l'EBCC14. È una città con una lunga e storica tradizione nel trattamento del cancro al seno. È qui che il professor Umberto Veronesi ha eseguito la prima quadrantectomia e la prima biopsia del linfonodo sentinella, mentre il professor Umberto Bonadonna ha somministrato la prima chemioterapia adiuvante per il tumore al seno".*

### Il futuro delle cure

L'evento scientifico ha coperto l'intero spettro dei temi riguardanti il tumore al seno e pone

l'attenzione sulle novità in diversi ambiti quali l'impatto dello stile di vita, lo screening, l'utilizzo dell'Intelligenza Artificiale, l'immunoterapia, l'epidemiologia e i risultati delle terapie, la genetica.

### Focus sul tumore metastatico

In chiusura, venerdì 22 marzo si è svolta inoltre una sessione della Conferenza dedicata alla disparità di accesso all'innovazione per le pazienti

con tumore al seno metastatico (mBC) in Europa.

Questa sessione è stata presieduta dai due presidenti dell'EBCC14, il professor Michail Ignatiadis e la dottoressa Fiorita Poulakaki, ed è intervenuta anche la commissaria europea per la Salute e la Sicurezza Alimentare, Stella Kyriakides.

Quest'anno la sessione

Manifesto ha prodotto importanti raccomandazioni con lo scopo di migliorare l'accesso alle migliori cure disponibili e la rappresentanza negli studi clinici delle pazienti con tumore metastatico della mammella in Europa.

Gli esperti hanno segnalato la necessità di istituire registri in ogni Paese europeo e la conferenza si adopererà a contrastare il problema dello stigma sofferto da queste pazienti.

L'obiettivo del Manifesto è - tra gli altri - di assicurarsi che in Europa tutte le pazienti con cancro metastatico al seno abbiano accesso a informazioni e cure multidisciplinari di alto livello (imaging, biologia molecolare, radioterapia, terapia sistemica, gestione degli effetti collaterali, cure palliative, studi).



Prof. Giuseppe Curigliano

Un libro semplice e completo al tempo stesso per parlare di un tema vasto, complesso e tuttora poco divulgato: la vista dei più piccoli. Il 9 aprile esce "Gli occhi dei bambini", la prima guida completa sulla salute visiva nell'infanzia che unisce teoria e pratica, rispondendo a dubbi e domande comuni.

## "Gli occhi dei bambini", la prima guida completa sulla salute visiva dei più piccoli



**Paola Piovesana**  
Giornalista OdG Lombardia

Attraverso gli occhi, i bambini imparano a conoscere il mondo che li circonda. Tuttavia la vista non è una capacità innata: da scarsa alla nascita, matura nei primi 6-8 anni di vita influenzando la postura, l'apprendimento, l'attenzione, la capacità di lettura, il rendimento scolastico e sportivo.

Cosa potrebbe accadere se qualcosa ne ostacolasse lo sviluppo? E come potrebbe accorgersene un genitore?

Quando rivolgersi a un oculista? È possibile fare prevenzione?

"Gli occhi dei bambini" risponde a queste e molte altre domande approfondendo argomenti di diffuso interesse:

- **La visita oculistica:** come preparare il bambino e fare le domande giuste al medico.

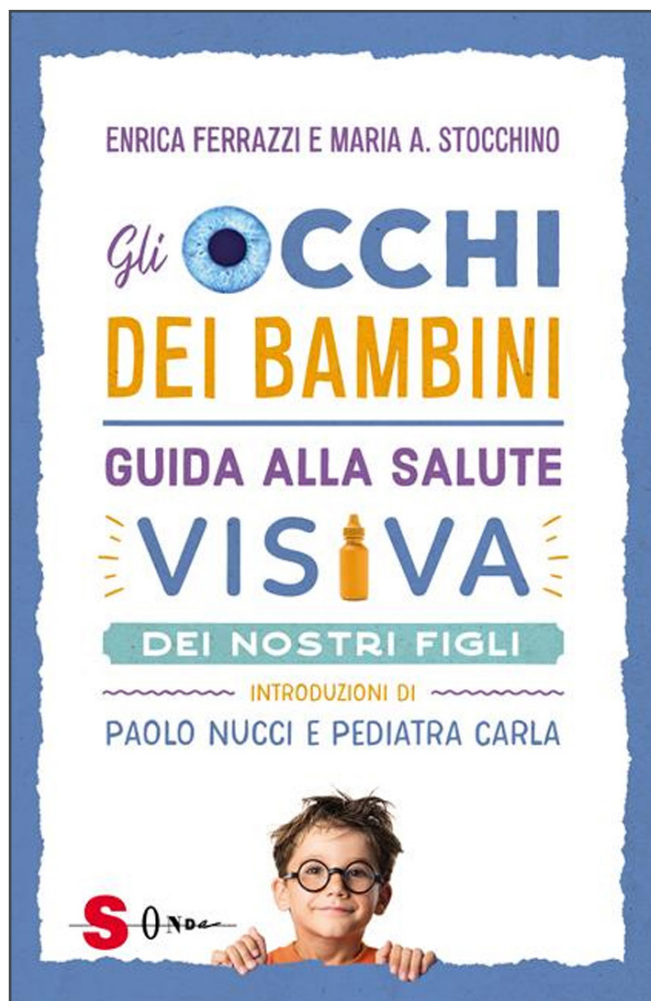- **I problemi più comuni** (miopia, ipermetropia, astigmatismo, pseudostrabismo, epicanto, ambliopia, daltonismo).
- **Gli occhiali:** come sceglierli e indossarli correttamente.
- **Il primo soccorso** e la prevenzione: tutte le buone pratiche e i consigli utili per i piccoli incidenti quotidiani.
- I rischi dei **digital device** e come gestirli con il proprio piccolo.

### Le autrici

**Enrica Ferrazzi**, varesina, esperta in comunicazione, scrittrice. Dopo aver vissuto le problematiche visive di sua figlia Elisa, ha fondato Progetto Elisa (@occhideibimbi) per fare divulgazione ed essere di aiuto ad altri genitori.

**Maria Antonietta Stocchino**, oculista a Cagliari, fornisce indicazioni precise per rassicurare da ansie e timori, specie in caso di percorsi terapeutici lunghi e stressanti per il piccolo e i suoi familiari.

*«Mi sono sempre considerata - racconta Enrica - una mamma attenta e premurosa, che anteponeva a tutto il benessere della propria figlia. Ma quel giorno di aprile di 20 anni fa ho scoperto che avevo sbagliato qualcosa»...Inizia così, in un tempo lontano, la genesi di questo libro, scritto a quattro mani con una cara amica oculista, Maria Stocchino. Due mamme unite per parlare di salute visiva nei bambini, perché altri genitori non abbiamo a dover affrontare oggi quello che è successo a me e a mia figlia Elisa tanti anni fa. Dall'informazione nasce la prevenzione e la salute dei nostri figli».*



Il tema è di stretta attualità: dai dati del progetto Sight for Kids nato nel 2008 dalla collaborazione di Progetto Elisa col Lions Club International per effettuare screening visivi precoci, sono emersi dati allarmanti: il 20% degli oltre 130mila bambini esaminati necessita di un approfondimento oculistico, e il 5% di loro in tempi brevi.

La community **@occhideibimbi** è diventata quindi un autorevole punto di riferimento e vanta la collaborazione di oculisti, ortottisti, optometristi, contattologi, educatori, psicologi, psicoterapeuti, pediatri, logopedisti e anche specialisti della nutrizione.

Tra questi, due famosi professionisti presenti nel libro con preziosi contributi: il Professor Paolo Nucci, Presidente della Società Italiana

di Oftalmologia Pediatrica e Strabismo e Carla Tomasini, la più famosa pediatra influencer d'Italia (@PediatriaCarla).

Il libro, edito da **Sonda**, sarà disponibile in pre-order su Amazon dal 2 aprile e dal 9 aprile online e in tutte le librerie italiane.

Sarà presentato poi con un press-tour nelle principali città d'Italia durante il 2024 con un calendario che già vede tappe ufficiali Cagliari il 27 aprile poi Torino l'11 maggio in occasione del Salone del Libro quindi Milano, Roma e altre città. Sarà l'occasione perfetta per le decine di migliaia di genitori che seguono con affetto @occhideibimbi per conoscere di persona i loro abituali interlocutori e per un "firmacopie" con dedica delle autrici.