Adriano Carnevali, Massimiliano Borselli, Domenico Chisari, Giuseppe Alessio, Giovanna Carnovale Scalzo, Andrea Lucisano, Vincenzo Scorcia

Dipartimento di Oftalmologia, Università Magna Græcia di Catanzaro, Catanzaro, Italia

Tomografia a coerenza ottica angiografica nella diagnosi di neovascolarizzazione coroideale di Tipo 1 secondaria a pachicoroide

Abstract: *La Neovascolarizzazione Coroideale (CNV) di Tipo 1 secondaria a Pachicoroide, anche conosciuta come Pachychoroid Neovasculopathy (PNV) è caratterizzata dalla presenza di membrana neovascolare di tipo 1 in un contesto di pachicoroide, in assenza di degenerazione maculare legata all'età. Lo scopo di questo studio è quello di revisionare e di descrivere gli aspetti tecnici più recenti presenti in letteratura dalla tomografia a coerenza ottica angiografica (OCTA) nella diagnosi di PNV. La sezione Metodi dello studio comprende una revisione della letteratura tramite utilizzo di ricerche avanzate nei principali database online (Pubmed, Google Scholar e Scopus). Sono stati identificati in letteratura ed inclusi nello studio un totale di 477 casi di PNV. FA e ICGA sono strumenti utili per la diagnosi di PNV in associazione all'OCTA, che è considerato invece la prima linea per la diagnosi. L'OCTA è l'esame più appropriato e specifico per la rilevazione delle membrane neovascolari, e l'associazione con FA e ICGA permette di evidenziare la rete neovascolare in quasi il 100% dei casi.*

Keywords: *Pachychoroid Neovasculopathy - Optical Coherence Tomography Angiography - Pachychoroid - Type 1 Choroidal Neovascularization - Multimodal Imaging.*

1. Background

Il termine "pachicoroide" descrive un ispessimento della coroide, caratterizzato da dilatazione permanente dei grandi vasi coroidei esterni dello strato di Haller, che comprimono il sovrastante strato di Sattler e la coriocapillare [1,2].

I progressi della tomografia a coerenza ottica (OCT) Swept - Source hanno portato ad una nuova definizione del concetto di pachicoroide, che si focalizza anche sui vasi corioidei patologicamente dilatati, noti come pachyvessels [3].

In condizioni normali, lo spessore della coroide diminuisce con l'avanzare dell'età e con l'aumento della lunghezza assiale [4].

La misurazione dello spessore della coroide mediante Enhanced Depth Imaging OCT è stata descritta per la prima volta nel 2008 da Margolis e Spaide [5].

Le condizioni patologiche che presentano un ispessimento della coroide comprendono la Pachychoroid pigment epitheliopathy (PPE), la corioretinopatia sierosa centrale (CSC), Pachychoroid neovascularization (PNV) e la Pachychoroid Neovasculopathy (PCV). La PNV

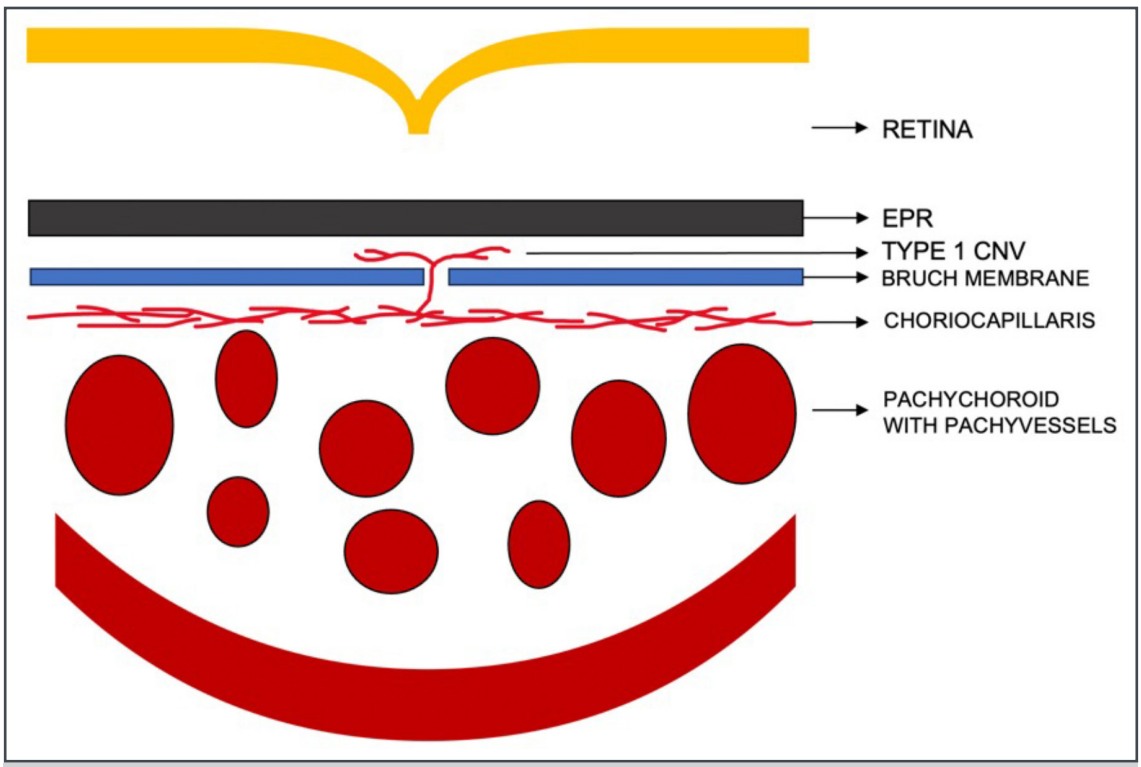

Figura 1 - Rappresentazione stilizzata degli strati retinici e coroideali con presenza di PNV.

è stata descritta per la prima volta nel 2015 da Pang. Questa condizione è caratterizzata da uno spessore della coroide superiore a 270 µm, vene di Haller dilatate e CNV di tipo 1 senza evidenza di degenerazione maculare legata all'età (AMD) o di altri disturbi degenerativi [6,7] (Figure 1, 2).
I meccanismi patogenetici alla base della PNV non sono ancora completamente noti. Secondo recenti evidenze, le sopracitate patologie classificate nel gruppo come pachicoroide, sembrano rappresentare stadi diversi e consequenziali della stessa malattia, innescata da un malfunzionamento della coroide [8, 9, 10].
Altri studi suggeriscono che la congestione venosa coroideale causata da stasi delle vene vorticose possa causare un'ischemia cronica della coriocapillare con eventuale sviluppo di CNV in occhi con pachicoroide su vasi coroideali anastomotici dilatati [6,11,12].
Al contrario, altre teorie differenziano la PNV in due distinte forme: essudativa e non essudativa, ma non esiste un consensus chiaro sull'argomento [13,14]. Poiché una diagnosi precoce è fondamentale per una gestione ottimale, si raccomanda una tecnica di imaging rapida e non invasiva per diagnosticare la PNV. L'OCTA utilizza l'imaging a contrasto di movimento per ottenere dati volumetrici ad alta risoluzione sul flusso sanguigno e produrre immagini angiografiche [15,16].
Lo scopo di questo studio di revisione è di valutare e descrivere le più recenti teorie sulla PNV, nonché gli aspetti tecnici degli strumenti dell'OCTA nella diagnosi della PNV presenti in letteratura [17,18,19].

2. Metodi

È stata effettuata una ricerca di tutti gli articoli disponibili che riportassero l'utilizzo dell'OCTA nella diagnosi di PNV.
È stata eseguita, in parallelo da due autori, una ricerca della letteratura di tutti gli articoli originali pubblicati dal 2005 a Febbraio 2024 utilizzando i database PubMed, Google Scholar e

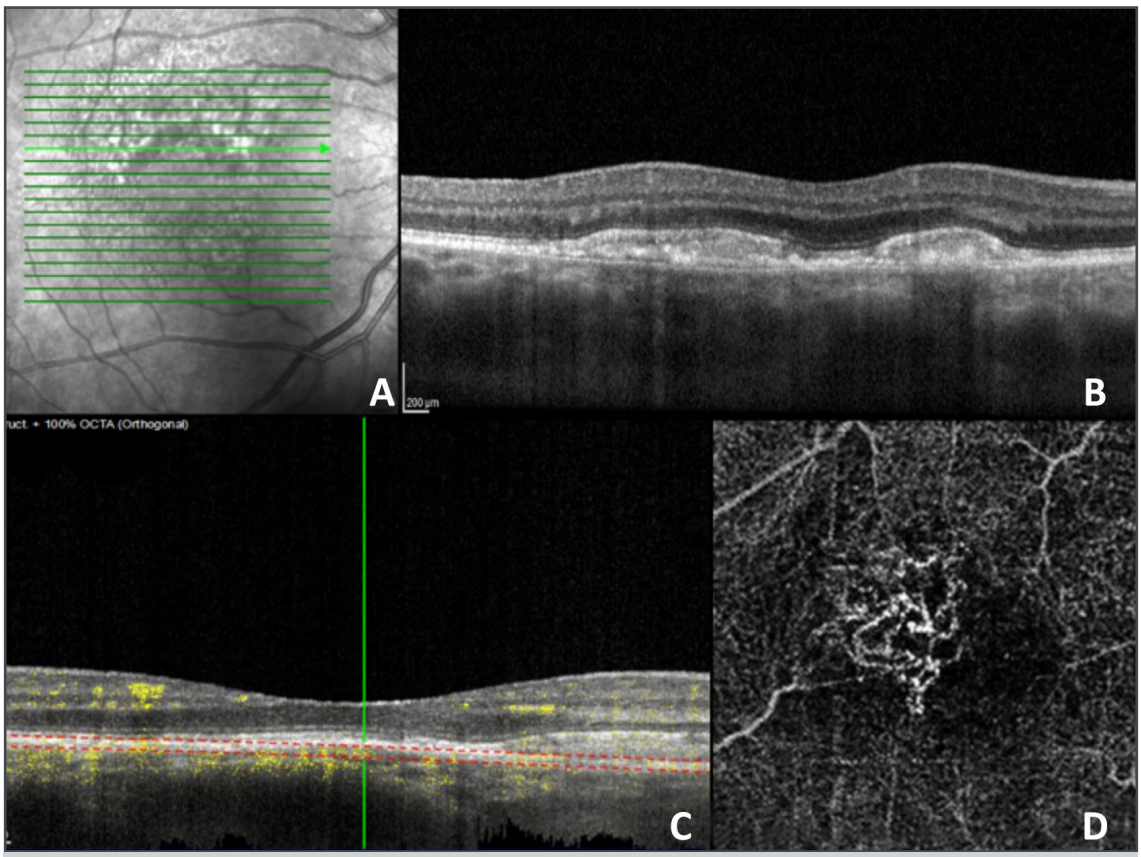

Figura 2 - Multimodal imaging nella PNV. A-B: immagine en-face e OCT di PNV con sollevamento dell'EPR e presenza di double layer sign. Sono visibili dei pachyvessels in contesto di pachicoroide. C: OCT strutturale in zona foveale con swabs di segmentazione manuale (in rosso). D: immagine en-face della neovascolarizzazione coroideale.

Scopus. La ricerca è stata condotta tra gennaio e aprile 2023.

Le seguenti parole chiave "type-1 choroidal neovasculopathy", "pachychoroidal neovasculopathy", sono state ricercate in combinazione con "Optical Coherence Tomography Angiography", "Fluorescein Angiography" e "Indocyanin Green Angiography".

Le liste di referenze di tutti gli articoli indicati sono state controllate manualmente per individuare eventuali studi che la ricerca elettronica avesse tralasciato. Dopo aver creato un elenco di tutti i dati registrati elettronicamente, due revisori (MB e AC) hanno esaminato separatamente i titoli e gli abstract per trovare articoli pertinenti.

Sono stati esclusi gli studi scritti in lingue diverse dall'inglese. Per soddisfare i criteri di inclusione, un articolo doveva fornire tutte le seguenti informazioni nel testo: studio prospettico/retrospettivo, dati di imaging multimodale tra cui OCT, OCTA e FA o ICGA, fornire il numero esatto di occhi con PNV, descrizione dei parametri OCT come lo spessore coroideale sub foveale.

3. Risultati

Dalla ricerca iniziale sono stati raccolti 125 articoli.

Di questi, 114 sono stati identificati per lo screening e 58 di essi hanno soddisfatto i criteri di inclusione per la revisione del testo completo. Sono state infine selezionate 12 pubblicazioni per la Review. Sono stati identificati dalla letteratura e inclusi nello studio un totale di 477 casi di CNV di Tipo 1 secondaria a Pachicoroide.

4. Discussione

L'OCTA è una modalità di imaging non invasiva utilizzata per visualizzare i vasi sanguigni retinici e coroideali. Le immagini sono generate senza la necessità di un mezzo di contrasto, come richiesto invece dalle tecniche angiografiche tradizionali [1, 20].

La tecnologia di correzione del movimento elimina i movimenti assiali innescati dal paziente, consentendo ai segnali di attività evidenziati nelle B-Scans consecutive dell'OCT, di sincronizzarsi con il flusso dei globuli rossi e del sistema vascolare [21].

Alcuni svantaggi dell'OCTA si possono riconoscere nella minore sensibilità rispetto all'angiografia con colorante nel rilevare condizioni di basso flusso e sul non offrire dati sull'integrità vascolare, sulla permeabilità o sulle perdite vascolari, che sono facilmente e regolarmente valutate attraverso la FA [22]. Nella PNV, l'OCTA è in grado di rilevare la neovascolarizzazione di tipo 1 in modo non invasivo ed evidenziarla come una rete neovascolare intrecciata ed ispessita al di sotto dell'RPE, in associazione a pachicoroide/pachivessels.

Tali neovasi appaiono sotto forma di strutture filamentose iperriflettenti, aggrovigliate e rade tra RPE e coriocapillare (Figura 2) [1].

Secondo Dansigani e colleghi, nelle forme di pachicoroide con distacco dell'epitelio pigmentato (PED) irregolare e superficiale, l'OCTA ha mostrato una maggiore sensibilità nell'identificare la PNV rispetto alla FA, con un tasso di rilevamento relativo del 95% [10, 23].

Anche l'ICGA trova impiego nel multimodal imaging delle patologie dello spettro della pachicoroide. Essa permette di evidenziare le aree con aumentata permeabilità che in alcuni casi rende difficile differenziare la PNV dalle aree alterate nella sola pachicoroide [6, 24,25].

Inoltre, in una casistica riportata da Carnevali e colleghi, le PNV quiescenti hanno mostrato ipercianescenza solo nella fase iniziale-media dell'ICGA, seguita da un wash-out tardivo, probabilmente in contrasto con le CNV quiescenti nell'occhio con AMD [3].

Negli ultimi anni, l'interesse per la PNV è cresciuto e molti autori hanno contribuito nel campo con le loro ricerche (Tabella 1).

La prevalenza della PNV è di circa il 19,5% rispetto al totale delle nAMD, come evidenziato da *Miyake et al.* [14].

In casi di pazienti che presentavano una PED irregolare di lieve entità in contesto di pachicoroide l'angiografia con colorante potrebbe sottostimare la prevalenza di neovascolarizzazione, mentre l'OCTA ha un valore diagnostico maggiore nella rivelazione della PNV [10].

Questo dato conferma che le scansioni in en-face dell'OCTA permettono di evidenziate il network neovascolare in pattern caratteristici, difficilmente evidenziabile con le tecniche che utilizzano colorante [27].

A conferma di questi dati, *Demirel et al.* hanno valutato 54 occhi con PNV e dimostrando che l'OCTA era più sensibile (97,2%) dell'ICGA (66,76%) nel rilevare la PNV [6].

In accordo ad una recente teoria avanzata nel 2021, sono stati classificati i pazienti con PNV in due gruppi distinti: PNV essudativa e non essudativa. La PNV non essudativa, spesso asintomatica e più diffusa nei pazienti anziani, è sospettata essere una lesione precorritrice significativa della PCV. Al contrario, è risultato che la PNV essudativa condividesse la stessa fisiopatologia della CSC [13].

Nel 2017, *Carnevali et al.* hanno dimostrato che la prevalenza di CNV quiescenti naïve al trattamento è di circa del 10,9% tra tutti gli occhi valutati con diagnosi di PNV. L'OCTA ha permesso di ottenere l'enhancement delle reti neovascolari in tutti gli occhi con CNV quiescente naïve

TABELLA 1 STUDI CHE HANNO VALUTATO LA CNV DI TIPO 1 SECONDARIA A PACHICOROIDE [29].					
Autore, Anno	**Tipo di studio**	**Occhi**	**SFCT (µm)**	**Metodologia**	**Referenza**
Pang, 2015	Prospettico	3	457.6	FA	1
Mykaye, 2015	Retrospettivo	39	310`± 53	OCTA/FA	14
Dansingani, 2015	Prospettico	21	381 ± 141	OCTA/FA	10
Azar, 2016	Prospettico	5	457.6	OCTA/FA	27
Carnevali, 2017	Prospettico	55	>270	OCTA/FA	3
Phasukkijwatana, 2018	Retrospettivo	4	~ 430	OCTA/FA	7
Sheth, 2018	Retrospettivo	16	375.5 ± 94.47	OCTA/FA	28
Tagawa, 2020	Prospettico	99	307.6 ± 67.4	OCTA/FA	19
Lee, 2021	Retrospettivo	81	347 ± 45.1	OCTA/FA	13
Matsumoto, 2021	Retrospettivo	100	309 ± 97	OCTA/FA	12
Demirel, 2022	Retrospettivo	36	448.1 ± 126.7	OCTA/FA	6
Yanik, 2022	Retrospettivo	18	384,9	OCTA/FA	20
		477			

SFCT: spessore coroidale subfoveale. OCTA: Tomografia a Coerenza Ottica - Angiografia. FA: Angiografia con fluoresceina

al trattamento, ed è stata riscontrata una corrispondenza del 100% tra le immagini ICGA e OCTA [3].

In caso di PNV naïve al trattamento è stato rivelato che gli occhi che presentavano emorragia sottoretinica avevano una maggiore probabilità di ospitare lesioni polipoidali simili a quelle osservate negli occhi con nAMD [19]. Tra le ipotesi eziologiche della PNV, l'ischemia cronica della coriocapillare può portare allo sviluppo di CNV e

all'atrofia dell'RPE negli occhi con pachicoroide. I risultati in ICGA di 100 occhi naïve al trattamento hanno evidenziato un ritardo nel riempimento della coriocapillare nelle aree con vasi coroidali dilatati, durante la fase iniziale dell'esame. Inoltre, in tutti gli occhi che presentavano CNV, le lesioni si localizzavano all'interno di tali aree di riempimento ritardato della coriocapillare [12]. Uno dei biomarker OCT conosciuto come double layer sign è stato riscontrato, non solo nella PCV, anche nel 93,75% degli occhi con PNV [28]. Nel 2017, Phasukkijwatana e colleghi hanno caratterizzato una variante della PNV, definita pachycoroid peripapillary syndrome, in 31 pazienti con ispessimento coroideale associato a liquido intraretinico e/o sottoretinico localizzato temporalmente al disco ottico al polo posteriore [7]. Nel 2022, Yanik e colleghi hanno confrontato i risultati della PDT a mezza fluenza in pazienti con CSC rispetto a pazienti con PNV. Hanno riscontrato che i cambiamenti nell'area totale della coroide, nell'area luminale e nell'area stromale erano più pronunciati nel gruppo CSC rispetto al gruppo PNV [20].

5. Conclusioni

Le evidenze esaminate confermano che l'OCTA è considerata la modalità di imaging più sensibile nella valutazione della PNV. La sua natura non invasiva e la capacità di evidenziare cambiamenti vascolari dettagliati lo rendono uno strumento prezioso per una diagnosi precoce precisa, per monitorare la progressione di malattia e per guidare le decisioni terapeutiche nei pazienti con PNV.

REFERENCES

1. *Pang, C.E.; Freund, K.B.. Neovasculopatia della pachicoroide. Retina. 2015 Jan;35(1):1-9.*
2. *Warrow, D.J., Hoang, Q.V.. Epiteliopatia del pigmento pachicoroideo. Retina. 2013 Sep;33(8):1659-72.*
3. *Carnevali, A.; Capuano, V. Angiografia OCT della neovascolarizzazione coroideale quiescente senza trattamento nella neovasculopatia pachicoroidea. Ophthalmol Retina. 2017 Jul-Aug;1(4):328-332.*
4. *Gallego-Pinazo, R.; Dolz-Marco, R. Malattie pachicoroidi della macula. Med Hypothesis Discov Innov Ophthalmol. 2014 Winter;3(4):111-5.*
5. *Margolis, R.; Spaide; R.F. Uno studio pilota di tomografia a coerenza ottica con immagini di profondità potenziate della coroide in occhi normali. Am J Ophthalmol. 2009 maggio; 147(5):811-5.*
6. *Demirel, S.; Güran Beğar, P. Visualization of Type-1 Macular Neovascularization Secondary to Pachychoroid Spectrum Diseases: A Comparative Study for Sensitivity and Specificity of Indocyanine Green Angiography and Optical Coherence Tomography Angiography. Diagnostics (Basilea). 2022 Jun 2;12(6):1368.*
7. *Phasukkijwatana, N.; Freunf, K.B. SINDROME PACHICOROIDEA PERIPAPILLARE. Retina. 2018 Sep;38(9):1652-1667.*
8. *Siedlecki, J.; Schworm, B. The Pachychoroid Disease Spectrum-and the Need for a Uniform Classification System. Ophthalmol Retina. 2019 Dec;3(12):1013-1015.*
9. *Gupta, M.P.; Rusu, I.; Seidman, C. Pachychoroid neovasculopathy in extramacular choroidal neovascularization. Clin Ophthalmol. 2016 Jul 12;10:1275-82.*
10. *Dansingani, K.K.; Balaratnasingam, C. Optical Coherence Tomography Angiography of Shallow Irregular Pigment Epithelial Detachments In Pachychoroid Spectrum Disease. Am J Ophthalmol. 2015 Dec;160(6):1243-1254.e2.*
11. *Kishi, S.; Matsumoto, H. Una nuova visione delle malattie della pachicoroide: Il rimodellamento della vascolarizzazione coroideale. Graefes Arch Clin Exp Ophthalmol. 2022 Nov;260(11):3405-3417.*
12. *Matsumoto, H.; Hoshino, J. Ischemia cronica della coriocapillare nella regione dilatata della vena vortice nella neovasculopatia della pachicoroide. Sci Rep. 2021 Aug 11;11(1):16274.*
13. *Lee, G.W.; Roh, H.C. Le implicazioni del liquido sottoretinico nella neovasculopatia della pachicoroide. Sci Rep. 2021 Feb 18;11(1):4066.*
14. *Miyake, M.; Ooto, S. Pachychoroid neovasculopathy and age-related macular degeneration. Sci Rep. 2015 Nov 6;5:16204.*

15. *Spaide RF, Klancnik JM Jr, Cooney MJ. Strati vascolari retinici visualizzati mediante angiografia con fluoresceina e angiografia con tomografia a coerenza ottica. JAMA Ophthalmol. 2015 Jan;133(1):45-50.*
16. *Maloca, P.M.; Feu-Basilio, S. Database di riferimento della superficie totale dei vasi retinici derivata dall'angiografia con tomografia a coerenza ottica con resa volumetrica. Sci. Rep. 2022, 12, 3695.*
17. *Ang, M.; Tan, A.C.S. Angiografia con tomografia a coerenza ottica: Una revisione delle applicazioni cliniche attuali e future. Graefe's Arch. Clin. Exp. Ophthalmol. 2018, 256, 237-245.*
18. *Lehmann, M. Bousquet, E. PACHICOROIDE: una condizione ereditaria? Retina. 2015 Jan;35(1):10-6.*
19. *Tagawa, M. Ooto, S. Caratteristiche della neovasculopatia pachicoroidea. Sci Rep. 2020 Oct 1;10(1):16248.*
20. *Yanık, Ö. Demirel, S. A Comparative Study of Short-Term Vascular and Stromal Alterations of the Choroid Following Half-Fluence Photodynamic Therapy in Pachychoroid Neovasculopathy and Chronic Central Serous Chorioretinopathy. Life (Basilea). 2022 Aug 25;12(9):1304.*
21. *Yali, J.; Ou, T. Angiografia ad ampiezza-decorrelazione a spettro diviso con tomografia a coerenza ottica. Opt. Express. 20, 4710-4725 (2012)*
22. *de Carlo, T.E.; Bonini Filho, M.A. Angiografia a coerenza ottica a dominio spettrale della neovascolarizzazione coroideale. Oftalmologia. 2015 Jun;122(6):1228-38.*
23. *D Ong, C.J.T.; Wong, M.Y.Z. Optical Coherence Tomography Angiography in Retinal Vascular Disorders. Diagnostica 2023, 13, 1620.*
24. *Bousquet, E.; Bonnin, S. Optical Coherence Tomography Angiography of Flat Irregular Pigment Epithelium Detachment in Chronic Central Serous Chorioretinopathy. Retina 2018, 38, 629-638.*
25. *Hwang, H.; Kim, J.Y. Distacco irregolare piatto dell'epitelio pigmentato nella corioretinopatia sierosa centrale: Una forma di neovasculopatia pachicoroidea? Retina 2020, 40, 1724-1733.*
26. *Biçer, Ö.; Batıoğlu, F. Imaging multimodale nella neovasculopatia pachicoroidea: A Case Report. Turk J Ophthalmol. 2018 Oct;48(5):262-266.:*
27. *Azar, G.; Wolff, B. Neovasculopatia pachicoroidea: aspetto dell'angiografia con tomografia a coerenza ottica. Acta Ophthalmol. 2017 Jun;95(4):421-427.*
28. *Sheth, J. Anantharaman, G. "Segno a doppio strato" sulla tomografia a coerenza ottica nel dominio spettrale nella malattia dello spettro pachicoroideo. Indian J Ophthalmol. 2018 Dec;66(12):1796-1801.*
29. *Borselli M, Oliverio F, Scorcia V, Carnevali A; aspects of optical coherence tomography angiography and dye angiography in the diagnosis of type 1 choroidal neovascularization secondary to pachychoroid. Minerva Ophthalmology 2024 March;66(1):1-6 DOi: 10.23736/S2785-1265.23.01874-8*