Francesco M. Quaranta Leoni[1], Flavia Quaranta Leoni[2]

[1] *Oftalmoplastica Roma - Responsabile del Servizio di Chirurgia Oftalmoplastica, Lacrimale e dell'Orbita, Tiberia Hospital, GVM Care & Research, Roma - Professore a Contratto di Oftalmologia, Facoltà di Medicina e Chirurgia, Università di Pavia - Professore a Contratto, Scuola di Specializzazione in Oftalmologia, Università di Ferrara*

[2] *U.O.S.D. di Oftalmologia, Università degli Studi di Roma "Tor Vergata"*

Orbitopatia tiroide correlata. Novità nel trattamento chirurgico

Abstract: *La maggioranza dei pazienti affetti da orbitopatia tiroide correlata (OTC) presenta generalmente segni oculari lievi. In caso di progressione della malattia con retrazione palpebrale evidente, proptosi, strabismo restrittivo o otticopatia compressiva è necessario agire con adeguata terapia medica, e se questa non risulti sufficiente, con la chirurgia. La riabilitazione chirurgica dei pazienti con OTC prevede un approccio sequenziale, in quanto ogni procedura chirurgica può influenzare la successiva. In caso di otticopatia compressiva non responsiva alla terapia medica o di grave esoftalmo va eseguita la decompressione orbitaria, seguita dalla chirurgia dello strabismo in caso di alterazioni della motilità extraoculare e successivamente – se presente - dalla correzione della retrazione palpebrale superiore e/o inferiore. La chirurgia estetica conclude questo percorso riabilitativo. L'esecuzione simultanea della decompressione orbitaria per via endoscopica in associazione a correzione dello strabismo e della retrazione palpebrale può consentire in casi selezionati risultati sovrapponibili a quelli della chirurgia multistep. L'esito della correzione chirurgica della retrazione palpebrale superiore può essere imprevedibile in circa il 20% dei casi e va pertanto prospettata ai pazienti la possibilità di dover subire ulteriori interventi.*

Keywords: *orbitopatia tiroide correlata, proptosi, decompressione orbitaria, strabismo restrittivo, retrazione palpebrale.*

Messaggi chiave

- L'OTC è una malattia autoimmune che colpisce prevalentemente le donne di mezza età. Presenta tipicamente una curva bifasica caratterizzata da un quadro infiammatorio, seguito da stabilizzazione e regressione. Le caratteristiche cliniche includono segni di infiammazione oculare ed orbitaria, retrazione palpebrale superiore ed inferiore, asimmetria della motilità palpebrale nello sguardo verso il basso, proptosi e strabismo restrittivo (1).
- L'OTC è tipicamente presente nel contesto dell'ipertiroidismo del morbo di Graves, ma può verificarsi anche in pazienti eutiroidei e ipotiroidei. La diagnosi è basata su criteri clinici, ma è supportata da studi di laboratorio e imaging dell'orbita. In base all'imaging è possibile suddividere i pazienti in due differenti categorie, uno in cui predomina l'ingrossamento dei muscoli extra-oculari e un secondo gruppo con un marcato incremento del grasso orbitario. La risonanza magnetica nucleare è utile per fornire un indice di attività della malattia (2).
- La gravità della malattia varia da lieve, trattabile con misure conservative, a grave, con necessità di un rapido intervento medico e/o chirurgico. Le conseguenze gravi includono la cheratopatia da esposizione e la neuropatia ottica (2).

- Diversi fattori influenzano la malattia nel suo aspetto clinico, radiologico e biochimico. I differenti aspetti fenotipici sono una conseguenza della diversa interazione dei tessuti e di come la malattia elabora la sua risposta (3).
- Sono stati identificati sei diversi fenotipi di OTC: (1) Congestizio, (2) Proptosi con occhio bianco, (3) Occhio bianco con coinvolgimento dell'apice orbitario, (4) Hydraulic apex, (5) Cicatriziale attivo e (6) Cicatriziale passivo. Le manifestazioni cliniche di questi fenotipi e la loro risposta al trattamento sono diverse. Tale classificazione è la chiave per scegliere le migliori opzioni di trattamento e fornire un trattamento adatto per ogni singolo paziente (3).

Sintomi e caratteristiche cliniche. Indicazioni alla chirurgia

La maggior parte dei pazienti affetti da OTC presenta segni oculari lievi, e queste modificazioni sono generalmente notate da amici, familiari o rilevati nelle fotografie.

I sintomi dell'infiammazione degli annessi sono costituiti da dolore periorbitario, edema e arrossamento delle palpebre, rossore congiuntivale, edema della caruncola e chemosi congiuntivale. La variazione diurna con il peggioramento dei sintomi al mattino è più evidente nelle prime fasi attive della malattia. Tutti questi sintomi e segni sono soggettivi e possono variare durante la giornata e la loro interpretazione dipende dall'esperienza dell'esaminatore.

È molto importante distinguere tra il dolore dovuto all'infiammazione dei tessuti orbitari e il dolore dovuto all'esposizione corneale. Allo stesso modo, il rossore congiuntivale può essere un segno di infiammazione o esposizione della superficie oculare e secchezza oculare. L'edema periorbitario può facilmente essere confuso con il prolasso del grasso orbitario e può essere difficile differenziare i segni infiammatori dalla congestione orbitaria, che può richiedere una diversa strategia di gestione (1).

Altri sintomi, tra cui la retrazione palpebrale grave, la proptosi, la limitazione dei movimenti oculari con conseguente diplopia, la cheratite puntata superficiale, l'ulcerazione corneale e la diminuzione dell'acuità visiva dovuta alla neuropatia ottica compressiva, dimostrano una progressione della gravità del coinvolgimento oculare (2).

In particolare, la neuropatia ottica distiroidea (NOD) è una complicanza grave dell'OTC che potenzialmente può portare alla cecità. Il principale meccanismo patogenetico è la compressione diretta del nervo ottico da parte dei muscoli extraoculari ingrossati a livello dell'apice orbitario, determinante un aumento della pressione idrostatica apicale e una restrizione dell'afflusso di sangue alla porzione posteriore del nervo ottico (2).

Altri fattori come l'infiammazione circostante, le modificazioni metaboliche o lo stiramento del nervo ottico possono aumentare la suscettibilità del nervo ottico al danno da compressione; il riconoscimento e la gestione tempestivi della NOD sono cruciali per prevenire la perdita irreversibile della vista (4).

L'uso di alte dosi di steroidi (metilprednisolone) per via endovenosa è il primo trattamento utilizzato in Europa, seguito da una decompressione chirurgica precoce dell'orbita posteromediale quando la risposta al trattamento medico risulta inadeguata. Nel periodo post-operatorio i pazienti devono essere attentamente monitorati e potrebbe essere necessario un trattamento supplementare per massimizzare il recupero della funzione visiva (4).

Normalmente la riabilitazione chirurgica dei pazienti con OTC prevede una sequenza di

interventi, il cui ordine va rispettato perché ogni intervento chirurgico influenza lo step chirurgico successivo (5).
Se necessario si inizia pertanto con la decompressione orbitaria, questa viene seguita dalla chirurgia dello strabismo e successivamente si esegue la correzione della retrazione palpebrale superiore e/o inferiore. I trattamenti estetici vanno eseguiti di regola alla fine di questo processo riabilitativo. Di recente è stata proposta l'esecuzione simultanea di decompressione endoscopica mediale in associazione a correzione dello strabismo verticale e della retrazione palpebrale. Un'attenta valutazione preoperatoria consente in genere di ottenere risultati soddisfacenti, paragonabili a quelli della chirurgia sequenziale (6).

Decompressione orbitaria

Vi sono tre indicazioni per la chirurgia decompressiva:

- OTC grave e attiva con neuropatia ottica o esposizione corneale, non responsiva alla immunosoppressione
- Riabilitazione dopo la malattia attiva
- Orbitopatia congestizia

L'obiettivo della decompressione orbitaria è quello di espandere i confini ossei dell'orbita e/o di ridurre il volume del grasso orbitario al fine di consentire una retroposizione del globo oculare e di creare spazio per muscoli e grasso patologicamente ingranditi. La letteratura che descrive le varie tecniche di decompressione è ampia, ma non vi è consenso sull'approccio ottimale per determinati gradi di proptosi e fenotipi di OTC (3).
Nei casi di esoftalmo da lieve a moderato (<26 mm), la decompressione della parete orbitaria laterale e del grasso può essere sufficiente per ripristinare la posizione del globo oculare. La decompressione laterale permette di correggere il prolasso della ghiandola lacrimale, riduce la pienezza delle palpebre superiori ed inferiori con un rischio minimo di diplopia postoperatoria.
Per gradi di esoftalmo più severo e OTC congestizia, è preferibile una decompressione bilanciata a due pareti, che coinvolge le pareti orbitali laterale e mediale, con o senza la rimozione della porzione postero-mediale del pavimento orbitario (7). Per la neuropatia ottica con proptosi di grado lieve e OTC col fenotipo occhio bianco con coinvolgimento dell'apice orbitario, la rimozione della parete mediale posteriore e del pavimento mediale è efficace per la risoluzione della NOD nella maggior parte dei casi (8).
La decompressione della parete mediale e della porzione postero-mediale del pavimento orbitario può essere eseguita con un approccio retrocaruncolare o per via endoscopica endonasale (Fig. 1).

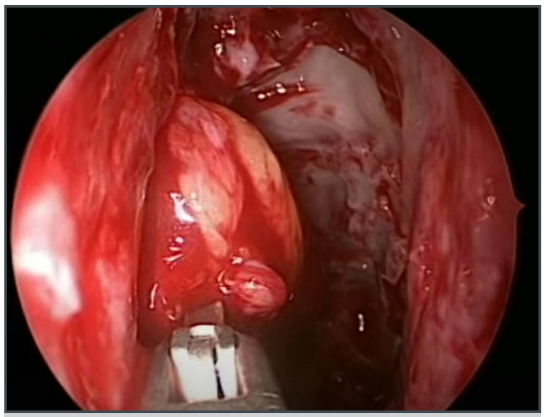

Figura 1 - Decompressione endoscopica della parete mediale dell'orbita.

L'approccio endoscopico permette di decomprimere efficacemente l'orbita nella sua porzione più posteriore.
Se necessario, può essere eseguita simultaneamente sia settoplastica che la resezione del turbinato medio, consigliabile solo nei casi in cui limiti la decompressione, dato che l'asportazione può determinare alterazioni olfattive,

ostruzione del seno frontale in caso di lateralizzazione residua ed epistassi post-operatoria. In caso di decompressione orbitaria mediale, la lamina papiracea deve essere liberata da tutte le celle etmoidali adiacenti. Il limite posteriore della lamina papiracea è costituito dallo sfenoide, e la linea di sutura può essere facilmente identificata poiché l'osso incrementa notevolmente di spessore. È fondamentale evitare la perforazione della periorbita nelle fasi precoci poiché l'ernia del grasso orbitario può oscurare la visualizzazione del campo chirurgico (9).

Per un'ulteriore decompressione inferiore è possibile rimuovere anche una porzione del pavimento orbitario. La conservazione dello strut inferomediale (sul quale si inseriscono i legamenti sospensori del globo oculare e pertanto fornisce supporto all'orbita) è efficace per ridurre il rischio di diplopia post-operatoria (10).

Il passo successivo nella decompressione è l'incisione della periorbita. Per ridurre il rischio di diplopia orizzontale postoperatoria, viene generalmente lasciata intatta una striscia di periorbita in corrispondenza del muscolo retto mediale. Ciò permette un adeguato prolasso del contenuto orbitario nei seni paranasali, evitando allo stesso tempo la dislocazione eccessiva dell'orbita medialmente (6).

Chirurgia dello strabismo

La caratteristica tipica dei pazienti con OTC è l'ingrossamento del ventre muscolare con risparmio dell'inserzione tendinea, reperto ben evidenziabile con l'imaging (Fig. 2). Il retto inferiore e il retto mediale sono i muscoli più colpiti, col risultato che i pazienti affetti presentano più comunemente esotropia e ipotropia. Lo strabismo restrittivo e la diplopia costituiscono un importante problema funzionale ed estetico, peggiorando in maniera significativa la qualità di vita dei pazienti affetti.

La chirurgia per lo strabismo non dovrebbe tuttavia essere eseguita finché l'angolo di deviazione non è stabile per almeno 4 mesi. È consigliabile l'osservazione quando la diplopia è assente in posizione primaria o di lettura o se lo strabismo non è stabile. La terapia con prismi aiuta ad alleviare i fastidi soprattutto nella lettura e può costituire una soluzione definitiva nei pazienti con piccoli angoli di deviazione. La tossina botulinica A (BTA) riduce la contrazione muscolare e può essere utile nella fase iniziale e attiva della malattia, nella fase cronica con piccoli angoli di deviazione e nella gestione della sovra- o sotto-correzione post-operatoria (11).

Nei pazienti con OTC e alterazioni della motilità extraoculare non esiste un nomogramma

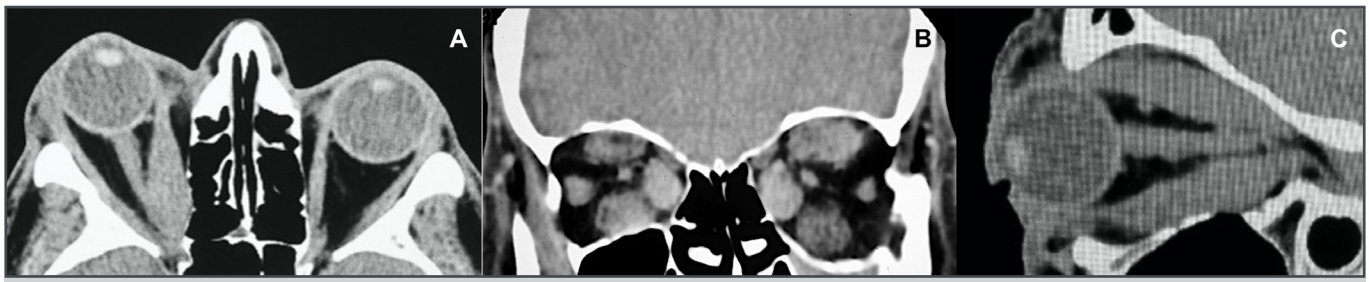

Figura 2:

A. Tomografia Computerizzata (TC), sequenza assiale: è evidente l'ingrossamento fusiforme del muscolo retto mediale che comprime il nervo ottico posteriormente.
B. TC, sequenza coronale: è evidente l'aumento del diametro orizzontale dei muscoli retti con risparmio del muscolo retto laterale sinistro. I retti laterali sono di regola meno coinvolti o non coinvolti da edema e/o fibrosi.
C. TC, ricostruzione sagittale: è evidente l'ingrossamento dei muscoli retto superiore ed inferiore, con compressione ottica posteriore.

Figura 3:
A. Preoperatorio: esoftalmo bilaterale di grado maggiore in OD, retrazione palpebrale superiore secondaria a fibrosi del muscolo retto inferiore OS. Deficit di elevazione di OS,
B. Postoperatorio dopo decompressione endoscopica bilaterale della parete mediale, decompressione laterale di OD e recessione del retto inferiore di OS in un unico tempo chirurgico.

specifico per la risposta alla chirurgia dello strabismo. I pazienti dovrebbero avere aspettative realistiche sulle possibilità di trattamento e sui risultati, poiché potrebbero essere necessari più interventi, la visione singola binoculare potrebbe essere raggiunta solo in posizione primaria e di lettura e la proptosi potrebbe peggiorare dopo la chirurgia (11).

La procedura chirurgica principale è la recessione del/dei muscolo/i restrittivo/i e fibrotico/i. La sotto-correzione è la complicazione più comune riportata nella chirurgia dello strabismo orizzontale. Sebbene la correzione dello strabismo debba essere eseguita dopo la chirurgia di decompressione, in pazienti selezionati che presentino con proptosi e strabismo verticale

può essere proposto un trattamento combinato (Fig. 3).
La tecnica chirurgica da noi utilizzata è la recessione muscolare con rilascio rilassato dell'inserzione, che permette di evitare sovracorrezioni tardive, non infrequenti in caso di recessioni massimali (6).
Il teprotumumab (un anticorpo monoclonale in grado di attenuare l'attivazione innescata sia dal recettore del TSH che dal recettore IGF1 e quindi in grado di bloccare le risposte immuni nella fase attiva della malattia) ha mostrato risultati notevoli nella riduzione della diplopia e nella modificazione della dimensione dei muscoli extraoculari nei pazienti affetti da OTC (12).

Correzione della retrazione palpebrale superiore

La retrazione palpebrale è uno dei principali criteri diagnostici per L'OTC. Conferisce ai pazienti affetti il classico sguardo tipico che può variare con la fissazione o l'emozione (segno di Dalrymple) ed è solitamente associato al ritardo di movimento della palpebra durante lo sguardo verso il basso (segno di Von Graefe, lid lag) o all'iperattività spasmodica della palpebra durante lo sguardo verso l'alto (segno di Kocher).
La causa esatta della retrazione della palpebra superiore non è nota. Sono stati proposti vari meccanismi:

- incremento dell'attività del muscolo elevatore della palpebra superiore (che può essere isolato o secondario alla restrizione del muscolo retto inferiore);
- aumentata iperreattività del muscolo di Müller allo stimolo simpaticomimetico, che si suppone sia dovuto all'attività adrenergica degli ormoni tiroidei;
- infiammazione del complesso muscolare elevatore-Müller determinante fibrosi dei retrattori della palpebra superiore;
- proptosi estrema: può determinare retrazione della palpebra superiore nei casi in cui la palpebra si posi sull'equatore del globo (13).

Le procedure per correggere la retrazione della palpebra superiore includono sia interventi chirurgici che trattamenti conservativi, come iniezioni di steroidi, di tossina botulinica di tipo A e di filler a base di acido ialuronico.
Il risultato della correzione chirurgica della retrazione della palpebra superiore può essere tuttavia imprevedibile, risultando insoddisfacente in circa il 20% dei pazienti, indipendentemente dall'esperienza chirurgica e dal tipo di intervento utilizzato e va sempre prospettata ai pazienti la possibilità di doversi sottoporre ad ulteriori interventi (14, 15).

TRATTAMENTI NON CHIRURGICI

Iniezione transcongiuntivale di triamcinolone

L'iniezione transcongiuntivale di steroidi (triamcinolone acetonide - TA) è efficace in pazienti con OTC in forma attiva (10). Il muscolo elevatore palpebrale è ingrossato nei pazienti con OTC e retrazione palpebrale superiore e la risonanza magnetica ha mostrato che il trattamento con TA provoca un assottigliamento del muscolo. Gli steroidi riducono l'edema muscolare e dei tessuti molli, inibendo l'ulteriore progressione della malattia infiammatoria e prevenendo la fibrosi cronica, con un conseguente miglioramento della retrazione palpebrale. Il trattamento può essere effettuato in regime ambulatoriale in anestesia topica. Un volume di 0,5 mL (40 mg/mL) di soluzione di TA viene iniettato nello spazio sottocongiuntivale 5 mm sopra il bordo superiore del tarso. Il trattamento può essere ripetuto una volta al mese e interrotto se la retrazione si risolve completamente, tenendo presente che il grado e la durata dell'OTC attiva

possono limitare gli effetti del trattamento (16). I pazienti devono essere monitorati regolarmente per individuare eventuali recidive ed effetti collaterali, tra i quali ptosi iatrogena, aumento della pressione intraoculare e occlusione vascolare con possibile deficit visivo (16).

Iniezione di tossina botulinica di tipo a

La tossina botulinica di tipo A (BTX-A) viene iniettata con un ago di 30 gauge nello spazio sottocongiuntivale al margine superiore del tarso, previa anestesia topica. La concentrazione di BTX-A è di 5 unità per 0,1 ml. Vengono iniettate dosi comprese tra 2 e 15 unità di BTX-A a seconda della gravità della retrazione. Ulteriori iniezioni di BTX-A possono essere effettuate dopo dieci giorni nei pazienti con una sottocorrezione. L'effetto della tossina permane per 4-5 mesi dopo una singola seduta. In alcuni studi sono state riportate complicazioni temporanee, come ptosi, alterazioni della motilità oculare con diplopia ed ecchimosi. L'iniezione di BTX-A potrebbe causare una diminuzione dell'ammiccamento, con conseguente occhio secco e necessità di ricorrere di frequente a sostituti lacrimali, ed i pazienti vanno sottoposti ad un regolare follow-up per verificare lo stato della superficie oculare (17).

Iniezione di acido ialuronico

Un singolo bolo di 0,1-0,5 ml di acido ialuronico (HA) viene iniettato centralmente a livello sottocongiuntivale con un ago da 30 gauge previa anestesia topica, chiedendo al paziente di guardare in basso. La presenza di una retrazione più marcata nella porzione laterale della palpebra può richiedere l'iniezione di ulteriore filler a livello temporale, anche per via esterna. Generalmente si ottengono risultati soddisfacenti con una o due iniezioni in un'unica seduta (18).

Le complicanze sono in genere temporanee e di minima entità (edema, ecchimosi ed eritema transitorio nel sito di iniezione). Raramente possono verificarsi alterazioni del colorito cutaneo, accumulo di liquidi, irregolarità del contorno. Una sola iniezione può essere efficace fino a 15 mesi; i risultati sono solitamente migliori, rispetto al Botox, e l'effetto del filler a base di acido ialuronico può essere revertito con l'iniezione di ialuronidasi (19).

Teprotumumab

Il teprotumumab non è specificamente raccomandato nel trattamento della retrazione palpebrale. Tuttavia, è stato ipotizzato che l'espansione dei tessuti molli del viso causata dall'OTC possa ridursi in seguito alla terapia, e che la riduzione del volume nella regione periorbitaria possa diminuire l'entità della retrazione palpebrale inferiore ed in parte anche superiore (20).

PROCEDURE CHIRURGICHE

Müllerectomia con approccio posteriore

Questa procedura è indicata per una retrazione della palpebra non superiore di 2,5 mm.

Dopo l'anestesia locale, la palpebra superiore viene eversa su un divaricatore di Desmarres e la congiuntiva viene incisa lungo il margine tarsale superiore. La dissezione della congiuntiva dal muscolo di Müller viene eseguita superiormente per circa 15 mm. Il muscolo di Müller viene quindi tagliato dalla sua inserzione tarsale superiore, sezionato dall'aponeurosi dell'elevatore superiormente per 13-15 mm e rimosso. In alternativa, la congiuntiva e il muscolo di Müller possono essere separati dall'aponeurosi (Fig. 4), e il muscolo di Müller escisso dalla congiuntiva. La congiuntiva viene quindi riposizionata e suturata con una sutura 6-0 rapidamente riassorbibile con nodi infossati, o lasciata guarire

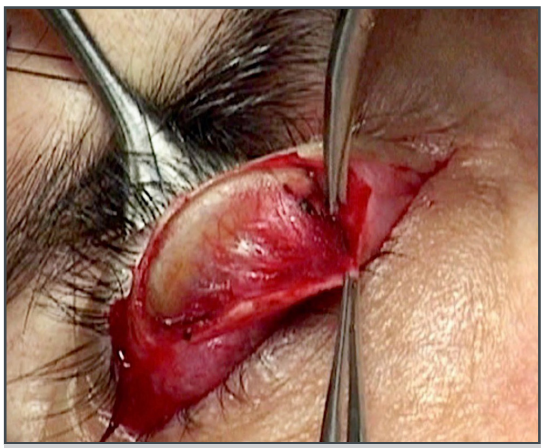

Figura 4 - Intervento chirurgico di Müllerectomia; la congiuntiva e il muscolo di Müller sono separati dall'aponeurosi dell'elevatore palpebrale.

spontaneamente. L'altezza e il contorno palpebrale del paziente vengono monitorati costantemente durante l'intervento al fine di ottenere la migliore simmetria possibile (Fig. 5) (13).

Blefarotomia graduata con approccio anteriore

Questa procedura è indicata per le retrazioni della palpebra superiore di maggiore entità. Dopo l'anestesia locale, si effettua un'incisione della cute corrispondente nella posizione desiderata, simmetrica alla piega palpebrale controlaterale. Dopo l'esposizione della superficie tarsale anteriore si apre il setto orbitario; l'aponeurosi del muscolo elevatore viene quindi separata dal piatto tarsale e separata dal sottostante muscolo di Müller, che viene asportato dalla congiuntiva, avendo cura di valutare frequentemente l'altezza palpebrale. Se è necessario un ulteriore abbassamento, si può sezionare il legamento laterale dell'elevatore e, nei casi di marcata retrazione, anche il legamento mediale può essere diviso per evitare un picco palpebrale orientato medialmente.

Se necessario, la congiuntiva viene aperta con un'incisione a tutto spessore medialmente e lateralmente, lasciando un ponte verticale centro-mediale di almeno 4 mm di congiuntiva

Figura 5:
A. Preoperatorio: lieve retrazione palpebrale OD con lieve ptosi secondaria in OS.
B. Postoperatorio: buona simmetria dopo Müllerectomia OD.

Figura 6 - Intervento chirurgico di blefarotomia; si mantiene intatto un ponte di congiuntiva paramediale.

intatta per evitare un contorno palpebrale piatto (Fig. 6). Durante l'intervento, il paziente viene controllato preferibilmente in posizione eretta per valutare la posizione di entrambe le palpebre superiori, al fine di ottenere una simmetria soddisfacente (Fig. 7).

La cute viene chiusa con una sutura non riassorbibile 5-0 o 6-0, da rimuovere dopo circa 10 giorni (13, 21).

Figura 7:
A. Preoperatorio: marcata retrazione palpebrale OD e dermatocalasi superiore bilaterale
B. Postoperatorio: buona simmetria dopo blefarotomia OD e blefaroplastica superiore bilaterale con riposizionamento del brow fat pad.

Correzione della retrazione palpebrale inferiore

La retrazione della palpebra inferiore è spesso dovuta ad uno spostamento assiale della posizione del globo oculare. La retrazione inferiore nei pazienti con OTC migliora dopo la decompressione, che invece non altera, o altera in misura minore, la retrazione palpebrale superiore. La retrazione residua può essere corretta con la recessione dei retrattori con o senza l'uso di uno spaziatore (spacer) tra i retrattori palpebrali e il bordo tarsale inferiore. Nessuno spacer è di fatto considerato superiore a un altro, e ciascuno presenta vantaggi e svantaggi relativi (22). Gli spacers autologhi che utilizziamo più di frequente nella nostra pratica clinica per la correzione della retrazione palpebrale inferiore sono la mucosa del palato duro e il derma. Gli spacers non

vengono più utilizzati di routine per la correzione della retrazione palpebrale superiore (13).
La proptosi concomitante va essere sempre considerata e deve affrontata in modo adeguato: se presente, è corretto consigliare al paziente la decompressione orbitaria.
A differenza dei pazienti con retrazione cicatriziale della palpebra inferiore, nei pazienti con OTC il lifting del midface non è solitamente necessario (13).

Chirurgia estetica palpebrale

L'aspetto estetico dovrebbe essere un aspetto chiave della valutazione del paziente con OTC, dato che le alterazioni di natura estetica determinate dalla malattia comportano un rischio aumentato di morte per suicidio.
Una migliore comprensione della patogenesi della malattia potrà consentire interventi estetici anche nella fase infiammatoria attiva, senza determinare un peggioramento della malattia.
L'utilizzo di nuove terapie con anticorpi monoclonali ha portato a una nuova enfasi sulla proptosi come indicatore della malattia piuttosto che l'infiammazione, e tale approccio potrà contribuire ad allineare maggiormente le prospettive di medici e pazienti.
Il paradigma chirurgico tradizionale a tappe è corretto, ma può talvolta essere eccessivamente conservativo e un approccio combinato che utilizzi modalità chirurgiche e non chirurgiche contribuisce a ridurre i danni estetici ed anche il danno psicologico dei pazienti.
Nei pazienti con OTC è una regola fondamentale evitare di rimuovere la cute in caso di blefaroplastica per asportazione delle ernie adipose (23).

REFERENCES

1. *Bartalena L, Piantanida E, Gallo D, Lai A, Tanda ML. Epidemiology, natural history, risk factors, and prevention of Graves' orbitopathy. Front Endocrinol (Lausanne). 2020; 30(11) :615993.*
2. *Dolman PJ. Dysthyroid optic neuropathy: evaluation and management. J Endocrinol Invest. 2021;44:421-429.*
3. *Uddin JM, Rubinstein T, Hamed-Azzam S. Phenotypes of thyroid eye disease. Ophthalmic Plast Reconstr Surg. 2018;34(4S Suppl 1): S28-S33.*
4. *Saeed, P., Vahdani, K. (2024). Dysthyroid Optic Neuropathy. In: Quaranta Leoni, F.M., Verity, D.H., Paridaens, D. (eds) Oculoplastic, Lacrimal and Orbital Surgery. Springer, Cham. https://doi.org/10.1007/978-3-031-39638-0_35.*
5. *Shorr N, Seiff SR. The four stages of surgical rehabilitations of the patient with dysthyroid ophthalmopathy. Ophthalmology 1986; 93:476-483.*
6. *Quaranta-Leoni FM, Di Marino M, Leonardi A, Verrilli S, Romeo R. Single-stage Orbital Decompression, Strabismus and Eyelid Surgery in Moderate to Severe Thyroid Associated Orbitopathy. Orbit. 2021; 3:1-9.*
7. *Goldberg RA, Gout T. Orbital Decompression: Conceptual Approach for Orbital Volume Expansion. Ophthalmic Plast Reconstr Surg. 2023 Dec 1;39(6S):S105-S111.*
8. *Rose GE. Postural visual obscurations in patients with inactive thyroid eye disease; a variant of 'hydraulic' disease. Eye 2006; 20:1178-1185.*
9. *Finn A, Bleier B, Cestari D, Kazlas M, Dagi L, Lefebvre D, Yoon, M, Freitag S. A retrospective review of orbital decompression for thyroid orbitopathy with endoscopic preservation of the interfomedial orbital strut. Ophthal Plast Reconstr Surg. 2017;33:334-9.*
10. *Wright ED, Davidson J, Codere F, Desrosiers M. Endoscopic orbital decompression with preservation of an inferomedial bony strut: minimization of postoperative diplopia. J Otolaryngol. 1999 Oct;28(5):252-6.*
11. *Savino, G., Papp, A., Quaranta Leoni, F.M. (2024). Strabismus in Thyroid-Associated Orbitopathy. In: Quaranta Leoni, F.M., Verity, D.H., Paridaens, D. (eds) Oculoplastic, Lacrimal and Orbital Surgery. Springer, Cham. https://doi.org/10.1007/978-3-031-39638-0_37.*
12. *Nie T, Lamb YN. Teprotumumab: A Review in Thyroid Eye Disease. Drugs. 2022 Nov;82(17):1663-1670.*

13. *Quaranta Leoni, F.M., Verity, D.H., Paridaens, D. (2024). Management of Eyelid Retraction. In: Quaranta Leoni, F.M., Verity, D.H., Paridaens, D. (eds) Oculoplastic, Lacrimal and Orbital Surgery. Springer, Cham. https://doi.org/10.1007/978-3-031-39638-0_38.*
14. *Golan S, Rootman DB & Goldberg RA. The success rate of TED upper eyelid retraction reoperations. Orbit 2016; 35: 335–338.*
15. *Pinas D, De Keizer ROB, Wubbels RJ, van den Bosch WA, Paridaens D. Results of surgical correction of upper eyelid retraction in Graves' Orbitopathy. Acta Ophthalmol. 2021;99:e608-e613.*
16. *Young SM, Kim YD, Lang SS, Woo KI. Transconjunctival Triamcinolone Injection for Upper Lid Retraction in Thyroid Eye Disease-A New Injection Method. Ophthalmic Plast Reconstr Surg. 2018;34:587-593.*
17. *Ozturk Karabulut G, Fazil K, Saracoglu Yilmaz B, Ozturker C, Günaydın ZK, Taskapili M, Kaynak P. An algorithm for Botulinum toxin A injection for upper eyelid retraction associated with thyroid eye disease: long-term results. Orbit. 2021;40:381-388.*
18. *Kohn JC, Rootman DB, Liu W, et al. Hyaluronic acid gel injection for upper eyelid retraction in thyroid eye disease: functional and dynamic high-resolution ultrasound evaluation. Ophthal Plast Reconstr Surg 2014;30:400–4.*
19. *Hassan Hussien M, Abd El-Wahed Hassan E, El-Haddad NSEM. Comparison between hyaluronic acid filler and botulinum toxin type A in the treatment of thyroid upper eyelid retraction. Ther Adv Ophthalmol. 2020;12:2515841420979113.*
20. *Ugradar S, Braun J, Wang Y, Zimmerman E, Douglas RS. MD. Facial and Eyelid Changes in Thyroid Eye Disease Are Reversed by Teprotumumab, Plastic and Reconstructive Surgery - Global Open: September 2021 - Volume 9 - Issue 9 - p e3809 doi: 10.1097/GOX.0000000000003809.*
21. *Elner VM, Hassan AS, Frueh BR. Graded full-thickness anterior blepharotomy for upper eyelid retraction. Trans Am Ophthalmol Soc. 2003;101:67-73.*
22. *Tao JP, Aakalu VK, Wladis EJ, Sobel RK, Freitag SK, Foster JA, Yen MT. Bioengineered Acellular Dermal Matrix Spacer Grafts for Lower Eyelid Retraction Repair: A Report by the American Academy of Ophthalmology. Ophthalmology. 2020 May;127(5):689-695.*
23. *Roos, J.C.P., Murthy, R., Surace, D. (2024). Cosmetic Surgery for Thyroid-Associated Orbitopathy. In: Quaranta Leoni, F.M., Verity, D.H., Paridaens, D. (eds) Oculoplastic, Lacrimal and Orbital Surgery. Springer, Cham. https://doi.org/10.1007/978-3-031-39638-0_39.*