Alessio Montericcio[1], Claudio Panico[1], Pietro Paolo Saba[2]

[1] *Humanitas Gradenigo, Torino*
[2] *Humanitas University, Milano*

Impianto secondario con tecnica di Yamane

ABSTRACT
Obiettivo: *Approfondire i vari step chirurgici e analizzare i materiali e gli strumenti a disposizione per migliorare i risultati chirurgici dell'impianto secondario con tecnica di Yamane.*
Metodi: *Studio della letteratura per una migliore conoscenza dei materiali e degli strumenti utilizzati nella chirurgia dell'impianto secondario con tecnica di Yamane.*
Risultati: *La standardizzazione della tecnica e la conoscenza dei materiali e degli strumenti è il metodo più efficace per garantire il miglior outcome visivo e refrattivo.*
Conclusioni: *La tecnica di Yamane è un intervento di impianto secondario valido e sicuro. Tuttavia, per garantire un buon risultato anatomico e funzionale necessita di standardizzazione e di una buona conoscenza dei materiali e degli strumenti utilizzati.*

Keywords: *Yamane; impianto secondario; IOL sublussata; sutureless; fissazione sclerale.*

La dislocazione della IOL incorre in circa il 0.2-1.8% dei pazienti sottoposti ad intervento di cataratta (1,2).
La sostituzione del cristallino trasparente a scopo refrattivo, la chirurgia precoce della cataratta e la presenza di sindrome da pseudoesfoliazione, in combinazione con un'aspettativa di vita aumentata, hanno portato a un aumento delle lenti intraoculari (IOL) sublussate e opacizzate negli ultimi anni (1).
Inoltre, la rottura della capsula posteriore è una delle complicanze più comuni della chirurgia della cataratta (3).
Nei casi in cui è presente il supporto capsulare anteriore nonostante il danneggiamento della capsula posteriore si preferisce impiantare una IOL nello spazio solco-ciliare (spazio compreso tra la capsula anteriore e la superficie posteriore dell'iride supportato dalle fibre zonulari integre).
Nel caso ci sia l'assenza completa o parziale del sacco capsulare e quindi il danneggiamento anche dello spazio solco ciliare si ricorre ad altre tecniche: IOL a fissazione con sutura e IOL a fissazione senza sutura.
Queste ultime possono essere categorizzate in IOL da camera anteriore, IOL a fissazione iridea (anteriore e posteriore), IOL a fissazione sclerale (Fig. 1).
Le lenti a fissazione iridea e le lenti a fissazione sclerale senza sutura sono le più utilizzate dei tempi moderni e ognuna presenta dei vantaggi e svantaggi, che non permettono a una particolare tecnica di affermarsi come "migliore" rispetto alle altre.

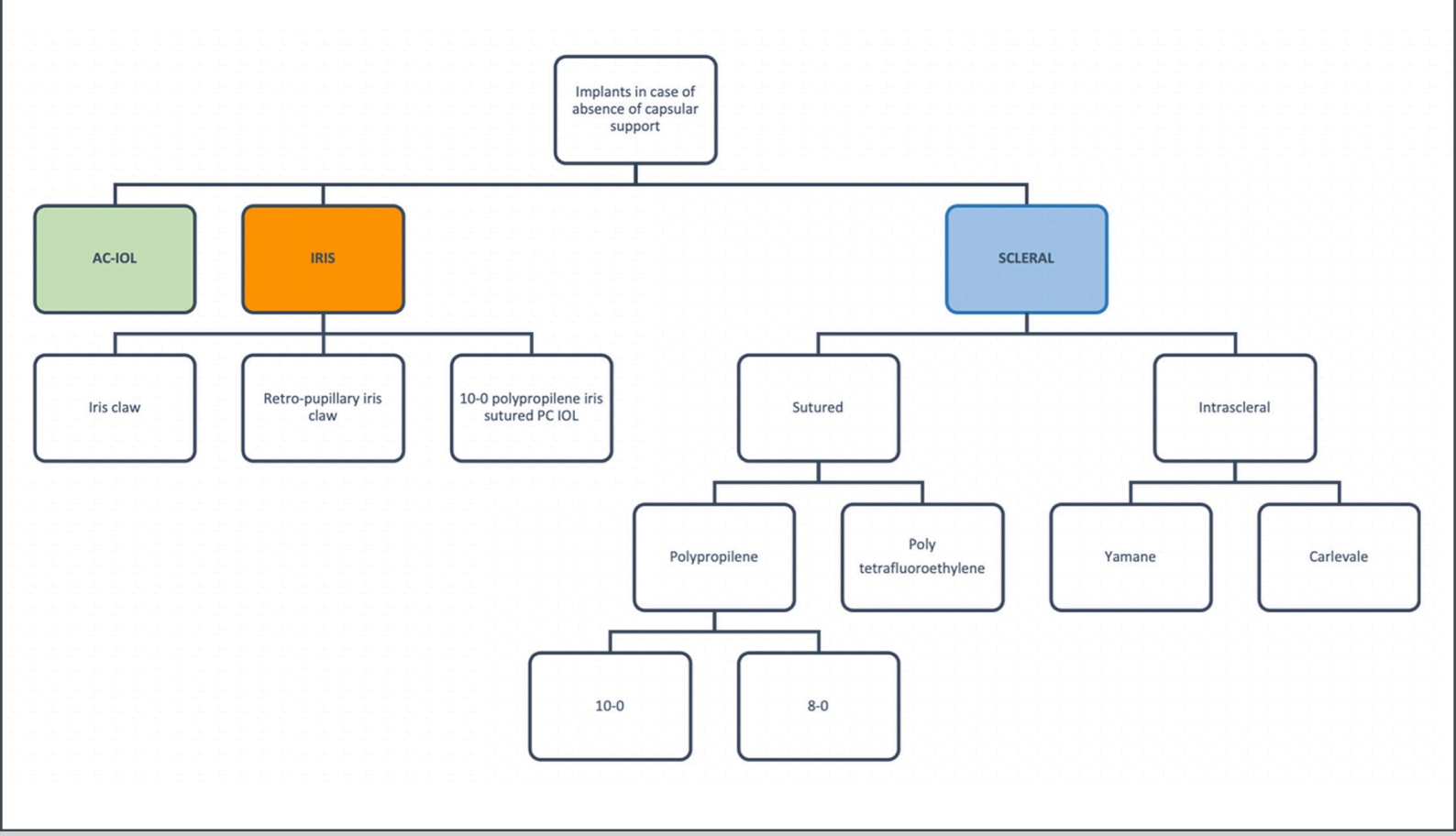

Figura 1 - Rappresentazione schematica delle varie opzioni di impianto IOL in assenza di supporto capsulare (4).

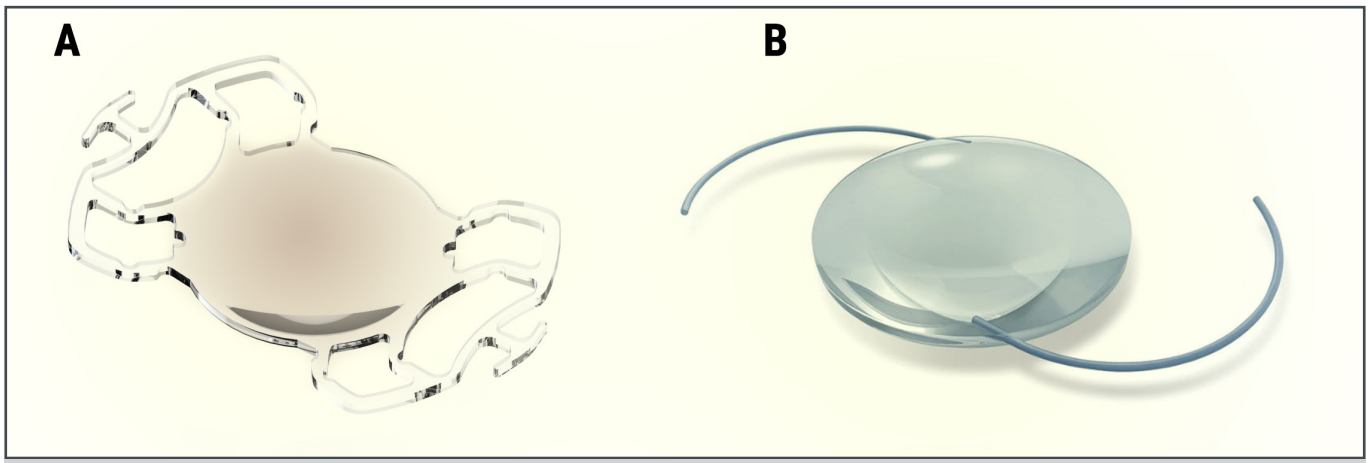

Figura 2 - A) IOL Carlevale per fissazione sclerale. B) IOL 3 pezzi.

L'impianto a fissazione sclerale senza sutura può essere effettuato con la IOL Carlevale, la cui configurazione è stata creata con il preciso scopo di essere fissata alla sclera; oppure, con una IOL 3 pezzi ancorata alla sclera, mediante tecnica di Yamane (che nasce come lente ad impianto nel sacco capsulare) (Fig. 2).

Tecnicna Yamane

La tecnica di Yamane è stata inventata nel 2014 dal Dr. Shin Yamane (5); la tecnica originale prevede l'introduzione di una IOL 3 pezzi in camera anteriore (CA), l'introduzione di due aghi 30G o 27G attraverso la sclera, a 2 mm dal limbus, da usare come via per esternalizzare le due aptiche della IOL 3 pezzi attraverso la sclera, in modo poi da fissarla attraverso la cauterizzazione dell'estremità delle aptiche (5).

La cauterizzazione delle aptiche provoca la formazione di un bottone sull'estremità

permettendone la loro posizione intrasclerale, rendendo la IOL 3 pezzi stabile e ben ancorata alla sclera (6) (Fig. 3).
Numerose sono poi le varianti proposte di questa tecnica, con lo scopo di facilitarne l'esecuzione e ridurre i rischi e le difficoltà intraoperatorie durante i vari step chirurgici.

Scelta della lente

Non tutte le IOL 3 pezzi sono uguali ma si differenziano sia per grandezza che per materiale di cui sono composte. Per una buona riuscita della tecnica Yamane è fondamentale conoscere il materiale di cui sono composte le aptiche.
Le lenti con aptiche in PVDF offrono maggiori vantaggi e risultati più prevedibili essendo meno suscettibili alla rottura, e quindi più facili da manovrare, e formando una flangia terminale (conseguente alla cauterizzazione) più regolare (Fig. 4).

Marcatura e sclerotomie

- La marcatura del punto di ingresso degli aghi sulla sclera deve avvenire in modo che questi siano esattamente a 180 gradi, con l'utilizzo di strumenti che permettano una migliore precisione (es. anello graduato e/o compasso) (Fig. 5).
- La lunghezza dei tunnel intrasclerali per l'inserimento dell'ago o della pinza deve essere la più simile e simmetrica possibile (Fig. 6).

L'inventore della tecnica, Shin Yamane, ha ideato uno strumento che permette di svolgere questi



Figura 3 - A) Esternelizzazione delle aptiche attraverso i due aghi intrascelali. B) Aptiche della IOL 3 pezzi esternalizzate attraverso la sclera. C) Creazione del bottone, attraverso la cauterizzazione delle estremità delle aptiche, in modo da ancorare la IOL alla sclera.

IOL Model	Manufacturer	Haptic Material
Sensar AR40e	Johnson & Johnson	Blue PMMA
AF-1 VA-60 BB	Hoya Surgical Optics, Inc.	Blue PMMA
MN60AC	Alcon Laboratories, Inc.	Blue PMMA
Sofport	Bausch & Lomb, Inc.	Blue PMMA
NZ-1 EyeCee	Nidek Co., Ltd.	Blue PMMA
PN6A	Kowa Co., Ltd.	PVDF
P651300	AJL Ophthalmics S.A.	PMMA
X-70	Santen Co., Ltd.	PVDF

IOL = intraocular lens; PMMA = poly(methyl methacrylate); PVDF = polyvinylidene fluoride

PMMA

- La formazione della flangia nell'aptica dipende dalla posizione della pinza.
- Esternalizzazione tramite sclerotomia da 27G

PVDF

- La formazione della flangia nell'aptica è indipendente dalla posizione della pinza
- Più facile da manovrare
- Meno suscettibile alla rottura
- Esternalizzazione tramite sclerotomia da 30G

Figura 4 - Principali IOL 3 pezzi in commercio con aptiche in PMMA e PVDF (7).

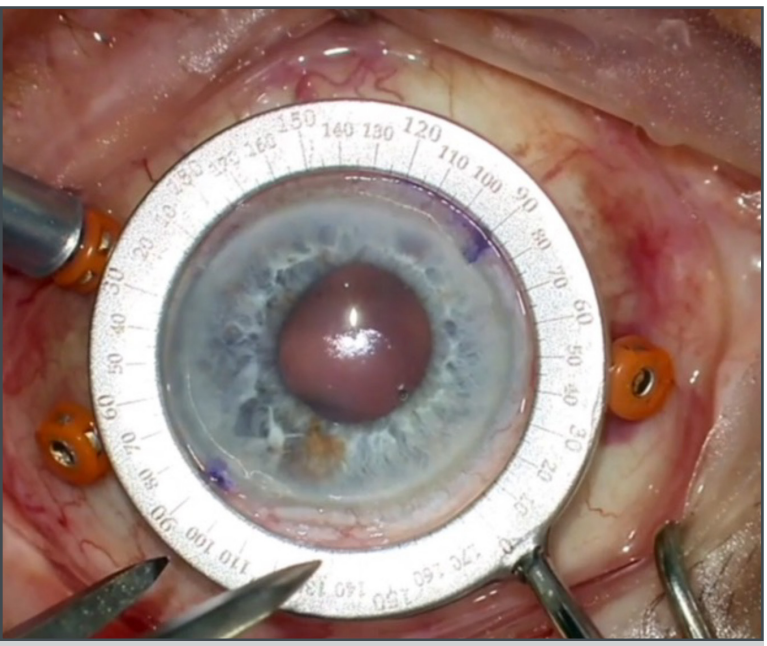

Figura 5 - Uso del goniometro per marcatura a 180°, step fondamentale per permettere un buon centramento della IOL ed evitare tilting.

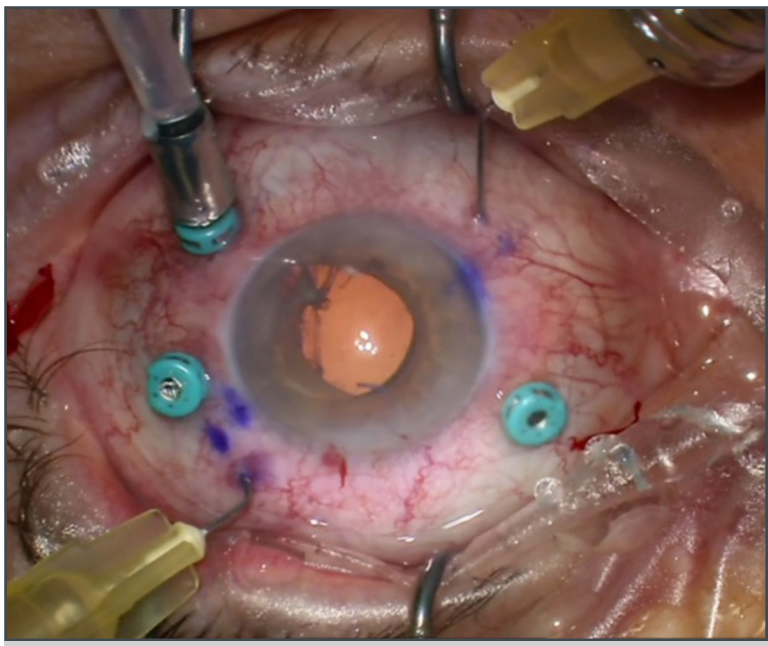

Figura 6 - Lunghezza dei tunnel intrasclerali creati con l'ago deve essere il più simile possibile per permettere un buon centramento della IOL.

processi con un unico strumento in modo da ridurre al minimo il rischio di decentramento o tilting della lente dovuto ad un'asimmetria dei tunnel sclerali (6) (Fig. 7).

Esternalizzazione delle aptiche

L'esternalizzazione delle aptiche può avvenire con l'ausilio di aghi o pinze, in base alla preferenza del chirurgo (Fig. 8).

Il calibro degli aghi da utilizzare è importante perché deve essere della giusta dimensione rispetto alle aptiche della IOL.

Un ago con un lume troppo grande provocherebbe lo sfilamento dell'aptica durante l'esternelizzazione, un lume troppo piccolo al contrario non permetterebbe l'esternalizzazione. L'ago da utilizzare varia a seconda della lente che si impianta, in generale per le IOL in PVDF è consigliato usare il 30G, per le IOL con aptiche in PMMA invece il 27G. Tuttavia, per una maggiore sicurezza è consigliabile provare che l'ago usato sia della giusta dimensione per l'aptica in questione prima del suo posizionamento intrasclerale.

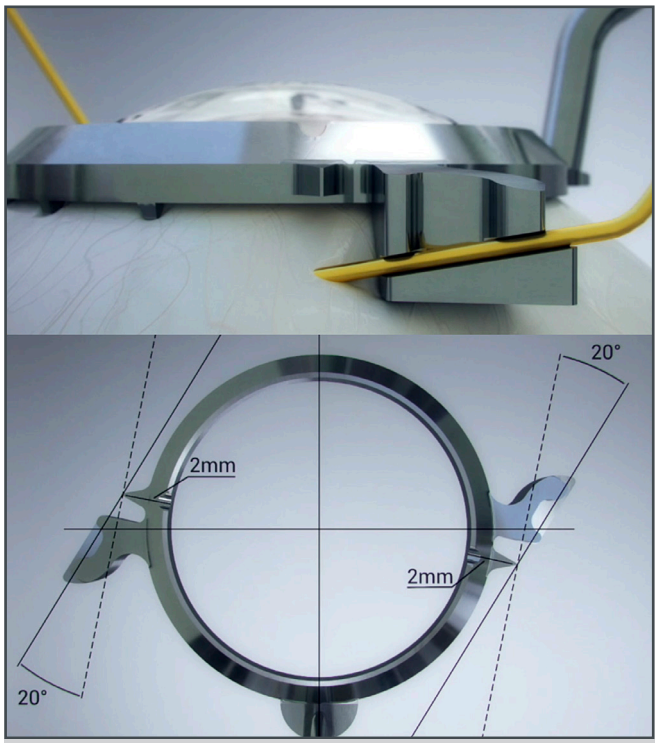

Figura 7 - Yamane Double-Needle Stabilizer (6).

Cauterizzazione delle aptiche

La formazione del bottone derivante dalla cauterizzazione delle aptiche è fondamentale per evitare il dislocamento della lente in camera vitrea e quindi fissarla alla sclera (Fig. 9). La formazione

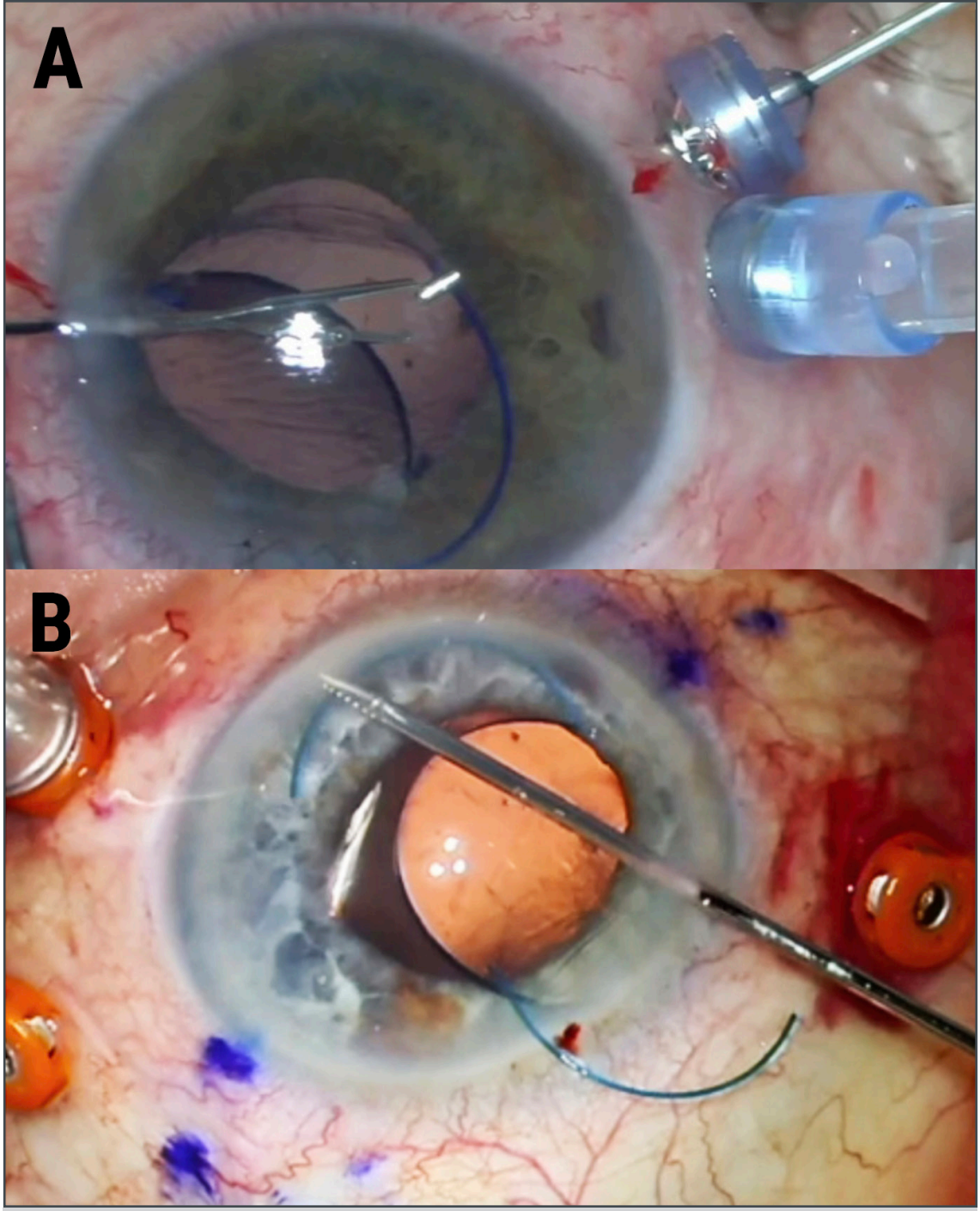

Figura 8 - A) Esternalizzazione dell'aptica con la pinza attraverso il trocar. B) Esternalizzazione dell'aptica attraverso l'ago.


Figura 9 - Cauterizzazione dell'aptica (7).

della flangia è dipendente dal materiale di cui sono composte le aptiche della lente.
In quelle in PMMA la pinza che si usa per afferrare l'aptica funge da dissipatore di calore e quindi il calore stesso si propagherà dell'estremità distale dell'aptica sino alla pinza andando a ispessire tutto il segmento compreso tra questi due punti. Ne deriva che in questo tipo di lenti è fondamentale la distanza in cui si impugna l'aptica con la pinza prima della cauterizzazione (Fig. 10).
Nelle IOL con aptiche in PVDF la formazione



Figura 10 - Forma del bottone di IOL con aptiche in PMMA in base alla distanza con cui viene impugnata l'aptica. (7).

del bottone invece dipende solo dalla quantità di calore somministrata e non risente dell'impugnature della pinza (Fig. 11).

Complicanze

Le più frequenti riportate con questa tecnica sono (4) (Tab. 1):

- edema maculare cistoide
- emovitreo
- ipertono postchirurgico
- ipotono postchirurgico
- distacco di retina
- incarceramento pupillare della IOL
- blocco pupillare inverso

Il rischio di complicanze è comunque comparabile a quello di altre tecniche di impianto secondario.

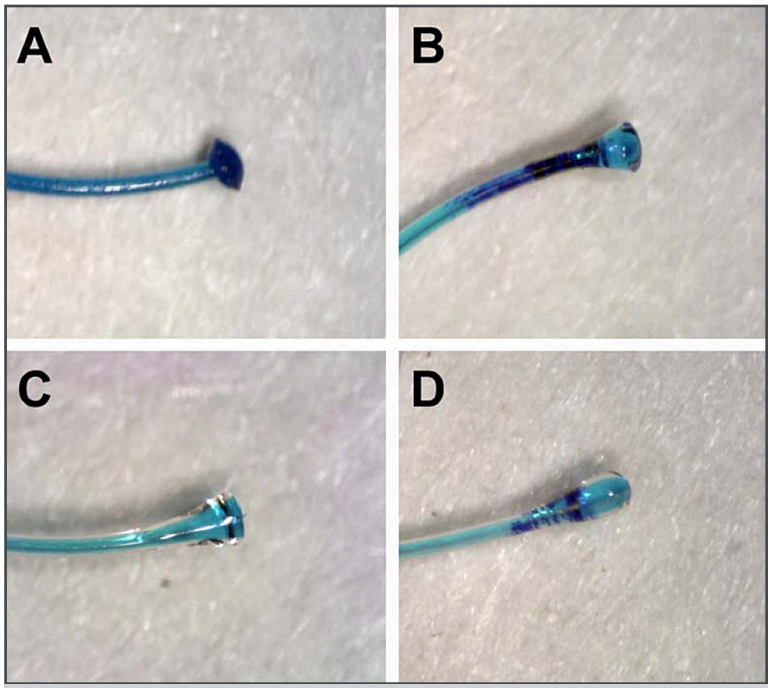

Figura 11 - Formazione del bottone su diversi tipi di IOL (8).
A) CT Lucia (PVDF) - B) ZA9003 Tecnis (PMMA).
C) LI61A0 (PMMA) - D) MA60AC (PMMA).

Lens Type	Total N. of Eyes	CME	Vitreous Haemorrhage %	Retinal Detachment %
Carlevale	333	5.4	4.4	2.2
Anterior chamber IOL	311	7.3	2.2	0.9
Iris fixation, anterior	254	4.2	1.2	0.4
Iris fixation, posterior	629	2.8	0.3	0.7
Iris fixation suture	639	16.2	0.7	2.0
Scleral fixation suture	1163	4.8	4.3	2.2
Scleral fixation sutureless	1331	4.5	3.4	0.5

Tabella 1 - Complicanze più frequenti riportate in letteratura con tecnica di Yamane (4).

Caso Clinico

L'iride del paziente dopo 20 giorni dall'intervento mostrava difetti di transilluminazione medio-centrale con sfregamento sul piatto della IOL, incurvamento posteriore dell'iride con una camera anteriore profonda, dispersione del pigmento con accumulo endoteliale (Fig. 12).

A seguito di iridotomia periferica YAG laser, l'iride si è spostata in avanti in posizione planare, il contatto iridolente è stato alleviato con risoluzione del blocco pupillare e la camera è stata ridotta (Fig. 13).

Conclusioni

Nonostante la tecnica chirurgica possa sembrare molto semplice, in realtà non è priva di imprevisti o difficoltà. Fondamentale per un buon successo funzionale dell'intervento è evitare il tilting e il decentramento della IOL, che può ridurre di molto la qualità visiva del paziente.

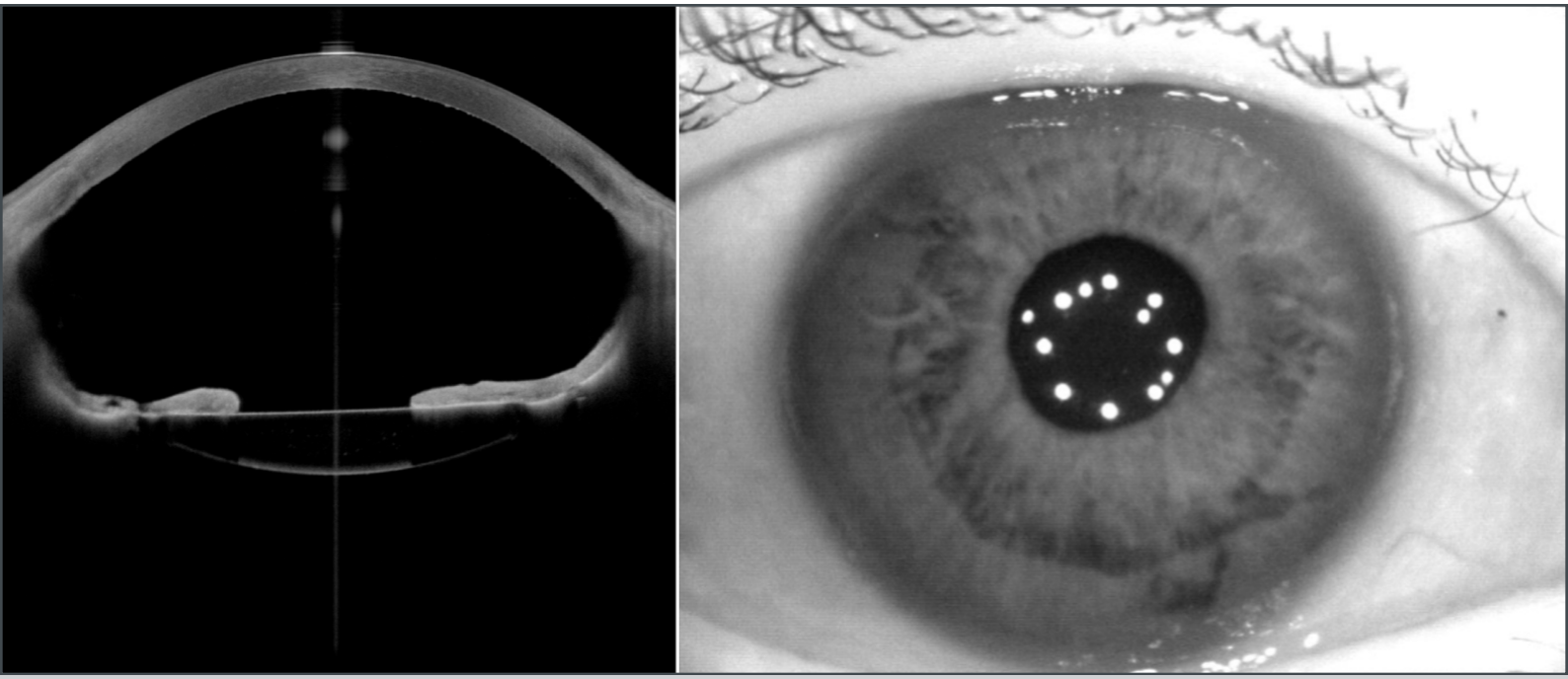

Figura 12 - Caso clinico

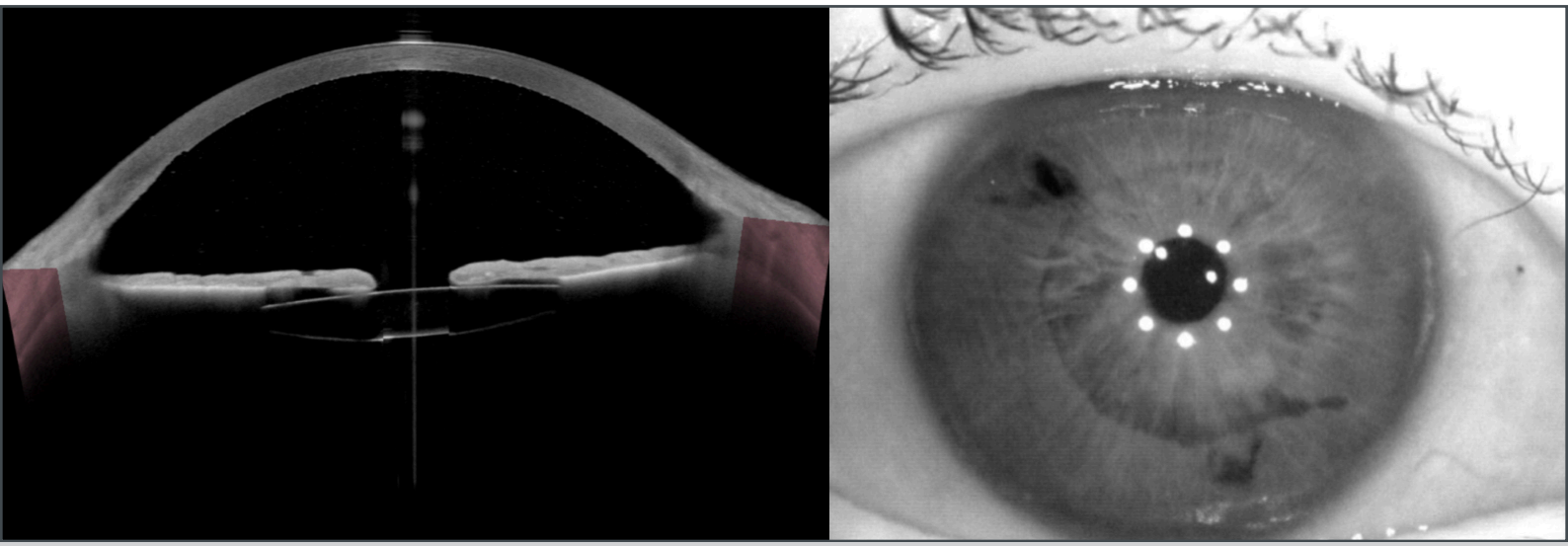

Figura 13 - Caso clinico

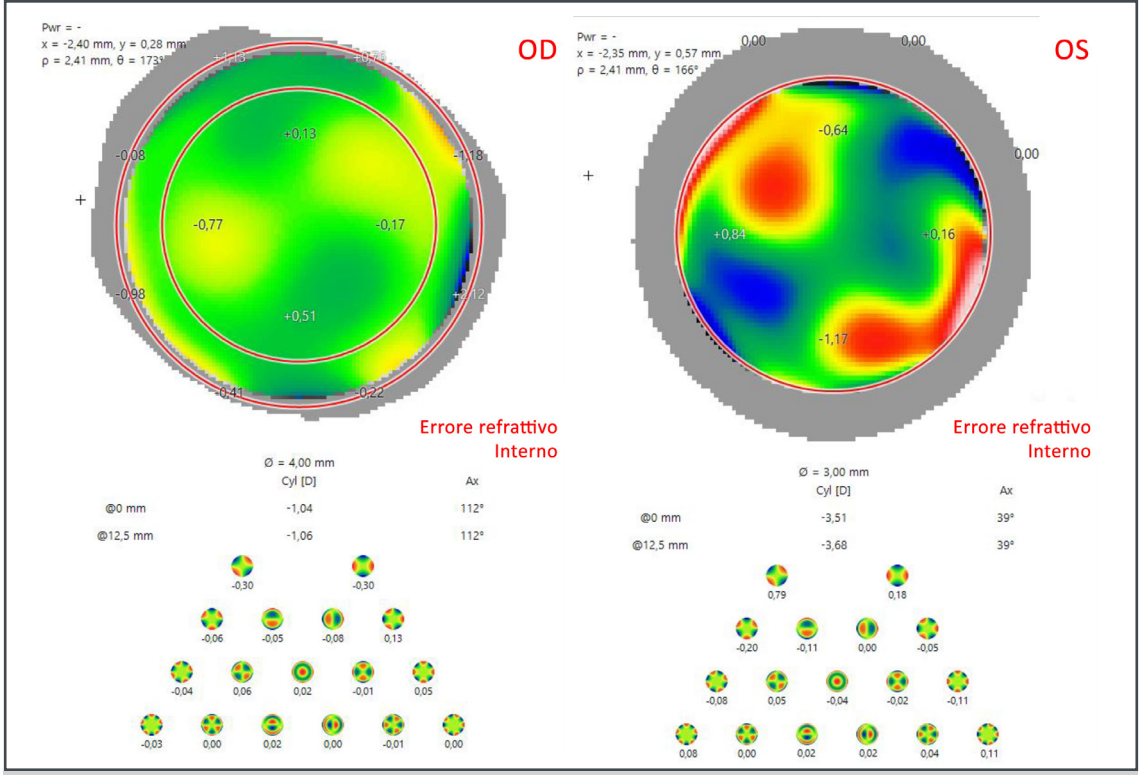

Figura 14

Per questo motivo, è necessario porre particolare attenzione alla marcatura durante le prime fasi dell'intervento, step spesso sottovalutato, ma che è diretta proiezione del successo funzionale dell'intervento.

Vediamo infatti come piccoli tilting e decentramenti possano indurre aberrazioni tali da rendere la qualità visiva del paziente davvero scadente.

Nella figura 14 è possibile vedere quanto il centramento della IOL può influire sull'outcome aberrometrico finale.

La standardizzazione della tecnica è sicuramente il metodo più efficace per garantire il miglior outcome visivo e refrattivo; e conoscere nel dettaglio i materiali e gli strumenti che abbiamo a disposizione aiuta a raggiungere i migliori risultati.

REFERENCES

1. *Wagoner MD, Cox TA, Ariyasu RG, Jacobs DS, Karp CL. Intraocular lens implantation in the absence of capsular support: A report by the American Academy of Ophthalmology. Ophthalmology [Internet]. 2003; 110: 840–59. Available from: https://doi.org/10.1016/S0161-6420(02)02000-6.*
2. *Gimbel H V, Condon GP, Kohnen T, Olson RJ, Halkiadakis I. Late in-the-bag intraocular lens dislocation: incidence, prevention, and management. J Cataract Refract Surg. 2005; 31: 2193–204.*
3. *Day AC, Donachie PHJ, Sparrow JM, Johnston RL. The Royal College of Ophthalmologists' National Ophthalmology Database study of cataract surgery: report 1, visual outcomes and complications. Eye (Lond). 2015; 29: 552–60.*
4. *Raimondi R, Sorrentino T, Kilian R, et al. Trans-Scleral Plugs Fixated FIL SSF IOL: A Review of the Literature and Comparison with Other Secondary IOL Implants. J Clin Med. 2023; 12.*
5. *Yamane S, Inoue M, Arakawa A, Kadonosono K. Sutureless 27-gauge needle-guided intrascleral intraocular lens implantation with lamellar scleral dissection. Ophthalmology. 2014; 121: 61–6.*
6. *Yamane S, Sato S, Maruyama-Inoue M, Kadonosono K. Flanged Intrascleral Intraocular Lens Fixation with Double-Needle Technique. Ophthalmology. 2017; 124: 1136–42.*
7. *Kronschläger M, Blouin S, Roschger P, Varsits R, Findl O. Attaining the optimal flange for intrascleral intraocular lens fixation. J Cataract Refract Surg. 2018; 44: 1303–5.*
8. *Ma KK, Yuan A, Sharifi S, Pineda R. A Biomechanical Study of Flanged Intrascleral Haptic Fixation of Three-Piece Intraocular Lenses. Am J Ophthalmol [Internet]. 2021; 227: 45–52. Available from: https://doi.org/10.1016/j.ajo.2021.02.021.*